

**С.І. ЧЕРКАШИН**

**ХВОРОБИ ЩЕЛЕПНО-ЛИЦЕВОЇ  
ДІЛЯНКИ**

*Для студентів медичних училищ*

Тернопіль  
“Укрмедкнига”  
2000

ББК 56.6  
ПЗ  
УДК 616.31 (075.8)

**РЕЦЕНЗЕНТИ:** *Люржик В.П.*, дмн., проф., завідувач кафедри хірургічної стоматології Івано-Франківської державної медичної академії;  
*Рижевський А.І.*, викл. стоматологічних дисциплін Чортківського базового медичного училища

П ЗЗ **Черкашин С.І.**

**Стоматологічні хвороби:** Підручник. / Тернопіль: Укрмедкнига, 2000. – 268 с.

*У підручнику наведені відомості про основні анатомо-фізіологічні особливості будови щелепно-лицевої ділянки, зубів, слизової оболонки порожнини рота. Описуються інструментарій, обладнання, сучасні методи знеболювання. Детально викладені відомості про клінічні прояви хвороб, що часто зустрічаються в стоматологічній практиці, методи їх діагностики і лікування. Приділено увагу питанням профілактики хвороб зубів, слизової порожнини рота, запальних процесів, травм і пухлин щелепно-лицевої ділянки, медичній етиці, організації медичної допомоги стоматологічним хворим.*

*Підручник відповідає програмі, затвердженій МОЗ України, і призначається для зубних лікарів, бакалаврів, фельдшерів, медичних сестер.*

ББК 56.6  
УДК 616.31 (075.8)

## Зміст

Передмова .....	6
Історія стоматології в Україні .....	7
Розділ 1. Анатомо-фізіологічні особливості щелепно-лицевої ділянки і їх значення в клінічній практиці .....	13
Опорно-руховий апарат .....	15
Кровопостачання .....	19
Іннервація .....	23
Лімфатична система .....	29
Функціональне значення зубощелепної системи і органів порожнини рота .....	29
Імунобіологічні особливості обличчя, органів порожнини рота .....	31
Будова зубів і їхня функція .....	31
Будова слизової оболонки рота і її функції .....	34
Хімічний склад емалі, дентину і цементу .....	35
Терміни формування і прорізування зубів .....	36
Порушення в розвитку і прорізуванні зубів .....	37
Розділ 2. Стоматологічні інструменти і перев'язувальний матеріал .....	38
Стоматологічні інструменти .....	38
Стерилізація інструментів .....	43
Перев'язувальний матеріал .....	45
Розділ 3. Обстеження хворих, медична документація .....	46
Обстеження хворих .....	46
Дані об'єктивного обстеження щелепно-лицевої ділянки і шиї .....	48
Медична документація .....	50
Розділ 4. Знеболювання в стоматологічній практиці .....	51
Методи знеболювання верхньої щелепи .....	55
Методи знеболювання нижньої щелепи .....	58
Ускладнення при проведенні місцевого знеболювання .....	61
Загальне знеболювання (наркоз) .....	65
Інгаляційний наркоз (масковий) .....	67
Особливості ендотрахеального наркозу в стоматологічній практиці .....	72
Розділ 5. Хвороби зубів .....	84
Некаріозні ураження зубів .....	89

Пульпіт .....	94
Періодонтит .....	99
Розділ 6. Хвороби пародонта .....	106
Гінгівіт .....	107
Пародонтит .....	109
Пародонтоз .....	110
Лікування захворювань пародонта .....	112
Розділ 7. Операція видалення зуба .....	115
Показання до видалення зуба .....	115
Протипоказання до видалення зуба .....	117
Підготовка хворого до видалення зуба .....	118
Методика видалення зуба щипцями .....	118
Методика видалення зуба елеватором .....	121
Обробка рани після видалення зуба .....	122
Ускладнення при видаленні зуба .....	123
Ускладнення після видалення зуба .....	125
Загоєння рани після видалення зуба .....	127
Розділ 8. Зв'язок хвороб порожнини рота з загальним станом організму (хроніосепсис) .....	128
Розділ 9. Запальні процеси щелепно-лицевої ділянки .....	132
Специфічні запальні захворювання щелепно-лицевої ділянки .....	142
Розділ 10. Захворювання слизової оболонки рота .....	146
Травматичні ураження .....	147
Гострий герпетичний стоматит .....	148
Стоматити при інфекційних захворюваннях .....	149
Кандидоз .....	150
Багатоформна ексудативна еритема .....	151
Хронічний рецидивний афтозний стоматит .....	152
Медикаментозні ураження .....	153
Професійні ураження .....	155
Зміни слизової оболонки рота при системних захворюваннях .....	157
Червоний плоский лишай .....	158
Хейліти .....	158
Розділ 11. Пухлини щелеп і пухлиноподібні утворення .....	160
Доброякісні пухлини одонтогенного походження .....	160
Злоякісні пухлини .....	164
Злоякісні пухлини нижньої щелепи .....	164

Рак верхньої щелепи .....	166
Рак органів порожнини рота .....	169
Пухлини слинних залоз .....	172
Розділ 12. Переломи і поранення щелеп .....	173
Переломи нижньої щелепи .....	174
Переломи верхньої щелепи .....	176
Перша допомога і лікування .....	179
Комбіновані ураження .....	186
Вивих нижньої щелепи .....	187
Розділ 13. Догляд за пораненими із щелепно-лицевими ушкодженнями .....	189
Загальний догляд .....	190
Догляд за порожниною рота .....	190
Догляд за шинами .....	191
Харчування при щелепно-лицевих пораненнях .....	192
Розділ 14. Термічні, хімічні, електричні опіки обличчя і порожнини рота, відмороження .....	193
Розділ 15. Вроджені розщілини обличчя і піднебіння .....	208
Розщілини губи .....	210
Розщілини піднебіння .....	211
Термін оперативного втручання .....	212
Розділ 16. Значення гігієни порожнини рота у попередженні стоматологічних захворювань. Засоби і методи гігієни порожнини рота .....	213
Особливості харчування і виникнення стоматологічних захворювань .....	219
Фтор, ремінералізуючі препарати і карієс .....	221
Розділ 17. Медична етика і деонтологія .....	222
Розділ 18. Догляд за хворими і лікувально-діагностичні маніпуляції .....	229
Розділ 19. Фізичні методи лікування .....	244
Сумісні та несумісні фізіотерапевтичні процедури .....	263

## **Передмова**

*Ринкове спрямування розбудови економіки зумовлює необхідність значних змін у системі охорони здоров'я. Перед медичними працівниками постали нові проблеми, пов'язані із суттєвою зміною етіологічної структури захворювань тощо. Вперше з часів Другої світової війни смертність населення перевищила народжуваність.*

*Попри всі зміни фельдшерсько-акушерський пункт є нині і залишається надалі важливою ланкою у системі медичного обслуговування. Бакалавр, фельдшер, акушерка і медична сестра – передусім ті, хто працює у сільській місцевості, гостро відчують нестачу практичних посібників з основних галузей медицини, у тому числі із стоматології.*

*Специфіка самостійної роботи на фельдшерсько-акушерському пункті вимагає різнобічних знань, практичних навичкок і досвіду, вміння надати хворому невідкладну допомогу при гострому зубному болю, запальних процесах, травмах, пухлинах та інших ураженнях щелепно-лицевої ділянки.*

*Дане видання сприятиме поліпшенню професійної роботи фельдшера та інших середніх медичних працівників.*

## ІСТОРІЯ СТОМАТОЛОГІЇ В УКРАЇНІ

Стоматологія (від грецького слова *stoma* – рот, *logos* – вчення) – наука про хвороби органів порожнини рота, зубів, щелеп, суміжних ділянок обличчя і шиї.

Стоматологія, як і інші галузі медицини, зародилась в далекому минулому, про що свідчать і багаточисленні матеріали (скелети людей зі слідами як перенесених захворювань зубів і щелепно-лищевої ділянки, так і лікувальні дії), і архітектурні пам'ятки з багаточисленними написами на них, і письмові (єгипетські медичні папіруси) твори лікарів древньої медицини, в яких значне місце відводилось опису видалення зубів і лікування їхніх захворювань.

Перші свідчення про захворювання зубів і їх лікування у нашій країні з'явилися в сиву давнину. Для лікування хвороб зубів використовувались різні заклинання і заговори як боротьба зі злим духом, що викликав захворювання. Для збереження здоров'я люди здійснювали різні магічні дії, виконували ритуали, носили амулети, талісмани. Так, наприклад, вважалось, що намисто із зубів тварин допомагає прорізуванню зубів.

Розвиток лікарського мистецтва в Київській Русі був тісно пов'язаний з народною медициною. Носіями медичних знань були лікарі-ремісники, серед яких були особи, що займалися хірургією ("різання") і видаленням зубів.

В XII ст. у Київській Русі написана оригінальна праця "Алімма" ("Мазі"). Її автор Зоя (Євпраксія) – внучка Володимира Мономаха. У цій праці вона об'єднала багатотисячний досвід народної і дані античної медицини, вивчивши медицину Візантії (праці Гіпократа і Галена), описала методи лікування багатьох внутрішніх і зовнішніх хвороб, в тому числі і захворювань зубів. Один із примірників цієї праці виявлений у Флоренції в бібліотеці Лоренцо Медічі.

Інтуїція та емпіричні спостереження допомагали лікарям використовувати необхідні лікарські рослини.

В XII ст. відомий лікар Києво-Печерської лаври Агапій для заспокоєння зубного болю рекомендував полоскання відваром блекоти, введення в порожнину зуба частки, настою кореня касатки і ін.

Формування стоматології як науки, що виникла в результаті злиття зуболікування і щелепно-лицевої хірургії, йшло тривалим історичним шляхом. Зуболікування, що зародилось в глибокій давнині, багато віків розвивалось поза "офіційною" медичною наукою. Ним займались самоуки, ремісники, перукарі і навіть кати.

Стоматологія як окрема медична дисципліна почала формуватись в кінці XIX століття.

В 1865 році київський професор Ю.К.Шимановський вперше видав книжку з питань шкірної пластики класичним методом переміщення зустрічних трикутних клаптів і шляхом утворення клаптів шкіри інших форм. В 60-70-х роках XIX ст. публікуються й інші цінні праці. Так, А.Дудукалов (Харків, 1868 р.) присвятив свої дослідження проблемі лікування "вовчої пащі".

Перша світова війна (1914-1918) виявила невідповідність і недалекоглядність армійської медичної організації. Військові і цивільні зубні лікарі шукали методи шинування переломів щелеп, обробки і лікування ран щелепно-лицевої ділянки. В 1916 р. київський зубний лікар С.С.Тігерштедт винайшов найбільш удосконалене вирішення проблеми іммобілізації і репозиції відламків щелеп. Його система шин була не тільки універсальною, доступною і простою, а й підняла зуболікування на новий, високий ступінь, зміцнила його зв'язки з щелепно-лицевою хірургією і сприяла формуванню щелепно-лицевої хірургії в самостійний розділ медицини.

В Україні ще у 1920 р. було затверджено "Положення одонтологічної комісії при Наркомздраві". Згодом проводяться I Всеукраїнська конференція одонтологів (1928), три одонтологічні конференції Київщини, дві конференції в Одеській губернії, дві Харківські окружні одонтоло-



гічні конференції (1928 і 1930), Вінницька обласна одонтологічна конференція. У 1924-1930 рр. в Харкові видавався журнал "Одонтологія".

В 1931 р. у Харкові видана монографія з хірургії порожнини рота, зубів, обличчя і щелеп Б.Б.Брансбурга "Хірургічні методи лікування захворювань щелеп".

У 20-ті роки ХХ ст. в Україні на базі націоналізованих зуболікувальних кабінетів було створено понад 400 зуболікувальних амбулаторій, більше 40 зуботехнічних лабораторій, відкрито 6 дитячих поліклінік в Одесі, центральну зубну шкільну клініку в Миколаєві.

Отримані результати обстежень широких контингентів населення свідчать про високу захворюваність як на карієс, так і інші хвороби ротової порожнини і щелеп – стоматит, гінгівіт, новоутворення, остеомієліт.

В розробці теорії походження карієсу зубів важливе значення мали роботи І.Г.Лукомського і Д.А.Ентіна. Вони висували думку про емаль як про живу тканину, що має біологічні властивості.

Широко пропагується фтор як засіб профілактики карієсу зубів. Д.А.Ентін вніс значний вклад в розробку методів лікування ускладненого карієсу (пульпіту і періодонтиту), розробив метод збереження пульпи, в якій перебігає запальний процес. А.А.Аніщенко використовував рідкий фосфат-цемент для заапикального пломбування каналів кореня при гранулюючому періодонтиті і гранульомах.

В Україні проблемою попередження карієсу займалися Е.М.Гофунг (Харків), Л.А.Білейкін, Г.Ф.Бурвассер (Київ). Зокрема, Е.М.Гофунг детально вивчив фактори загальної і місцевої дії, що сприяють карієсу зубів, усунення яких і є профілактичним заходом.

Майже одночасно з початком розробки питань лікування і профілактики карієсу виникла проблема так званого ротового сепсису. Вона мала велике науково-практичне значення. Адже правильний підхід до її вирішення в значній мірі залежав від правильного трактування результатів

лікування хвороб зубів із змертвою пульпою. В цю роботу активно включились Д.А.Ентін, Г.Л.Фельдман, Я.С.Пеккер, Я.І.Гутнер, Е.Е.Платонов і інші вчені.

У розвитку і становленні стоматологічної служби в нашій країні велику роль відіграли А.А.Лімберг, Н.А.Астахов, А.І.Євдокимов, Е.М.Гофунг, М.О.Коварський, П.П.Львов, Г.А.Ефрон, І.І. Фурман, Ю.К.Метлицький та інші.

В 30-ті роки ХХ ст. сформувалось ядро кваліфікованих вчених і спеціалістів в ділянці щелепно-лицевої хірургії і протезування – Г.І.Вільга, А.А.Лімберг, П.П.Львов, А.Е.Рауер, Д.А.Ентін. В Харкові і Києві в цей період організовані одонтологічні факультети в складі медінститутів.

Стоматологічну допомогу в роки Великої Вітчизняної війни в Радянській Армії очолив один із засновників військової стоматології генерал-майор медичної служби Д.А.Ентін. Ранній діагностиці, клініці і лікуванню, а також профілактиці при вогнепальних пораненнях і пошкодженнях обличчя присвятили свої дослідження А.І.Бетельман, М.М.Веліканова, К.Ф.Крайзмер, А.А.К'яндський. Вони запропонували більш ранні строки кістково-пластичних операцій на нижній щелепі при її дефектах. Стоматологи розробили оригінальні методи лікування при щелепно-лицевих пораненнях, запропонували репонуючі, формувальні і замінні щелепні апарати і протези.

Оригінальні конструкції апаратів і щелепних протезів, зокрема регулюючий комбінований апарат, спочатку репонуючий, а потім – фіксуючий, були запропоновані З.Я.Шуром. У практичній стоматології викликали інтерес апарати і протези, сконструйовані А.Л.Грозовським, З.Н.Померанцевою-Урбанською, Л.Е.Шаргородським, Я.М.Збаржем, В.Ю.Курляндським, Н.М.Міхельсоном і ін.

Накопичений досвід в роки війни в галузі військової стоматології сприяв її розвитку в післявоєнний період.

Велику увагу звернено на структуру організацій стоматологічної допомоги. До кінця 40-х в країні створилась

широка сітка стоматологічних закладів, що надавали медичну допомогу хворим.

У травні 1959 року в Києві відбувся пленум Всесоюзної спілки стоматологів, на якому обговорювалось питання про планову диспансеризацію дітей шкільного віку. Для удосконалення підготовки кадрів стоматологів розширюються стоматологічні факультети, зуболікувальні і зуботехнічні відділення медучилищ.

В Київському медичному інституті вивчалися питання етіології щелепно-лицевих деформацій. В результаті в 1965 році під редакцією А.І.Бетельмана видана монографія "Ортопедична стоматологія дитячого віку".

В жовтні 1968 року в Києві відбувся V Всесоюзний з'їзд стоматологів, який проаналізував стан організації стоматологічної допомоги дітям і намітив цілі з подальшого її здійснення в плановому порядку пересувними бригадами безпосередньо в дитячих колективах.

Початок 70-х років відзначився широким розгортанням теоретичних і практичних досліджень механізмів взаємозв'язку стоматологічних захворювань зі станом внутрішніх органів, а також характером прояву внутрішніх хвороб в порожнині рота. На цій основі була розроблена система стоматологічної профілактики у віковому аспекті. Т.Т.Школяр в своїх працях про біологічні методи лікування пульпіту розробила покази до їх лікування.

У 80-ті роки відкритий Одеський науково-дослідний інститут стоматології.

Отримала подальший розвиток невідкладна і спеціалізована допомога хворим з нейростоматологічними захворюваннями, що виникають при ураженні зубощелепної системи. Цьому напрямку стоматології, з врахуванням досягнень неврології, були присвячені дослідження В.Е.Гречко, Е.С.Яворської, В.Д.Вінокурова, А.Д.Крестіна.

Кафедрою хірургічної стоматології Одеського медичного інституту розроблені оригінальні методи оперативного втручання при вроджених вадах обличчя.

Ряд вчених (В.П.Панчоха, Г.І.Сирота, І.С.Мащенко, О.Є. Малевич, Е.М.Дичко, В.Г.Пошойницький, В.В.Миронова, А.Н.Левкович) провели дослідження з вивчення нових шляхів стимуляції клітинного і гуморального імунітету, підвищення якості і ефективності лікування хворих на парадонтоз, злякисні новоутвори щелепно-лицевої ділянки і з порушенням формування зубощелепної системи.

Високоєфективними виявились дослідження колективу кафедри ортопедичної стоматології Дніпропетровського медінституту (керівник В.П.Панчоха) з пошуку нових, більш стійких, з високоестетичними якостями зубопротезних матеріалів. Розроблені ним методи виготовлення зубних протезів знайшли широке використання в стоматологічних поліклініках. Видатний внесок в розвиток стоматології в Україні зробили відомі українські вчені С.Й.Вайсблат, Ю.Й.Бернадський, М.Ф.Данілевський

В процесі формування стоматології як єдиної дисципліни відбулась диференціація її на три основні розділи: хірургічну, терапевтичну і ортопедичну стоматологію. В останні роки виділилась як особливий розділ дитяча стоматологія.

Високий професіоналізм, компетентність, вміння в складних умовах моделювати ситуації і своєчасно приймати науково обгрунтовані рішення, взяття на озброєння передового досвіду, апробованого в конкретних історичних умовах, є важливою основою подальшого вдосконалення стоматологічної допомоги населенню України. Такими закладами в даний час є Полтавська медична стоматологічна академія і стоматологічний факультет Київського медичного університету.

## Розділ 1

# АНАТОМО-ФІЗІОЛОГІЧНОСОБЛИВОСТІ ЩЕЛЕПНО-ЛИЦЕВОЇ ДІЛЯНКИ І ЇХ ЗНАЧЕННЯ В КЛІНІЧНІЙ ПРАКТИЦІ

Складність анатомії щелепно-лицевої ділянки, а також естетичні і косметологічні вимоги до операцій на обличчі, нерідко визначають особливості оперативних втручань.

Щелепно-лицева ділянка має широку сітку кровоносних судин, внаслідок чого операції нерідко супроводжуються значною кровотечею. Але, з другого боку, хороше кровопостачання щелепно-лицевої ділянки забезпечує високу регенерацію, що дозволяє проводити первинну хірургічну обробку ран обличчя через 24, навіть 48 годин після травми.

Вени лиця (лицева вена) не мають клапанів, що дозволяє інфекції із верхньої губи, крила носа проникати в кавернозний синус, головний мозок і викликати небезпечні для життя ускладнення, такі як тромбоз кавернозного синуса, абсцеси мозку, менінгіти, а це, в свою чергу, зобов'язує проводити профілактичні заходи при виникненні фурункулів, карбункулів, абсцесів та інших запальних процесів на обличчі.

Наявність великої кількості анастомозів між гілками правої і лівої сонних артерій не зменшує кровотечі при перев'язці зовнішньої сонної артерії з одного боку. Тому при травмах, операціях, які супроводжуються значною крововтратою, необхідне переливання компонентів крові, а деколи і зниження артеріального тиску медикаментозними засобами.

При операціях на обличчі слід враховувати напрямок гілок лицевого нерва, аби не пошкодити їх при розрізах, особливо при операції на білявушній слинній залозі і у підщелепній ділянці.

При операціях на бокових поверхнях обличчя і на слинних залозах необхідно зберегти непошкодженими прото-

ки слинних залоз, так як їх пошкодження призводить до утворення стійких слинних нориць.

При проведенні первинної хірургічної обробки ран і операціях на обличчі необхідно враховувати особливості м'язів, які при наявності подразнення скорочуються і втягують краї рани, формуючи таким чином "втягнуті" деформуючі рубці.

Поранення щелепно-лищевої ділянки нерідко призводить до виникнення асфіксії. Так, при переломах нижньої щелепи виникає дислокаційна асфіксія, при наявності гематоми або підшкірної емфіземи виникає стеногічна асфіксія. Крім того, можуть виникати клапанні, обтураційні і аспіраційні асфіксії.

Надаючи першу допомогу при проникних пораненнях щелепно-лищевої ділянки, лікар повинен пам'ятати, що в порожнині рота завжди є мікрофлора, яка може розповсюджуватися на рану. Для запобігання розповсюдженню мікрофлори на рану рекомендується спочатку ушити слизову оболонку порожнини рота і тільки потім обробити рану і ушити її.

Близьке розташування щелепно-лищевої ділянки і головного мозку обумовлює можливість струсу головного мозку при переломах щелеп, що, в свою чергу, потребує постільного режиму і консультації невропатолога.

Хороша іннервація щелепно-лищевої ділянки обумовлює, з одного боку, високу регенерацію, з другого боку – виникнення больового шоку при травмах обличчя.

Наявність зубів має велике значення в патології і терапії пошкодження щелеп, бо в момент поранення куля або осколок, які пошкоджують зуби, можуть обумовити вивих або випадання зубів з лунки, надлом, перелом і їх роздроблення. Окремі зуби нерідко наносять множинні поранення м'яким тканинам, а крім того відомі випадки їх аспірації.

Особливо треба відмітити емоційно-психічний фактор в патології і клініці травм обличчя, так як загальні пору-

шення в організмі при пораненні обличчя обумовлені не тільки соматичними порушеннями, а й емоційним станом травмованого, внаслідок перенапруження нервової системи наступного оперативного втручання, втрати професії, особливо в учителів, акторів, а також з можливою втра-тою мови.

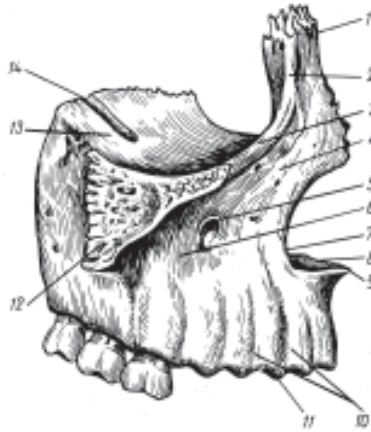
## ОПОРНО-РУХОВИЙ АПАРАТ

Знання анатоμο-фізіологічних особливостей щелепно-лицевої ділянки є необхідним для розуміння патологічних процесів (травма, інфекція, пухлинні процеси), розвиток і прояв яких знаходиться в прямій залежності від будови і стану навколишніх органів та тканин.

Лицевий скелет складається з парних нерухомих кісток – верхньої щелепи, виличних, піднебінних і рухомої кістки – нижньої щелепи. Кісткові шви між кістками лицевого скелета і основою черепа більш податливі, ніж самі кістки. Тому переломи виникають частіше по лінії кісткових швів.

Працівник, надаючи допомогу хворому з ушкодженням кісток лицевого скелета, повинен чітко собі уявляти можливі варіанти проходження лінії або ліній перелому. Це особливо необхідно при наданні першої допомоги, коли необхідно визначити об'єм цієї допомоги та вид транспортування потерпілого в спеціалізований медичний заклад. Відсутність даних рентгенографії змушує розраховувати при цьому тільки на аналіз характеру травми і знання анатомії лицевого скелета.

**Верхня щелепа** складається з тіла щелепи і чотирьох відростків: лобного, піднебінного, виличного і альвеолярного (мал. 1). Тіло щелепи має порожнину – верхньощелепну, або гайморову, пазуху. Стінки тіла верхньої щелепи представлені на більшій частині її поверхні тонкими кістковими пластинками, які містять невеликий шар кістково-мозкової речовини. Тіло верхньої щелепи з'єднується



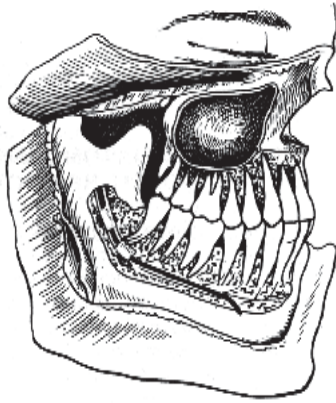
**Мал. 1.**Верхня щелепа, передньозовнішня поверхня:

1 – лобний відросток; 2 – передній слізний гребінь; 3 – підочний край; 4 – передня поверхня; 5 – підочний отвір; 6 – "собача" ямка; 7 – носова вирізка; 8 – піднебінний відросток; 9 – передній носовий шип; 10 – альвеолярні підвищення; 11 – альвеолярний відросток; 12 – виличний відросток; 13 – поверхня очниці; 14 – підочна борозна.

ся з тілом протилежної одноіменної кістки по середній лінії кістковим швом. За допомогою відростків – піднебінного, лобного і виличного – верхня щелепа з'єднується з кістками черепа і з виличною кісткою. В альвеолярному відростку розміщені комірці зубів – альвеоли. Необхідно враховувати, що верхівки коренів великих корінних зубів (молярів), особливо шостих, а також малих корінних зубів (премолярів), дуже близькі до дна пазухи, а іноді – безпосередньо контактують зі слизовою оболонкою пазухи (мал. 2). Таке близьке розташування зубів з верхньощелепною (гайморовою) пазухою створює можливість виникнення в ній запального процесу.

Запалення гайморової пазухи зубного походження, або одонтогенний гайморит, може виникнути при поширенні процесу запалення від верхівки коренів хворих зубів (періодонтити) на слизову оболонку пазухи. Крім того, при видаленні вказаних зубів можлива перфорація дна пазу-





**Мал.2.** Розміщення коренів зуба відносно до гайморової пазухи і нижньощелепного каналу.

Остеомієліт верхньої щелепи, наприклад, частіше буває обмежений, тому що тонка кортикальна пластинка не є серйозною перешкодою для проникнення ексудату з внутрішньокісткового вогнища запалення спочатку під окістя і під слизову, а потім в порожнину рота з утворенням норицевого ходу, або в гайморову порожнину з розвитком гаймориту.

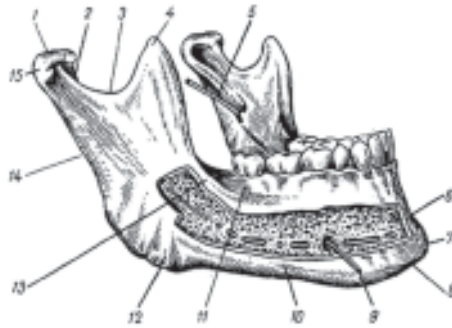
**Нижня щелепа** – рухома кістка, яка нагадує за формою підкову. Підковоподібна форма щелепи обумовлює можливість її перелому не в місці прикладання травмуючої сили (так званий непрямий або відбитий перелом).

В нижній щелепі розрізняють тіло і гілки щелепи. Крім альвеолярного відростка, нижня щелепа має на кожній стороні також суглобовий і вінцевий відростки (мал. 3). Суглобовий відросток закінчується голівкою нижньої щелепи. Між суглобовим та вінцевим відростками гілки щелепи знаходиться вирізка нижньої щелепи. Альвеолярний відросток розміщується по верхньому краю вздовж тіла щелепи.

хи з утворенням нориці, що потребує хірургічного втручання (частіше в умовах стаціонару) для її закриття.

На передній стінці тіла верхньої щелепи знаходиться підочний отвір, з якого виходить судинно-нервовий пучок. Цей отвір є місцем введення голки шприца і проникнення в канал до підочного нерва для анестезії при невралгії гілки трійчастого нерва.

Анатомо-топографічні особливості верхньої щелепи визначають характер патологічних процесів, які розвиваються в ній.



**Мал. 3.** Нижня щелепа, зовнішня поверхня (схема за В.П.Воробйовим), частина щільної кісткової речовини зовнішньої пластинки видалена:

1 - суглобовий відросток; 2 - шийка нижньої щелепи; 3 - вирізка нижньої щелепи; 4 - вінцевий відросток; 5 - зонд вставлений через нижньощелепний отвір в нижньощелепний канал; 6 - тіло нижньої щелепи; 7 - підборідне підвищення; 8 - підборідний горб; 9 - кінець зонда, який лежить в каналі нижньої щелепи; 11 - коса лінія; 12 - кут нижньої щелепи і жувальна горбистість; 13 - щічний гребінь; 14 - гілка нижньої щелепи; 15 - голівка нижньої щелепи, латеральна поверхня.

Рухи нижньої щелепи здійснюються за допомогою скронево-нижньощелепного суглоба, утвореного голівкою нижньої щелепи, суглобовою ямкою скроневої кістки, хрящовим меніском, суглобовою сумкою і зв'язковим апаратом.

На внутрішній поверхні гілки нижньої щелепи розміщується отвір, який є початком нижньощелепного каналу. Через цей канал проходить судинно-нервовий пучок (нижньоальвеолярні артерія, вена і нерв). На рівні премолярів із зовнішнього боку нижньощелепний канал відкривається підборідковим отвором. Цей отвір, який є "воротами" нижньощелепного каналу, є місцем введення голки шприца для блокади або анестезії нижньощелепного нерва.

На відміну від верхньої щелепи, нижня містить велику кількість кісткового мозку, розміщеного, головним

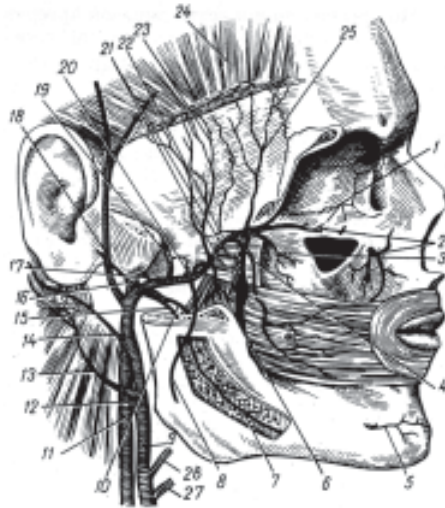
чином, в тілі щелепи. Щільні і товсті кортикальні пластинки, утруднюючи прорив гною на зовнішню поверхню кістки, сприяють дифузному пошкодженню щелепи при запальному процесі. Тому розвиток гострого гнійного процесу в кістково-мозковій речовині нижньої щелепи (остеомиєліт) розвивається бурхливо, з високою інтоксикацією і захопленням все нових відділів кісткового мозку в цей процес. Розвиток патологічного процесу в нижній щелепі часто призводить до порушення її функції, в першу чергу, до порушення прийому їжі.

## **КРОВОПОСТАЧАННЯ**

Черепно-лицева ділянка характеризується значною васкуляризацією, що забезпечує високу регенераторну здатність тканини обличчя.

Тканини щелепно-лицевої ділянки постачаються артеріальною кров'ю за рахунок гілок, що відходять від зовнішньої сонної артерії. До них відносяться артерії: язикова, лицева, верхньощелепна і поверхнева скронева (мал. 4). Язикова артерія відходить від зовнішньої сонної артерії на рівні рогу під'язикової кістки і, направляючись вперед, медіально підходить до язика, в якому ділиться на дрібні гілки. Від язикової артерії відходять дрібні гілки, що постачають кров'ю внутрішню поверхню підборідкового відділу нижньої щелепи. При обширному ураженні язика чи пошкодженні язикової артерії виникає сильна кровотеча, яку слід зупинити шляхом перев'язки язикової артерії в піроговському трикутнику чи, що більш швидко, перев'язкою зовнішньої сонної артерії.

Лицева артерія відходить від зовнішньої сонної артерії вище язикової артерії і направляється вперед з внутрішнього боку тіла нижньої щелепи. На рівні переднього краю прикріплення жувального м'яза до нижньої щелепи лицева артерія перегинається через нижній край щелепи



**Мал. 4.** Зовнішня і внутрішня сонні артерії і їх гілки. Вилична дуга, зовнішня стінка очниці і частина нижньої щелепи видалені, канал нижньої щелепи частково розкритий: 1 – орбітальні гілки; 2 – підорбітальна артерія; 3 – верхні передні альвеолярні артерії; 4 – щічна артерія; 5 – підборідкова артерія; 8 – жувальна артерія; 9 – зовнішня сонна артерія; 10 – підборідково-під'язикова гілка; 11 – внутрішня сонна артерія; 12 – груднино-ключично-соскоподібна артерія; 13 – потилична артерія; 14 – задня вушна артерія; 15 – глибока вушна артерія; 16 – передня барабанна артерія; 17 – поверхнева скронева артерія; 18 – додаткова менінгіальна гілка; 19 – середня менінгіальна артерія; 20, 21 – крилоподібні гілки; 22, 23 – глибока скронева артерія; 24 – скроневий м'яз; 25 – лицева артерія; 26 – язикова артерія, 27 – а. lingualis.

назовні і направляється в товщу м'яких тканин, розгалужується в м'яких тканинах, носі, підборідній ділянці, щогці. Передній край жувального м'яза в місці прикріплення до нижньої щелепи є орієнтиром для перев'язки лицевої артерії при показах, зокрема при операціях Ванаса.

По середній лінії гілки лицевої артерії однієї сторони широко анастомозують з аналогічними гілками протилежної сторони.

Найбільш великий артеріальний стовбур щелепно-лицевої ділянки – верхньощелепна артерія. Разом з поверхневою скроневою артерією вони є кінцевими гілками зовнішньої сонної артерії. Верхньощелепна артерія починається на рівні суглобового відростка нижньої щелепи і проходить з внутрішньої його сторони до верхньої щелепи. Тому хірургічні маніпуляції в ділянці шийки та суглобового відростка нижньої щелепи повинні проводитися обережно, щоб не пошкодити верхньощелепної артерії, перев'язку якої при цих операціях в самій рані часто виконати неможливо. У випадку пошкодження верхньощелепної артерії потрібно, не вагаючись, перев'язати зовнішню сонну артерію.

На рівні скронево-нижньощелепного суглоба від сонної артерії відходить нижньоальвеолярна артерія, яка направляється вперед і вниз, входить в нижньощелепний канал через нижньощелепний отвір. Через підборідний отвір виходить основний стовбур нижньоальвеолярної артерії, яка, розпадаючись на дрібні гілки, забезпечує кров'ю м'які тканини підборіддя. Більш дрібні гілки альвеолярної артерії проходять в підборідній ділянці нижньої щелепи, забезпечують кров'ю фронтальні зуби і анастомозують з аналогічними гілками протилежного боку. Нижньоальвеолярна артерія заходить в канал нижньої щелепи, віддає дентальні гілки молярам і премолярам. Необхідно пам'ятати, що гілка та тіло нижньої щелепи забезпечуються кров'ю, яка надходить різними судинами. Це досить важливо при діагностуванні деяких захворювань, зокрема остеомієліту.

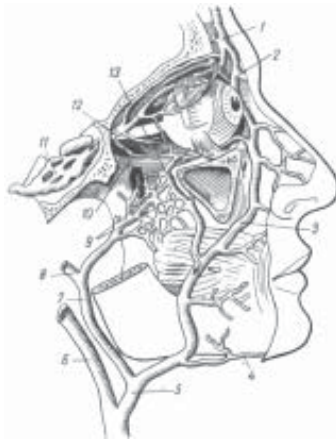Головний стовбур верхньощелепної артерії підходить до ділянки крилоподібної ямки, віддає декілька гілок.

В ділянці верхньої щелепи верхньощелепна артерія віддає гілки, які забезпечують кров'ю альвеолярний відросток і зуби, а її кінцева гілка проходить під дном очниці, віддає гілки у верхньощелепну (гайморову) пазуху і виходить з кісткового каналу через підочний отвір, роз-

галужуючись на кінцеві артерії, які забезпечують кров'ю м'які тканини щоки. Верхньощелепна артерія фактично є головним артеріальним стовбуром, який забезпечує кровопостачання майже всіх відділів і органів щелепно-лицевої ділянки. Друга кінцева гілка зовнішньої сонної артерії (поверхнева скронева артерія) за допомогою багаточисленних гілок кровопостачає навколочушну та скроневу ділянки.

Сучасні методи прижиттєвого вивчення артеріальної системи за допомогою контрастної артеріографії дозволяють на основі аналізу характеру артерій, артеріол, їх розміщення і кровонаповнення визначити наявність патологічних процесів (пухлин) задовго до появи клінічних ознак та симптомів.

**Венозна система** щелепно-лицевої ділянки, по суті, повторює систему артеріальних судин. Кінцевою венозною судиною, що збирає кров з щелепно-лицевої ділянки



**Мал. 5.** Вени щелепно-лицевого відділу:

1 – носолобна вена; 2 – крайова вена; 3 – лицева вена; 4 – підпідборідкова вена; 5 – лицева вена; 6 – внутрішня яремна вена; 7 – позадунижньощелепна вена; 8 – поверхнева скронева вена; 9 – крилопіднебінне сплетення; 10 – нижня очна вена; 11 – печеристий синус; 12 – верхня очна вена; 13 – сполучення верхньої очної вени з крилопіднебінним сплетенням.

ки, є лицева вена. Після злиття з задньонижньощелепною веною лицева вена впадає у внутрішню яремну вену.

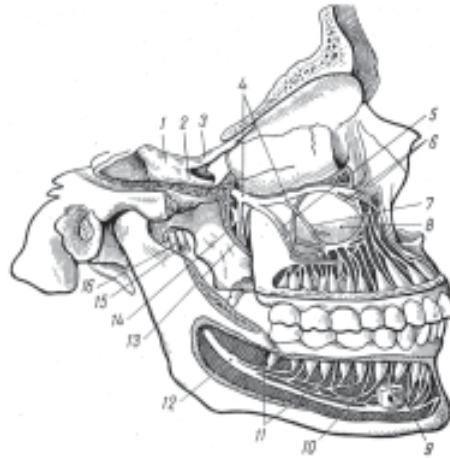
Тісний зв'язок венозної системи щелепно-лицевої ділянки з крилоподібним сплетенням, а останнього через середні вени твердої мозкової оболонки – з печеристим синусом твердої мозкової оболонки, при розвитку запальних процесів може обумовити найважчі ускладнення у вигляді тромбозу печеристого синуса з дуже небезпечним для життя хворого прогнозом. Тому вказані особливості топографії венозної системи враховують при аналізі стану хворого і виборі тактики лікаря у випадках розвитку запальних процесів щелепно-лицевої ділянки.

## ІННЕРВАЦІЯ

Для щелепно-лицевої ділянки характерний високий ступінь іннервації, здійснюваної чутливими і руховими нервовими утвореннями. Окрім цього, іннервація симпатичної нервової системи здійснюється гілками симпатичних вузлів і периваскулярних сплетень. В іннервації щелепно-лицевої ділянки беруть участь в основному трійчастий і лицевий нерви. Вони є змішаними нервами. Так, трійчастий нерв, крім чутливої функції, виконує рухову (для жувальних м'язів), а лицевий нерв, крім рухової функції, здійснює вегетативну регуляцію (для підщелепної і під'язикової слинних залоз).

**Трійчастий нерв.** Від трійчастого вузла, який розміщений в порожнині черепа, відходять три гілки трійчастого нерва (мал. 6). При зтяжних формах важких невралгій гілок трійчастого нерва необхідне хірургічне втручання. В таких випадках пересікають ту чи іншу гілку, яка відходить від вузла трійчастого нерва.

**Перша гілка** – очний нерв – через верхню очну щілину проникає в очницю і ділиться на три гілки, іннервуючи очне яблуко, частину слизової оболонки носа, верхню



**Мал. 6.** Розгалуження трійчастого нерва в ділянці щелеп і зубів:

1 – трійчастий вузол (Гассера); 2 – верхньощелепний нерв; 3 – очний нерв; 4 – підочний нерв; 5 – гілки задніх верхніх альвеолярних нервів; 6 – гілки передніх верхніх альвеолярних нервів; 7 – середній верхній альвеолярний нерв; 8 – слизова оболонка верхньощелепного синуса; 9 – підборідний нерв; 10, 11 – нижнє зубне сплетення; 12 – нижній альвеолярний нерв; 13 – великий піднебінний нерв; 14 – крилоподібнопіднебінний вузол; 15 – язиковий нерв; 16 – нижній альвеолярний нерв.

повіку, ділянку лоба і тім'я. Кінцеві гілки нерва виходять на поверхню лобової кістки через дрібні кісткові отвори в ділянці внутрішнього краю надбрівної дуги. Прямої участі в іннервації зубощелепної системи очний нерв не бере. Однак при деяких захворюваннях (невралгія, злоякісні пухлини) виникає необхідність дослідження його функції.

**Друга гілка** – верхньощелепний нерв – виходить з порожнини черепа через круглий отвір і направляєтся через крилоподібнопіднебінну ямку і нижню очну щілину до очниці, а потім в підочний канал. Підочний нерв виходить через підочний отвір на передню поверхню тіла верхньої щелепи, де, розпадаючись на дрібніші гілки, іннер-



вує шкіру підочної ділянки, нижню повіку, крила носа та верхню губу.

В крилоподібнопіднебінній ямці від основного стовбура другої гілки трійчастого нерва відходять декілька гілок. Одна з них іннервує виличну ділянку, декілька гілок входять в крилопіднебінний вузол. Направляючись до нижньої очної щілини, нерв віддає декілька верхніх задніх альвеолярних гілок, які проникають у верхню щелепу через її горб і утворюють верхнє зубне сплетення. Дрібніші гілки, які відходять від сплетення, іннервують моляри верхньої щелепи і слизову оболонку ясенного краю зі щічної сторони на рівні молярів.

До вступу основного стовбура в підочний канал від нього відходить середня верхня альвеолярна гілка, яка, вступаючи в контакт із задніми верхніми альвеолярними гілками нерва, бере участь в утворенні верхнього зубного сплетення. До виходу із підочного отвору від основного стовбура нерва відходять передні верхні гілки. Проникаючи в товщу кістки вниз, ці гілки беруть участь в утворенні верхнього зубного сплетення та іннервують передні зуби (різці, ікла). Від останнього відходять нервові гілки до премолярів, верхньощелепної пазухи, до ясен із щічно-губного боку. Слизова оболонка піднебіння, ясна з піднебінної сторони іннервуються вузловими гілками, які проникають до піднебіння через великий піднебінний отвір. Розпадаючись на три найбільші гілки, великий піднебінний нерв іннервує не тільки слизову оболонку твердого піднебіння, а й частково слизову оболонку м'якого піднебіння.

Малі піднебінні нерви іннервують слизову оболонку піднебіння, ділянку мигдалин, задній відділ м'якого піднебіння. Малі піднебінні нерви містять рухові волокна, які іннервують м'язи, що піднімають м'яке піднебіння, і м'язи язичка.

Слизова оболонка порожнини носа іннервується латеральними верхніми задніми носовими гілками, які відхо-

дять від крилопіднебінного вузла і проникають в порожнину носа через крилопіднебінний отвір. Зовнішні носові гілки іннервують слизову оболонку верхньої і середніх носових раковин, а внутрішні – задній відділ перегородки носа. Слизова оболонка носа переднього відділу іннервується носопіднебінним нервом, який йде по носовій перегородці вперед і вниз, віддаючи гілки слизовій оболонці, і виходить на тверде піднебіння через різцевий канал, широко анастомозуючи з однойменним нервом з другого боку.

Секреторні функції верхньощелепного нерва забезпечуються великим кам'янистим нервом – гілкою лицевого нерва і глибоким кам'янистим нервом, який відходить від симпатичного сплетення внутрішньої сонної артерії.

**Третя гілка** – нижньощелепний нерв виходить з порожнини черепа через овальний отвір. Нижньощелепний нерв є змішаним нервом, який містить чутливі і рухові волокна. Після виходу із порожнини черепа він ділиться на дві гілки – передню, яка містить рухові волокна, і задню, яка містить в основному чутливі гілки.

Рухові нерви іннервують жувальні м'язи, підходячи до кожного із них у вигляді одноіменних гілок. Крім того, рухові нерви ідуть до щелепно-під'язикового м'яза і м'яза, що натягує м'яке піднебіння.

Чутливі гілки нижньощелепного нерва: щічний нерв, вушно-скроневиий, нижній альвеолярний і язиковий нерви.

Щічний нерв відходить від передньої гілки нижньощелепного нерва після виходу його з овального отвору, направляється донизу і зовні між крилоподібними м'язами, проникає через щічний м'яз до слизової оболонки щічки, віддаючи чутливі гілки слизовій оболонці ясен на рівні премолярів і молярів.

Вушно-скроневиий нерв містить секреторні волокна, які іннервують білявушну залозу. Чутливі волокна іннервують шкіру скроневої ділянки, зовнішнього слухового про-

ходу, передню частину вушної раковини, барабанну перетинку і скронево-нижньощелепний суглоб.

Нижній альвеолярний нерв проходить по внутрішній поверхні нижньої щелепи, а потім через нижньощелепний отвір входить в канал нижньої щелепи. Перед входом в канал від нижнього альвеолярного нерва відходить рухова гілка. В каналі нижньоальвеолярний нерв віддає гілки молярам, премолярам і на цьому рівні – слизовій оболонці ясен з вестибулярного боку. Основна частина волокон нерва виходить з кісткового каналу щелепи через підборідний отвір і носить назву підборідного нерва. Його гілки іннервують оболонку нижньої губи, ясен на рівні фронтальних зубів і шкіру підборідної ділянки.

Частина нервових волокон не виходить з кістки, а у вигляді тонкої різцевої гілки проникає в товщу кісткової тканини підборіддя, іннервуючи ікло, різці, анастомозуючи з одноіменною гілкою іншого боку.

Язиковий нерв, відходячи від нижньощелепного нерва на одному рівні з нижнім альвеолярним нервом, іде вниз по внутрішній поверхні зовнішнього крилоподібного м'яза.

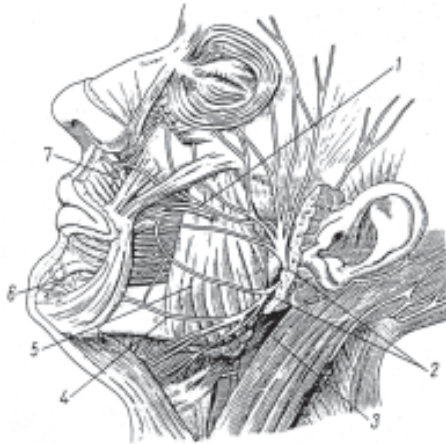В початковому відділі до нього приєднується секреторна гілка проміжного лицевого нерва для підщелепної і під'язикової залоз. Проникаючи під слизову оболонку дна порожнини рота, язиковий нерв ділиться на мілкі гілки, більша частина яких іннервує слизову оболонку переднього відділу язика, інша частина іннервує слизову під'язикової ділянки і альвеолярного відростка з язикового боку.

Слизову оболонку задньої третини язика іннервують гілки язикоглоткового нерва, руховим нервом язика є під'язиковий нерв.

**Лицевий нерв.** Вся м'яка мускулатура іннервується гілками лицевого нерва. Пошкодження тієї чи іншої гілки лицевого нерва призводить до стійких паралічів, які викликають спотворення нормального виразу обличчя.

Лицевий нерв є VII парою черепних нервів, після виходу з порожнини черепа через шилососкоподібний отвір

прямує вниз і вперед, вступає в товщину білявушної слинної залози, де ділиться на верхню і нижню гілки. Сплетення гілок лицевого нерва в білявушній ділянці отрима-



**Мал. 7.** Іннервація м'язів обличчя.

1 - протік білявушної залози; 2 - гілка лицевого нерва; 3 - шийна гілка; 4 - гілка краю нижньої щелепи; 5 - жувальний м'яз; 6 - нижні губні гілки; 7 - верхні губні гілки.

ло назву сплетення білявушної залози. Виділяють гілки лицевого нерва: скроневі, виличні, щічні, крайові, нижньощелепні, шийні (мал. 7).

Для більшої безпеки при оперативних втручаннях (розкриття флегмони, пошуки стороннього тіла і т.д.) розтинають шкіру та підшкірну клітковину, а потім, якщо можливо, розшаровують тканини тільки тупим шляхом. Таким чином, знання топографії нервових утворень щелепно-лицевої ділянки необхідне не тільки з діагностичною метою, а й для надання необхідної допомоги при нападах невралгій або невритів, для попередження пошкодження гілок лицевого нерва, а також при оперативному втручанні на обличчі.

## ЛІМФАТИЧНА СИСТЕМА

Розвинута лімфатична сітка щелепно-лицевої ділянки забезпечує добрий лімфовідтік. Дослідження регіонарних лімфатичних вузлів є обов'язковим етапом при обстеженні хворих для розпізнавання деяких патологічних процесів.

Розрізняють групи лімфатичних вузлів лиця, піднижньощелепної ділянки та шиї. Не слід забувати, що лімфа з верхньощелепної пазухи та горба верхньої щелепи відтікає в навкологлоткові та глибокі шийні лімфатичні вузли, які часто бувають недоступні для пальпації. Першим лімфатичним бар'єром на шляху відтоку лімфи від зубів є підщелепні та підборідні лімфатичні вузли. Лімфа від обличчя і щелеп через лімфатичні шляхи поступає в яремні лімфатичні стовбури.

Цінним методом діагностики, особливо для раннього розпізнавання злоякісних новоутворень щелепно-лицевої ділянки, є вивчення лімфатичної системи щелепно-лицевої ділянки і шиї в нормі та при патологічних процесах за допомогою контрастної рентгенографії.

## ФУНКЦІОНАЛЬНЕ ЗНАЧЕННЯ ЗУБОЩЕЛЕПНОЇ СИСТЕМИ ОРГАНІВ ПОРОЖНИНИ РОТА

Порожнина рота є початковим відділом травного тракту. Але вона служить не лише "приймачем їжі", а й виконує інші різноманітні функції.

**Механічна обробка їжі.** Завдяки наявності зубів при акті жування їжа піддається ретельній механічній обробці, в результаті чого харчові частинки подрібнюються, чим попереджується можливість грубого механічного подразнення слизової оболонки стравоходу і шлунка та створюються умови для подальшого проходження їжі. Цьому ж сприяє слина, яка, просякуючи і обволікаючи харчовий комок, полегшує його попадання в шлунок. Їжа

піддається в порожнині рота механічній обробці в середньому за 20 секунд.

**Аналізаторна функція.** Тактильні, фізичні і хімічні подразники сприймаються аналізаторами слизової оболонки порожнини рота і язика. Наявність смакових рецепторів є специфічною особливістю органів порожнини рота. Імпульси подразнення слизової оболонки порожнини рота, що виникають при цьому, передаються по аферентних волокнах трійчастого, лицевого і язикоглоткового нервів в ЦНС. Реакція-відповідь може поширюватись на багато органів і систем, особливо на секреторні залози шлунка. Загальні пошкодження органів і тканин в порожнині рота призводять до порушення вказаних функцій.

**Слизова оболонка рота** виконує ряд важливих функцій: захисну, регенераторну, всмоктувальну.

Захисна функція здійснюється за рахунок якості слизової оболонки перешкоджати проникненню мікроорганізмів і вірусів усередину.

Висока регенераторна здатність слизової оболонки забезпечує швидке заживлення ран. На здатності слизової оболонки до всмоктування будується прийом лікувальних паст, еліксирів, ванночок і ін.

**Язик** – м'язовий орган, покритий слизовою оболонкою. Слизова оболонка достатньо забезпечена нервовими волокнами, кровоносними і лімфатичними судинами. Вона володіє високою чутливістю, так як в ній знаходяться холодові, теплові, больові, тактильні і смакові рецептори, які є початком аферентних шляхів до півкулі головного мозку. Слизова оболонка є рефлексогенною зоною залоз і м'язів шлунково-кишкового тракту.

**Слина і її фізіологічне значення.** Слина – складний секрет, який вміщує органічні і неорганічні речовини: муцин, амінокислоти (18) і більше 30 ферментів. Є відомості про наявність в слині вітамінів. В слині є хлориди, фосфати, бікарбонати, радоніди, броміди, фториди, сульфати і мікроелементи. Із антибактеріальних факторів треба

вказати на лейкоцини, опсоніни, ліпазу, лізоцим. Таким чином, складний хімічний склад слини забезпечує буферну і нейтралізуючу дію, має антибактеріальні і очищувальні властивості.

## **ІМУНОБІОЛОГІЧНІ ОСОБЛИВОСТІ ОБЛИЧЧЯ, ОРГАНІВ ПОРОЖНИНИ РОТА**

Ці особливості проявляються в підвищенні імунної резистентності і в більш високій регенераторній здатності тканин щелепно-лицевої ділянки. Захисна функція слизової оболонки порожнини рота полягає в її здатності перешкодити проникненню бактерій і вірусів в організм.

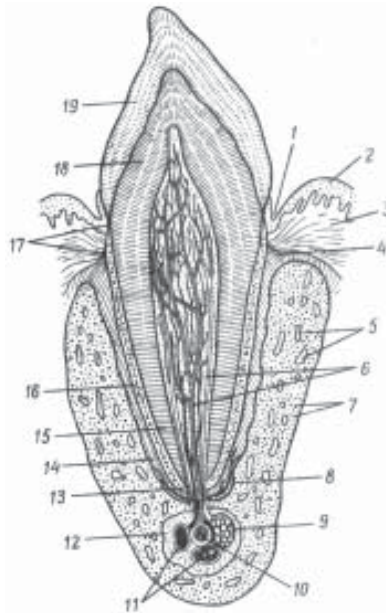
Підвищені імунні можливості і регенераторна здатність тканин лиця і порожнини рота забезпечуються хорошою іннервацією і васкуляризацією. Завдяки цим властивостям, які характерні для тканин щелепно-лицевої ділянки, заживлення ран і репаративні процеси перебігають швидше, ніж в інших ділянках тіла людини.

## **БУДОВА ЗУБІВ І ЇХНЯ ФУНКЦІЯ**

Зуби розташовані на межі між присінком і власне порожниною рота. Частина зуба, яка вільно виступає в порожнину рота, називається коронкою.

Альвеолярний відросток верхньої щелепи й альвеолярної частини нижньої щелепи мають зубні лунки, або комірки, що відокремлюються одна від одної кістковими перетинками. У цих лунках розташовані корені зубів. Між коронкою зуба і коренем знаходиться шийка зуба, прикрита яснами.

Основну масу зуба складає дентин. Дентин коронки зуба покритий емаллю, а дентин кореня – цементом (мал. 8). У середині дентину розташовується порожнина зуба, що



**Мал.8.** Схема будови зуба:

1 – фізіологічна ясенна кишеня; 2– епітелій ясен; 3 – сполучно-тканинна підкладка ясен; 4 – кругова зв’язка зуба; 5 – простір для кісткового мозку; 6 – пульпа із судинами і нервами; 7 – кісткова тканина щелепи; 8 – зв’язок із судинами періодонта; 9 – нерв; 10 – артерія; 11 – вени; 12 – нижньощелепний канал; 13 – апікальний отвір; 14 – періодонт; 15, 18 – дентин; 16 – цемент; 17 – кругова зв’язка; 19 – емаль.

розширюється в коронковій частині і звужується в напрямку до верхівкової частини кореня. Порожнина зуба наповнена пухкою тканиною – пульпою зуба, багатою судинами і нервами. Через пульпу здійснюється постійний обмін речовин у твердих тканинах зуба. Пульпа виконує захисну функцію і сприяє дентиноутворенню.

Основою емалі є емалеві призми, між якими розташовується склеювальна міжпризмона речовина. Емаль зуба покрита зверху оболонкою – кутикулою, що являє собою залишок редукованих епітеліальних кліток емалевого органа (зубного зачатка). Під дією механічних чинників, у



першу чергу, внаслідок пережовування їжі, вона швидко руйнується, стирається, хоча до впливу кислот стійка.

При електронно-мікроскопічному дослідженні встановлено, що емалеві призми складаються із кристалів гідроксиапатиту. Пучки емалевих призм йдуть від дентину до поверхні емалі, в основному, радіально.

Дентин складається з основної речовини, пронизаної дентинними трубочками діаметром від 1 до 5 мкм. До складу основної речовини входять колагенові волокна, що йдуть як у радіальному, так і у тангенціальному напрямку. Між ними розташовується зневапнена склеювальна речовина. Ступінь зневапнення дентину неоднаковий. Найменша мінералізація відзначається в зоні, розташованій біля дентиномемалевого з'єднання, і в зоні, що прилягає до порожнини зуба. Дентинні трубочки за допомогою своїх відгалужень анастомозують одна з одною. Основна речовина дентину представлена кристалами гідроксиапатиту, розташованими між колагеновими волокнами.

Цемент, як і дентин, складається з колагенових волокон і зневапненої склеювальної речовини. Колагенові волокна на межі з дентином переходять у радіальні волокна останнього. З іншого боку вони влітаються у волокна періодонта. Цемент, що безпосередньо прилягає до дентину, одержав назву первинного, або безклітинного, тому що в ньому відсутні клітини – цементоцити.

Між коренем зуба і кісткою щелепи, що утворюють стінки лунки зуба, є вузький щілиноподібний простір, у якому закладене зубне зв'язування – періодонт, товщина його 0,15–0,25 мм. Періодонт являє собою щільну сполучну тканину з пучків фіброзних волокон, між якими є прошарки пухкої сполучної тканини, пронизані кровоносними і лімфатичними судинами і нервами. Фіброзні пучки одним кінцем входять в цемент кореня зуба, а іншим – у стінку лунки. З їхньою допомогою зуб як би підвішується й одночасно фіксується в кістковій лунці. Значна кількість розташованих тут судин забезпечує хороше крово-

постачання періодонта і зуба. Періодонт має також досить розвинену лімфатичну сітку.

Тканини, що утворюють зуб (емаль, дентин, цемент, пульпа), зубне зв'язування (періодонт), кістка щелепи і ясна дуже тісно зв'язані один з одним, що обумовлює послідовність розвитку карієсу, пульпіту, періодонтиту, періоститу, абсцесу, флегмони й остеомієліту. Наприклад, ураження емалі (карієс) легко може поширитися далі на дентин, пульпу і на періодонт, кістку щелепи. Запалення ясен (гінгівіт) може перейти на зубну зв'язку і кісткову тканину щелепи.

Функція різних зубів неоднакова. Передні зуби (різці й ікла) відкушують їжу, бічні (премоляри і моляри) – роздрібнюють. У зв'язку з цим різна і їхня форма: гострий ріжучий край у передніх зубів, велика жувальна поверхня – у бічних. Порушення функції зубів у результаті ураження або відсутності їх може призвести до розладу травлення і захворювання шлунка і кишечника. Від наявності зубів у роті, їхнього стану у значній мірі залежать також звукоутворення, ясність і звучність вимови, тембр звуків. У випадку відсутності передніх зубів або неправильного прорізування мовлення може стати невиразним, шепелявим. При відсутності зубів змінюються риси обличчя: молоді особи мають старечий вигляд.

## **БУДОВА СЛИЗОВОЇ ОБОЛОНКИ РОТА І ЇЇ ФУНКЦІЇ**

Слизова оболонка рота складається з епітелію, власної пластинки і підслизового прошарку (основи).

Багатошаровий плоский епітелій у нормі має два шари – базальний і остеподібний. В ділянці твердого піднебіння, червоної облямівки губ і меншою мірою ясен, на ділянках слизової оболонки, що випробовують велике навантаження при жуванні, епітелій може стати ороговілим.

Під епітелієм знаходяться сплетення аргірофільних волоконцець, що утворюють базальну мембрану. Далі йде власна пластинка слизової оболонки рота, що складається із суцільної сполучної тканини, яка включає в себе основну речовину, волокнисті структури і клітини. У складі клітин виявлені фібробласти, макрофаги, гладкі і плазматичні клітини. Крім того, у власній пластинці слизової оболонки рота розташовані численні дрібні слинні і слизові залози, кровоносні судини і нервові закінчення.

Підслизовий шар складається з більш пухкої сполучної тканини. У ділянці твердого піднебіння і ясен він практично відсутній.

Слизова оболонка рота виконує захисну, регенераторну і всмоктувальну функції. Вона є рефлексогенною зоною. У ній закладена величезна кількість рецепторів, що має велике значення при лікуванні як загальних захворювань, так і місцевих змін.

## **ХІМІЧНИЙ СКЛАД ЕМАЛІ, ДЕНТИНУ І ЦЕМЕНТУ**

Емаль зубів – найтвердіша з усіх тканин організму, відповідає 7<sup>0</sup> за шкалою твердості Мооса (твердість алмазу за цією шкалою дорівнює 10<sup>0</sup>).

За хімічним складом емаль на 95 % складається з неорганічних речовин (гідрооксиапатиту – 75 %, карбонат-апатиту – 12 %, хлорапатиту – 4,4 %, фторапатиту – 0,6 %, слідів кальцію, магнію, цинку), на 1,2 % – із органічних речовин (білки, ліпіди, вуглеводи) і на 3,8 % – із води.

Дентин за шкалою твердості Мооса відповідає 5-6<sup>0</sup>, тобто поступається тільки емалі. За своїм складом нагадує кістку і, подібно до емалі, складається з неорганічних (70-72 %), органічних речовин і води (28-30 %).

Цемент за твердістю значно поступається емалі і частково дентину. Він багатший від інших твердих тканин зуба на органічні речовини (32 %) і бідніший на неорганічні (68 %).

Вміст неорганічних речовин у зубах зростає постійно – із раннього дитинства і до старості.

## **ТЕРМІНИ ФОРМУВАННЯ І ПРОРІЗУВАННЯ ЗУБІВ**

Розрізняють молочні (тимчасові) зуби, що прорізаються у віці від 6 міс. до 2,5 року, і постійні, що з'являються у віці від 6 до 14 років. Винятком є зуби мудрості (треті моляри), що прорізаються пізніше.

Молочних зубів у людини 20: 8 різців, 4 ікла і 8 корінних зубів; постійних зубів 32, із них 12 великих корінних (моляри).

Розвиток молочних і постійних зубів починається на 40-45-й день внутрішньоутробного життя і продовжується до 5-го року життя. Порядок закладання зубів визначає і порядок їх прорізування. Ті зуби, закладання яких відбувається в перший період (до 5 міс.) внутрішньоутробного життя, прорізаються першими. Це молочні, або тимчасові, зуби. Зуби, закладені від 5-го місяця внутрішньоутробного життя до 5-го року життя дитини, прорізаються в другу чергу і є постійними.

Як правило, зуби нижньої щелепи прорізаються раніше за зуби верхньої щелепи. Нерідко спостерігаються відхилення від звичайних термінів прорізування зубів: частіше вони прорізаються раніше. Запізніле прорізування зубів на 1-2 міс. не вважається патологією. При запізнілому прорізуванні перших зубів на 4-6 міс. необхідно звернутися до дитячого лікаря-стоматолога. Прорізування зубів у дітей нерідко може супроводжуватися сверблячкою ясен і посиленням виділенням слини. Іноді діти скаржаться на хворобливість ясен, вередують, неохоче приймають їжу і неспокійно сплять. Намагаються взяти в рот усе, що потрапляє їм під руки, розчісують ясна, щоб заспокоїти сверблячку. У цей період треба особливо уважно стежити за тим, щоб дитина брудними і гострими предметами не травмувала слизову оболонку рота і язика.

## ПОРУШЕННЯ В РОЗВИТКУ І ПРОРІЗУВАННІ ЗУБІВ

Хвороби, перенесені в дитячому віці в період утворення емалі і дентину (кір, скарлатина, тривалі і ті, що супроводжуються розладом травлення, хвороби шлунково-кишкового тракту, спадковий сифіліс і ін.), можуть призвести до порушень структури тканин зубів і їхнього прорізування. До основних відхилень розвитку і прорізування зубів відносяться адентія і ретенція.

**Адентія** (відсутність зубів). У щелепі, що вже сформувалася, може бути відсутній один або декілька зубів. У таких випадках говорять про часткову адентію. Якщо відсутні усі зуби (таке зустрічається дуже рідко), то це повна адентія.

Рентгенологічне дослідження необхідно проводити у всіх випадках відсутності зубів для з'ясування того, чи є зачатки молочних і постійних зубів. При їхній наявності встановлюють, чи немає яких-небудь місцевих причин, що призводять до затримки прорізування зуба (надкомплектні зуби й ін.). Надкомплектні зуби розташовуються в передніх відділах щелепи, переважно в змінному і постійному прикусі.

Причина адентії – порушення формування зубних зачатків ще у внутрішньоутробному житті під впливом різних внутрішніх і зовнішніх чинників.

**Ретенція** (непрорізування зубів). Під ретенцією мається на увазі затримка термінів прорізування зуба, що нормально сформувався. Частіше за інші зустрічається ретенція іклів верхньої щелепи. Причиною ретенції може бути передчасне видалення ікла молочного зуба і заповнення лунки, що звільнилася в щелепі, не постійним іклом, а сусіднім постійним зубом, наприклад, першим малим корінним, що прорізується, як правило, трохи раніше ікла. Ретенція можлива також в результаті неправильного положення у щелепі постійного зуба, що розвивається. У

цьому випадку відповідний йому молочний зуб тривалий час не випадає і залишається в одному ряду з постійними зубами, що прорізалась. Ретеновані зуби можуть викликати напади невралгічного болю у ділянці обличчя внаслідок тиску зуба на ту або іншу гілочку нерва, а також запальних процесів щелеп і тканин, що їх оточують.

## Розділ 2

# СТОМАТОЛОГІЧНІНСТРУМЕНТИ ПЕРЕВ'ЯЗУВАЛЬНИЙМАТЕРІАЛ

### СТОМАТОЛОГІЧНІНСТРУМЕНТИ

*Стоматологічне дзеркало* (мал. 9). Воно складається з власне дзеркала зі стрижнем і ручки, що нагвинчується на нього. Використовують для дослідження ділянок слизової оболонки рота і зубів, недоступних для прямого огляду оком. Крім того, використовується як освітлювач, тому що добре відбиває пучок світла, який падає на нього що дає можливість краще оглянути досліджувану ділянку.



**Мал. 9.** Стоматологічне дзеркало.

*Гачок для відтягування губ і щік* (мал. 10). Крім гачка, з цією ж метою часто застосовують металевий шпатель (мал. 11), а в деяких випадках – стоматологічне дзеркало.



**Мал. 10.** Гачок для відтягування губ і щік.



**Мал. 11.** Металевий штапель.

*Стоматологічний пінцет* (мал. 12). На відміну від інших видів пінцетів, у стоматологічного пінцета кінці загнуті під прямим або тупим кутом. На внутрішній поверхні пінцета нанесені поперечні насічки для кращого захоплення й утримання. Використовується для визначення ступеня рухливості зубів, захоплення марлевих або ватних тампонів і т.д.



**Мал. 12.** Стоматологічний пінцет.

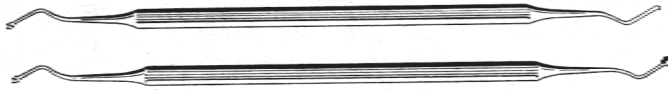
*Стоматологічний зонд* (мал. 13). Форма загостреного кінця може бути багнетоподібною або зігнутою під тупим кутом. Використовується для дослідження каріозних порожнин зубів, стану і глибини ясенних кишень.



**Мал. 13.** Стоматологічні зонди – прямий і під кутом.

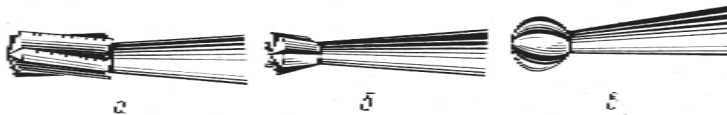
*Інструменти для видалення зубного каменя.* Для зняття зубного каменя застосовують спеціальний набір, що складається з окремих інструментів із робочою частиною різної форми. Використовують також звичайні зубні екскаватори (мал. 14). Треба стежити, щоб робоча частина цих інструментів завжди була досить гострою.

*Бори для препарування твердих тканин зуба* (мал. 15). Випускають як для прямого, так і для кутового наконеч-



**Мал. 14.** Екскаватори.

ника. Бори для прямого наконечника мають довжину 44 мм, а для кутового наконечника вони удвічі коротші (22 мм). Залежно від етапу препарування зуба використовують бори фісурні (циліндричні), зворотноконусоподібні і конусоподібні, круглі (кулеподібні) і колесоподібні. Бори випускають під номерами залежно від діаметра робочої частини. Так, діаметр робочої частини бора № 1 дорівнює 0,85 мм, а бора № 1-3 – 1 мм. Бори інших номерів мають відповідні проміжні діаметри. В основному бори виготовляють із спеціальних сортів сталі. В останні роки усе більш широке поширення одержують так звані твердосплавні і алмазні бори. Для шліфування і полірування пломб використовують спеціальні фінори і поліри.



**Мал. 15.** Бори:

а – фісурний; б – зворотноконусоподібний; в – круглий.

Крім перерахованих інструментів, широко застосовуються шприц для води, кореневі голки, пульпоекстратори, щипці, елеватори.

*Шприц для води.* У такому шприці розрізняють скляний циліндр, металевий поршень і металеву канюлю, що відкручується, вигнута під кутом. Використовується для промивання порожнини рота і каріозних порожнин зубів.

*Коренева голка.* Складається з гладкої або спіральної ручки і шестигранної або округлої робочої частини. На робочу частину намотують ватну турунду для наступного проведення медикаментозної обробки каналу кореня зуба.



*Пульпоекстратор.* Складається зі спіральної або чотиригранної ручки і робочої частини, на якій розташовані зубці (зворотні гачки). Використовується для добування пульпи з кореневого каналу.

Для пломбування зубів використовують гладилки, штопфери і т.п.

*Щипці й елеватори.* Для проведення амбулаторних оперативних втручань у порожнині рота існує спеціальний набір інструментів, що складається з різного роду щипців і елеваторів для видалення зубів, а також звичайного хірургічного інструментарію.

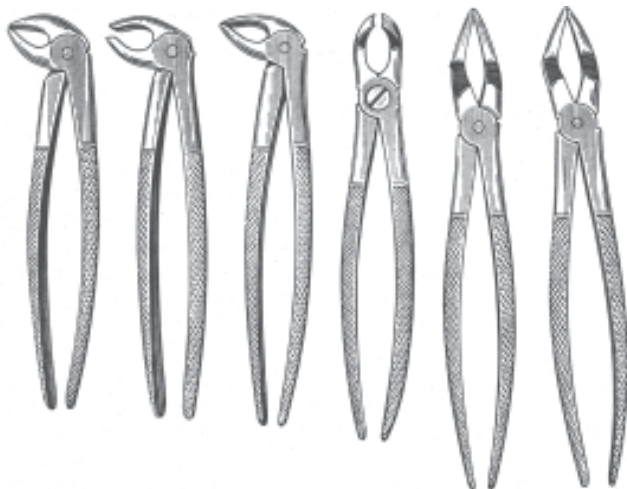
Випускають такі щипці для видалення зубів верхньої щелепи (мал. 16):



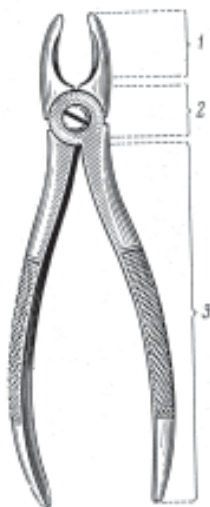**Мал. 16.**Набір щипців для видалення зубів верхньої щелепи.

Прямі щипці – для видалення різців і іклів; щипці з S-подібно вигнутими ручками – для видалення премолярів.

Щипці з S-подібно вигнутими ручками – для видалення молярів (відмінні для правих і лівих молярів: при накладанні щипців на зуб шип повинен входити між щічними коренями молярів).



**Мал. 17.**Набір щипців для видалення зубів нижньої щелепи.



**Мал. 18.** Конструкція щипців:  
1 – щічка; 2 – замок;  
3 – ручка

Багнетоподібні щипці одержали свою назву за формою робочої частини, зігнутість якої нагадує форму багнета. Призначені для видалення коренів зубів верхньої щелепи.

Для видалення зубів нижньої щелепи використовують різні дзьобоподібні щипці (мал. 17):

з округлими щічками, що не сходяться – для видалення різців, іклів і премолярів;

з широкими щічками, що закінчуються шипами – для видалення молярів (ості при накладанні входять між коренями);

зі збіжними щічками різної ширини – призначені для видалення коренів зубів.

Конструктивно всі щипці складаються з трьох частин: щічок, замка і ручок (мал. 18).



**Мал. 19.** Елеватори – боковий і прямий.

Для видалення зубів і коренів застосовують також елеватори. Найбільш широко вживаються прямі і бічні елеватори (мал. 19). Кожний елеватор має щічку, ручку і сполучну частину.

Крім перерахованих інструментів, використовують також распатори: гострі зубні ложечки (можна застосовувати очні ложечки); кісткові кусачки; долото і молоток; скальпелі; ножиці – прямі і вигнуті; голко-тримач із набором голок; пінцети – анатомічні і хірургічні;

корнцанг для взяття інструментів із стерилізатора і розкладу їх на стерильному столі й у лотки.

В даний час вітчизняна промисловість випускає спеціальний набір, так званий сільський стоматологічний набір. У нього входить все основне устаткування й інструментарій для надання стоматологічної допомоги. Випускаються також набори щипців для видалення зубів.

## СТЕРИЛІЗАЦІЯ ІНСТРУМЕНТІВ

Інструменти перед використанням повинні бути простерилізовані і у суворо визначеному порядку розкладені на стерильному столі. Стерилізацію проводять за допомогою кип'ятіння інструментів у воді, обробки в сушильних шафах або сухоповітряних стерилізаторах, застосовують також метод холодної стерилізації з використанням антисептичних засобів.

Перед стерилізацією стоматологічні інструменти очищують від залишків крові, слини, гною, пломбувальних

матеріалів шляхом багаторазового промивання в мильному розчині з наступним промиванням у гарячій воді. Після цього інструменти стерилізують кип'ятінням у воді з використанням спеціальних стерилізаторів. Для стерилізації користуються дистильованою або прокип'яченою водою, до якої необхідно додавати кальциновану соду для забезпечення більш ефективної стерилізації (питну соду застосовувати не можна). Тривалість стерилізації кип'ятінням 10-15 хв від моменту занурення інструментів у киплячий содовий розчин. Стерилізації кип'ятінням можуть піддаватися всі інструменти, за винятком стоматологічних дзеркал, скальпелів, наконечників для бормашин, дрібного стоматологічного інструментарію. Різучі інструменти (скальпелі, ножиці) при кип'ятінні тупляться, тому їх стерилізують протягом 1/2-2 год у лотках із 96 % етиловим спиртом чи протягом 40-60 хв у 6 % розчині перекису водню.

Стоматологічні дзеркала після обробки тьм'яніють, тому після уживання дзеркало ретельно мийть із милом і залишають на 2 год у 96 % етиловому спирті або на 40-60 хв у 6 % розчині перекису водню, або на 40-50 хв у потрібному розчині. Рукоятки дзеркал можна стерилізувати кип'ятінням.

Стоматологічні бори, кореневі голки, дрільбори залишають на 2 хв у 2 % розчині хлораміну або в 6 % розчині перекису водню, після чого їх мийть у проточній воді щіткою з милом. Стерилізацію проводять кип'ятінням в 1 % розчині кальцинованої соди протягом 20-30 хв.

Найбільш ефективним способом стерилізації наконечників для бормашин є обробка їхньої поверхні спиртом із наступним пропалюванням над полум'ям пальника.

При використанні сухоповітряних стерилізаторів стоматологічні інструменти стерилізують протягом 30-40 хв при температурі 160-180 °С.

## ПЕРЕВ'ЯЗУВАЛЬНИЙ МАТЕРІАЛ

У стоматологічній практиці найбільш широко застосовують такі види перев'язувальних матеріалів.

**Ватні валики** використовують для обкладання зуба, а також ділянки гирла вивідних проток слинних залоз. Цим досягається відносна сухість порожнини рота при пломбуванні зуба і знятті зубного каменя. Готують ватні валики, накручуючи смужки вати на ручку якогось інструмента: стоматологічного дзеркала, зонда тощо або на обертовий стрижень. Перед уживанням готові ватні валики стерилізують в автоклаві.

**Марлеві тампони** для просушування рани при хірургічних втручаннях у порожнині рота заготовляють попередньо і також стерилізують в автоклаві.

Йодоформні марлеві турунди використовують для тампонади ран у порожнині рота. Готують їх зануренням стерильних смужок марлі шириною 1-1,5 см у спеціально приготовлений розчин наступного пропису:

Rp

Iodoformii 50.0

Aetheris medicinalis 70 ml

Spirit aethylici 30 ml

Glycerini 15 ml

M.K.S. Для стоматологічного кабінету

Після того, як ефір вивітриться, смужки марлі набувають яскраво-жовтого кольору і готові до уживання.

**Гумовий дренаж** використовують для створення відтоку ексудату після зроблених розрізів при флегмонах і абсцесах. Для дренажу застосовують тонкі гумові трубки, а також гумові смужки. Після приготування їх кип'ятять і березуть у стерильних умовах.

**Штучний дентин** застосовують як тимчасову пов'язку для закриття порожнини зуба на етапі лікування. Він складається з порошку і дистильованої води. Порошок замі-

шують із рідиною на скляній пластинці до утворення тістоподібної маси, яку вводять у порожнину зуба, де вона затвердає. Штучний дентин, будучи тендітним матеріалом, не може служити постійною пломбою.

В останні роки, як тимчасова пов'язка, широко використовується виготовлена заводським шляхом дентин-паста, що складається з порошку штучного дентину, замішаного на рослинній олії.

### **Розділ 3**

## **ОБСТЕЖЕННЯ ХВОРИХ, МЕДИЧНА ДОКУМЕНТАЦІЯ**

### **ОБСТЕЖЕННЯ ХВОРИХ**

Обстеження хворого в стоматологічному кабінеті складається з опитування й об'єктивного дослідження (огляд особи).

Опитування дозволяє з'ясувати основні скарги хворого, а при необхідності – одержати потрібні відомості про загальний стан. Це допомагає поставити правильний діагноз і призначити відповідне лікування. Важливе значення мають скарги пацієнта на біль, що може бути викликаний різними температурними, механічними і хімічними подразниками або бути самодовільним. У першому випадку він спостерігається при захворюваннях твердих тканин зуба: карієсі, стиранні емалі і дентину, оголенні шийок зубів, клиноподібних дефектах. Біль частіше всього триває доти, доки діє подразник (холод, солодке, кисле і т.д.). Так званий самодовільний біль з'являється без видимих причин. Він може носити різний характер; бути гострим, рвучким, пульсуючим при гострих пульпітах, ниючим – при хронічних пульпітах і періодонтитах. Необхідно пам'ятати, що при гострому гній-

ному пульпіті біль може іррадіювати у скроню при ураженні зубів верхньої щелепи або у вухо і верхню щелепу, якщо уражені зуби нижньої щелепи. У таких випадках хворий не може точно вказати, який саме зуб болить, і об'єктивне дослідження має вирішальне значення.

При багатьох захворюваннях порожнини рота дуже важливо з'ясувати загальний стан хворого, перенесеного і супутнього захворювання, а також його професію. Відомо, що професійне шкідництво може відігравати істотну роль у розвитку ряду захворювань зубів і слизової оболонки рота. Отримані відомості дають можливість правильно діагностувати.

**Об'єктивне обстеження.** Воно складається із зовнішнього огляду й об'єктивних досліджень.

Зовнішній огляд полягає в безпосередньому вивченні зовнішнього вигляду хворого. Спокійний або збуджений стан обличчя, колір шкіри, симетричне або асиметричне обличчя, наявність набряків, нориць – ці дані багато чого можуть підказати медичному працівнику. Так, набряк і асиметрія обличчя часто спостерігаються при гострих запальних процесах, зокрема при абсцесах і флегмонах щелепно-лищевої ділянки.

**Приогляді** порожнини рота відмічають зміни рельєфу і фарбування слизової оболонки (ділянки гіперемії, набряки, виразки, ерозії). Потім переходять до огляду зубів: при цьому звертають увагу на їхній колір, наявність зубного каменя, дефекти твердих тканин, що можуть бути у вигляді каріозних порожнин, клиноподібних дефектів тощо.

Більш детально досліджують зуби за допомогою об'єктивних методів: зондування, перкусії, визначення рухливості зубів, а також проведення додаткових досліджень (фізичних, рентгенографічних і лабораторних).

Зондування дозволяє встановити каріозну порожнину в зубі, її глибину, ступінь розм'якшення емалі і дентину, наявність входу в порожнину зуба і його канали, чутли-

вість стінок порожнини. За допомогою зондування визначають глибину зубоясенних кишень. Цей прийом треба проводити обережно, не травмуючи тканин періодонта.

**Перкусія** – постукування по зубі – робиться рукояткою інструмента (зонд, пінцет, стоматологічне дзеркало). За допомогою перкусії визначають стан періодонта. Здоровий періодонт при постукуванні безболісний. При запальному процесі в періодонті перкусія зуба викликає біль. Якщо запалення навколо верхівкового періодонта, то болочу реакцію викликає вертикальне постукування, при запаленні крайового періодонта болісне бічне або горизонтальне постукування по зубі. Перкусію починають із здорових зубів, а потім переходять до хворого.

**Визначення рухливості зуба** робиться за допомогою стоматологічного пінцета. Вигнутими його кінцями охоплюють зуб у щічно-язиковому напрямку. Окремо розташований зуб потрібно захоплювати у передньо-задньому напрямку. Рухаючи пінцетом, з'ясовують наявність і ступінь рухливості зуба. Як правило, рухливість зуба вказує на запальний процес тканин періодонта з ураженням зв'язкового апарату зуба.

## **ДАНІ ОБ'ЄКТИВНОГО ОБСТЕЖЕННЯ ЩЕЛЕПНО-ЛИЦЕВОЇ ДІЛЯНКИ І ШІЇ**

**Зовнішній огляд:** потрібно зазначити наявність асиметрії, припухлості, її межі, колір шкіри, характер припухлості при пальпації, наявність рубців, нориць, їх розміщення, характер виділень з них, деформації, дефекти щелепно-лицевого відділу і м'яких тканин обличчя.

**При пальпації визначається:** ступінь щільності та еластичності змінених тканин (пастозність, флуктуація, крепітація), співвідношення їх з підшкірною жировою тканиною, стан регіонарних лімфатичних вузлів – розміри, болочість, рухомість.



**Відкриття рота:** на скільки сантиметрів, болючість, бокові рухи, стан верхньої щелепи, суглоби.

**Обстеження порожнини рота:** запах з рота – кислий, гнилісний, алкогольний тощо.

**Губи:** колір, висипи, виразки, тріщини, рубці тощо.

**Язик:** колір, сухість, наліт, стан сосочків, виразки, тріщини.

**Ясна:** бліді, розрихлені, кровоточиві, виразки тощо.

**Слизова порожнина рота:** колір, пігментація, афти, виразки, ерозії, тріщини.

**Слинні залози:** розміри, консистенція, болючість, функція.

**Зуби:** формула, наявність карієсу і коренів, зубний камінь, прикус.

**ЗІВ:** колір, гіперемія, гіпер- і атрофія мигдаликів, поліпи, некроз.

**Мова:** звичайна, заїкання, гнусавість і інші дизартрії.

**СНЩС** – скронево-нижньощелеповий суглоб (відкриття рота, біль, хруст, клацання).

Крім цих методів, що широко застосовуються, користуються і так званими додатковими: термодіагностикою, електрометрією (електроодонтодіагностика), рентгенографією й ін.

**Термодіагностика** застосовується для встановлення діагнозу, а також диференціальної діагностики хвороб зубів. Як подразник звичайно використовують холодну або гарячу воду, а також ефір. Для визначення чутливості зуба його зрошують струменем води зі шприца або до поверхні зуба прикладають ватний тампон, змочений ефіром.

Біль, що швидко проходить, характерний для карієсу; тривалі болючі відчуття вказують на запальний процес у пульпі. Відсутність вираженої відповідної реакції на подразнення свідчить про загибель пульпи.

**Електроодонтодіагностика** – дослідження за допомогою відповідних апаратів електрозбудливості пульпи і

періапікальних тканин. Метод дозволяє встановити стан пульпи і періапікальних тканин і допомагає диференціальній діагностиці, у виборі способу лікування, є контролем ефективності проведеної терапії.

При використанні описаних вище методів дослідження потрібно пам'ятати, що вони в деякій мірі суб'єктивні.

**Рентгенодіагностика** – метод розпізнавання захворювань і травматичних ушкоджень зубів і кісток щелепно-лицевої ділянки за допомогою рентгенівських променів. Цей метод одержав широке розповсюдження в стоматології.

З метою повного обстеження хворих застосовуються клінічні і біохімічні дослідження крові, шлункового соку, сечі і слини. При ряді стоматологічних захворювань удаються до цитологічного і гістологічного методів.

Раціональне використання усіх перерахованих методів сприяє ранньому виявленню стоматологічних захворювань, ефективній терапії, а також контролю за якістю лікування.

**Ультразвукова діагностика** органів щелепно-лицевої ділянки ґрунтується на тому, що різні середовища мають неоднакові акустичні властивості і по-різному відбивають випромінювані апаратом ультразвукові сигнали. За допомогою ультразвуку можна визначити положення, форму, розміри, структуру патологічних процесів в кістках і м'яких тканинах.

## **МЕДИЧНА ДОКУМЕНТАЦІЯ**

Медична документація допомагає фіксувати усі етапи лікування, критично оцінити результати проведених лікувальних заходів, вчасно робити висновки про їхню ефективність, постійно поліпшувати медичне обслуговування населення. Медична документація може бути матеріалом для наукових статистичних розробок, а також юридичним документом при розгляді судово-медичних справ.

Лікарі-стоматологи і зубні лікарі, що ведуть клінічний прийом, усі записи про свою роботу роблять у "Медичній карті стоматологічного хворого" (облікова форма № 0.43/У) або в "Медичній карті амбулаторного хворого" (облікова форма № 0.25/У). Медичну карту потрібно заповнювати при кожному відвідуванні хворого. У ній докладно описують скарги хворого, дані обстеження, обґрунтування діагнозу, проведені лікувальні заходи. У медичній карті повинна конкретно відбиватися динаміка лікувального процесу, а також інші відомості.

У медичній карті на видному місці розташовується схема позначення зубів – зубна формула.

87654321	12345678
87654321	12345678

У зубній формулі арабськими цифрами позначають постійні зуби, а римськими – молочні зуби.

V IV III II I	I II III IV V
V IV III II I	I II III IV V

Перераховані форми медичної документації є основними в медичній практиці лікаря-стоматолога і зубного лікаря.

## **Розділ 4**

# **ЗНЕБОЛЮВАННЯ В СТОМАТОЛОГІЧНІЙ ПРАКТИЦІ**

Щелепно-лицева ділянка добре іннервується. Для даної ділянки характерним є більш низький поріг чутливості, що пояснюється, з одного боку, близьким розташуванням ЦНС, а з іншого – великою кількістю рецепторів,

які сприймають біль. Зубна м'якоть (пульпа зуба), наприклад, на думку багатьох дослідників, є найчутливішою тканиною в організмі людини. Тому багато патологічних процесів щелепно-лицевої ділянки (флегмона, пульпіт, невралгія та ін.) супроводжуються сильними больовими відчуттями. Добре відомо, що гострий пульпіт часто є причиною втрати працездатності, сну, апетиту і т.д. Мабуть, гострі больові відчуття при захворюваннях зубів і страждання при цьому стали однією з причин пошуку знеболювальних засобів. Так, в папірусах, знайдених в Єгипті, виявлені записи, котрі свідчать про те, що ще за 2500 років до н.е. древні єгиптяни використовували засоби від зубного болю. Для випалювання пульпи зуба вони використовували розплавлене залізо; киплячим маслом заливали каріозну порожнину. Широке розповсюдження отримали рослинні засоби (блекота, аналоги опіуму й ін.).

Загальне знеболювання вперше було використано при операції видалення зуба (ефір, закис азоту), а потім почало застосовуватися загальними хірургами.

Новокаїн, відкритий Ейнгорном (1905 р.), став основним лікарським засобом, придатним для місцевого знеболювання (анестезії) в стоматологічній практиці.

Проте, за останні роки для місцевого знеболювання в стоматологічній практиці стали використовувати нові анестетики, сильніші за новокаїн. До них, в першу чергу, треба віднести тримекаїн (мезокаїн). При меншій токсичності тримекаїн значно активніший за новокаїн. Крім того, цей препарат має одночасно і седативну дію. Дослідження останніх років з анестезіології показали, що при різних оперативних втручаннях необхідно попереджувати не тільки больові відчуття, а й запобігти психічній травмі. В літературі описані випадки смерті в період очікування операції. Ця обставина має актуальне значення і для стоматологічної практики, де оперативні і консервативні втручання (операція видалення зуба, лікування зуба) в кожного пацієнта можуть проводитися по кілька разів. Тому

попередження хвилювання, страху, тобто психічної травми, має особливе значення. В стоматологічних стаціонарах все частіше використовують загальне знеболювання (інгаляційне, неінгаляційне, нейролептаналгезія).

Разом з тим, місцева анестезія залишається поки що основним методом знеболювання.

Для місцевої анестезії в стоматологічній практиці використовують 1 % або 2 % розчин новокаїну, лідокаїну, 1 % розчин тримекаїну (мезокаїну), ультрокаїн, маркаїн і ін. Зазначені розчини випускаються в ампулах по 5-10 мл або готуються й стерилізуються в умовах аптеки. В ампулах ці розчини можуть зберігатися тривалий час (до 1-1,5 р).

В останні роки у стоматологічній практиці широко використовуються ультрокаїн з карпульними ін'єкторами, які дозволяють зменшити кількість анестетика і в той же час провести більший об'єм лікувальних маніпуляцій, знизити токсичність.

Розчини анестетиків, виготовлені в аптеці, придатні для використання протягом 5-7 днів за умови, якщо немає осаду.

Переважно для досягнення знеболювання і зменшення кровотечі, яка затруднює маніпуляції, особливо в порожнині рота, до знеболювального розчину додають розчин адреналіну (1:1000) в розрахунку: 1 крапля на 5 мл розчину анестетика. Ефект дії адреналіну базується на звуженні судин і зменшенні швидкості розсмоктування анестетика. В зв'язку з високою концентрацією розчину анестетика (1 або 2 %) кількість його навіть при великих операціях не повинна перевищувати 75 мл 1 % розчину і 30 мл 2 % розчину (для дорослого). При необхідності використання великої кількості розчину використовують 0,5 або 0,25 % розчин анестетика.

У зв'язку з анатомо-топографічними особливостями щелепно-лицевої ділянки для досягнення знеболювання в практиці використовують інфільтраційну та провідникову анестезію.

При оперативних втручаннях на м'яких тканинах щелепно-лицевої ділянки переважно використовують інфільтраційну анестезію, проводячи знеболювання безпосередньо в ділянці операційного поля, блокуючи чутливі нервові закінчення. Інфільтраційна анестезія дає хороший ефект при порівняно невеликих операційних втручаннях на верхній щелепі (видалення зуба, операції з приводу кістки тощо). Проникнення анестетика до нервових закінчень досягається завдяки пористості кортикальної пластинки верхньої щелепи.

Для досягнення хорошого знеболювального ефекту при поширених оперативних втручаннях на верхній щелепі (резекція щелепи) при відсутності можливості використання наркозу застосовують провідникову анестезію для блокади всіх периферичних гілок.

При операції на нижній щелепі з використанням місцевого знеболювання також показана провідникова анестезія, так як нижній альвеолярний нерв на великому протязі розміщується в товщі кістки при щільній кортикальній пластині, тому його блокада можлива лише до входу в канал.

В стоматологічній практиці найбільш поширеним хірургічним втручанням є операція видалення зуба. Для безболісного проведення її роблять інфільтраційну анестезію при видаленні зубів на верхній щелепі і деколи провідникову в сукупності з інфільтраційною при видаленні зубів на нижній щелепі.

Показанням до проведення анестезії є видалення зубів верхньої щелепи, а також операції (цистотомія, цистектомія, резекція і ін.).

Просування голки по поверхні кістки в поєднанні з випереджувальним введенням розчину анестетика знижує до мінімуму можливість поранення судин крилоподібного сплетення.

Депонування знеболювального розчину в ділянці горба верхньої щелепи в кількості 2-3 мл звичайно забезпечує

добре знеболювання. Однак, при цьому методі слизова оболонка твердого піднебіння не анестезується. Для її знеболювання проводиться додаткова анестезія з боку твердого піднебіння.

В останні роки підвищився інтерес до використання аплікаційної анестезії як при лікуванні зубів, так і при знеболюванні м'яких тканин порожнини рота. Відомо понад 170 видів паст і рідин, які використовуються для аплікаційної анестезії. Існують різні думки про вираженість знеболювального ефекту аплікаційних засобів.

## **МЕТОДИ ЗНЕБОЛЮВАННЯ ВЕРХНЬОЇ ЩЕЛЕПИ**

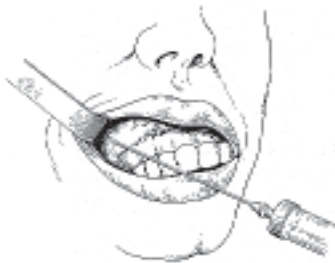1. Інфільтративна анестезія, що використовується для знеболювання при оперативних втручаннях, які проводяться на верхній щелепі, має деякі особливості. Укол голки проводять при горизонтальному положенні шприца на рівні зуба, який видаляється, відступаючи на 1-1,5 см від краю ясен. На цьому рівні нерухома слизова оболонка краю ясен переходить в рухома слизову оболонку присінка порожнини рота. Ця межа називається перехідною складкою і приблизно відповідає проекції верхівок коренів зубів. Відразу після проколу слизової оболонки повільно вводять розчин анестетика, трохи просуваючи голку в товщу клітковини в дистальному напрямку. Для створення достатнього депо анестетика необхідно 2-3 мл розчину. Для знеболювання слизової оболонки з боку твердого піднебіння проводять укол голки на рівні зуба, який належить видалити, відступаючи від краю ясен на 1 см, просуваючи голку до відчуття кістки, вводячи до 0,5 мл розчину анестетика.

Створення депо знеболювального розчину з вестибулярного і піднебінного боку альвеолярного відростка забезпечує швидке проникнення анестетика в товщу кістки та блокування кінцевих гілок чутливих нервів зубного сплетення. Знеболювання настає, як правило, через 5-10 хв.

2. В окремих випадках видалення групи зубів на верхній щелепі, а також при широких втручаннях на самій кістці верхньої щелепи, використовують провідникову анестезію. Знеболювання альвеолярного відростка, який включає моляри, може бути досягнуто при депонуванні розчину анестетика біля горба верхньої щелепи, де гілки задніх альвеолярних нервів проникають через отвори кістки в товщу щелепи.

Внутрішньоротову анестезію здійснюють таким чином.

Щоку відводять шпателем. Укол голки проводять відразу ж за виличноальвеолярним гребенем, який легко пальпується (на рівні 2-3 моляра). При цьому просувати голку слід по кістці вкрай та вгору, на глибину 1,5-2 см. По ходу просування голки необхідно постійно випускати розчин анестетика для попередження поранення судин, так як в ділянці горба верхньої щелепи локалізується венозне сплетення і поранення його може викликати небажану кровотечу з утворенням гематоми (мал. 20).



**Мал. 20.** Напрямок голки при внутрішньоротовій анестезії в ділянці верхніх задніх альвеолярних нервів на горбі верхньої щелепи.

Найбільш ефективна аплікаційна анестезія при лікуванні захворювань слизової оболонки порожнини рота (афтозний стоматит, гінгівостоматит, багатомформна ексудативна еритема) і при хірургічних втручаннях (розтин поверхневих абсцесів, кюретаж патологічних ясенних кишень, видалення зубів у зв'язку з частковою резорбцією кореня).

До недоліків аплікаційної анестезії потрібно віднести можливі опіки слизової оболонки, що пояснюються передозуванням препарату. Крім того, завислі частинки місцевих анестетиків при вдиханні потрапляють в дихальні шляхи і, осідаючи на слизовій, викликають



тимчасову втрату чутливості, утруднене дихання, втрату голосу. Тому лікар повинен попередити хворого про необхідність затримати дихання на 2-3 с на момент використання аерозольного анестетика. Але замінити місцеву анестезію і наркоз аплікаційна анестезія не може.

Велика дослідна робота проведена з вивчення використання електричного струму і електромагнітного поля для знеболювання. В результаті розроблений метод електро-наркозу для умов стаціонару. Проводиться робота з вивчення електромагнітного поля. Але ці види знеболювання не знайшли широкого застосування в стоматологічній практиці.

Проникнення, розповсюдження і розсмоктування речовин, введених цим методом, відрізняється від введення анестетиків шприцом. Місцевий анестетик доходить до окістя, інфільтрує його. В кісткову тканину речовина не попадає.

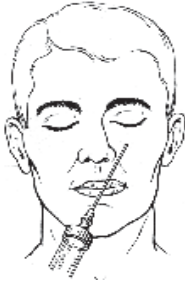
Туберальна анестезія може бути використана також позаротовим доступом, шляхом проколу шкіри і просування голки по кістці верхньої щелепи за вилично-альвеолярним гребенем.

Подальше виконання знеболювання таке ж, як і при внутрішньоротовому доступі.

Блокування кінцевих гілок трійчастого нерва біля піддочного отвору здійснюється зовнішнім доступом і через верхнє сплетення присінка рота. При знанні точного розташування піддочного отвору технічне виконання цього методу анестезії не викликає труднощі. При цій анестезії блокуються верхні альвеолярні нерви (мал. 21).

Певні труднощі зустрічаються в тих випадках, коли при невралгії цієї гілки виникає необхідність внутрішнього введення спирту в піддочний канал. Методика анестезії другої гілки трійчастого нерва в піддочному каналі вимагає знання топографії цієї ділянки і певного досвіду.

Для досягнення знеболювання слизової оболонки переднього відділу твердого піднебіння (до лінії, що з'єднує



**Мал. 21** Напряг голки при провідниковій анестезії біля підочного отвору. В цю ділянку вколюють голку, після чого клітковина інфільтрується розчином анестетика (0,5-1 мл) при повільному просуванні голки на 0,8-1 см. Анестезія настає через 5-7 хв.

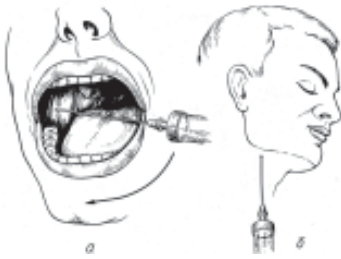
ікла правого і лівого боку), крім методу інфільтраційної анестезії, можна використовувати провідникову анестезію в ділянці різцевого отвору (слизова оболонка твердого піднебіння в ділянці різців та іклів іннервується носопіднебінним нервом). Великий піднебінний отвір знаходиться на пластинці твердого піднебіння, відступаючи на 0,5-0,8 см від альвеолярного відростка на рівні 2

моляра. Знеболювання переднього відділу слизової оболонки твердого піднебіння досягається введенням розчину анестетика в ділянку виходу носопіднебінного нерва між центральними різцями, відступаючи на 0,3-0,5 см.

## МЕТОДИ ЗНЕБОЛЮВАННЯ НИЖНЬОЇ ЩЕЛЕПИ

В силу анатомо-топографічних умов місцеве знеболювання нижньої щелепи досягається лише при застосуванні методу провідникової анестезії. Найбільш доступним і поширеним способом місцевого знеболювання є блокування нижньощелепного нерва розчином анестетика в місці, що передує його виходу в нижньощелепний канал. Досягнути цього знеболювання можна двома методами: внутрішньоротовим і позаротовим.

**Внутрішньоротова анестезія.** Здійснюється таким чином: при широко відкритому роті вказівним пальцем лівої руки за зубним рядом визначають краї нижньої щелепи (гілки).



**Мал. 22.** Положення шприца і напрямок голки при анестезії в ділянці нижнього альвеолярного нерва:  
а) внутрішньоротовий; б) позаротовий.

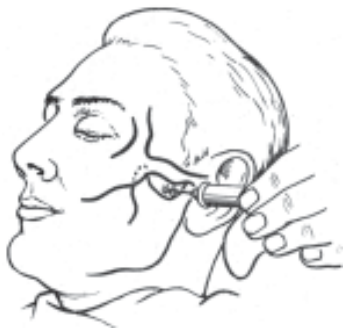Орієнтуючись на кістковий гребінь, укол голки роблять на 1 см вище рівня жувальної поверхні молярів (мал. 22). При цьому шприц розміщується на рівні премолярів протилежного боку, в результаті чого голка просувається перпендикулярно до внутрішньої поверхні щелепи. При правильному напрямку голки вона незабаром упирається в кістку. Якщо при просуванні голка не попадає в кістку, то необхідно її частково висунути і змінити напрямок шляхом відведення шприца на рівень молярів протилежного боку, після чого просувати голку в глибину до дотику з кісткою гілки щелепи. З метою попередження травми нерва чи судини застосовується просування голки завжди з розчином анестетика, який випускається з голки. При правильному проведенні вказаних етапів кінець голки виявляється біля нижньощелепного отвору, тобто біля місця входу нерва в канал, після чого депонується 2-5 мл розчину анестетика.

Описаний метод мандибулярної анестезії викликає блокування нижнього альвеолярного і язикового нервів. Останній відходить від третьої гілки трійчастого нерва близько від місця входження нижнього альвеолярного нерва в канал щелепи. Тому поряд із знеболюванням нижньої щелепи настає анестезія відповідної половини язика, що і є контролем початку знеболювання. Час початку анестезії через 10-15 хв.

Для виключення больової чутливості слизової оболонки ясен з вестибулярного боку одночасно проводять інфільтраційну анестезію 1 мл розчину по перехідній складці на рівні зуба, який видаляють, або в місці іншого оперативного втручання.

**Торусальнаанестезія** (метод Вейсбрема) дозволяє досягнути знеболювання одним уколом голки. Депо новокаїну утворюється в ділянці. Однак потрібна постійна практика, щоб досягнути необхідної ефективності знеболювання, використовуючи цей метод.

**Позаротоваанестезія** використовується в тих випадках, коли погано відкривається рот при наявності запального або іншого патологічного процесу в ретромандибулярній ділянці. Одним із методів позаротової анестезії є метод Дубова. Укол голки здійснюється під виличною дугою на 2 см вперед від козелця вухної раковини. В чітко перпендикулярному до поверхні шкіри напрямку голку просувають на глибину 3-5 см. І на цьому рівні вводять 3-4 мл розчину анестетика. Утворене депо розчину анестетика забезпечує виключення провідності в нижньому альвеолярному і язиковому нервах. Впливом анестетика при цьому методі знеболювання на прилеглі рухові нерви жувальних м'язів (m.masseter, m.pterygoidens medialis) досягають більш значного відкриття рота при зведених щелепах, що робить втручання в порожнину рота більш доступним. В окремих випадках за показаннями (як правило, в умовах стаціонару)



**Мал. 23.** Положення шприца і напрям голки при зовнішньоротовій анестезії в ділянці виходу нерва.

проводять блокування третьої гілки трійчастого нерва біля овального отвору – місця її виходу із порожнини черепа (мал. 23).

При застосуванні методу знеболювання в середині рота спеціальної обробки слизової оболонки в місці уколу голки не проводять. Це пояснюється неможливістю досягнути стерильності слизової оболонки порожнини рота, так як необхідна для цього концентрація йоду (5 %) викликає опік, а менша – не забезпечує ефекту.

При значному забрудненні слизової порожнини рота кращим способом її механічної обробки є активне полоскання розчином перманганату калію чи питної соди та протирання слизової оболонки і зубів марлевым тампоном, попередньо змоченим в дезінфікуючому розчині (фурацилін, етакридин натрію, риванол).

Слід завжди пам'ятати, що місцева анестезія попереджує тільки больове відчуття, не знімаючи тактильного відчуття і не купіруючи при цьому негативних емоцій. В той же час, попри об'єм втручання, кожен хворий в тій чи іншій мірі хвилюється перед операцією, що безсумнівно відіграє негативну роль в досягненні успіху проведеного знеболювання. Навіть не відчуваючи фізичного болю, хворі часто неадекватно реагують на кожен рух хірурга. Для підготовки хворих до операції використовують різні медикаментозні засоби.

В умовах поліклініки застосовують в основному препарати типу малих транквілізаторів і атарактиків. Кращий заспокійливий ефект досягається в комбінації речовин (анадаксин 0,2 г і триоксазин 0,2 г, анадаксин 0,2 г і трифтазин 0,2 г).

Як показали дослідження, премедикація попереджує зсуви, які виникають у функціональному стані різних систем організму хворих від очікування і здійснюваного хірургічного втручання.

## **УСКЛАДНЕННЯ ПРИ ПРОВЕДЕННІ МІСЦЕВОГО ЗНЕБОЛЮВАННЯ**

**Непритомність.** У стоматологічній практиці непритомність спостерігається досить часто і виявляється короткочасною втратою свідомості внаслідок гострої анемії головного мозку. Найчастіше непритомність виникає в результаті емоційних переживань: страху перед лікуванням, перевтоми, болю, вигляду інструментів і т.п. При

виникненні непритомності пацієнт відчуває слабкість, запаморочення, потемніння в очах. Шкірні покриви стають блідими, вологими, подих поверхневий, пульс ниткоподібний, артеріальний тиск знижується і пацієнт непритомніє. Непритомність продовжується до 1-2 хв, після чого свідомість повертається.

При настанні непритомного стану хворого необхідно покласти, розстебнути його одяг, що стискує, дати понюхати змочену нашатирним спиртом ватку і забезпечити приплив свіжого повітря. Якщо стан не поліпшується, підшкірно ввести 1 мл кордіаміну.

Профілактика непритомності полягає у проведенні премедикації, виключенні негативних емоцій.

**Алергічні реакції.** У результаті підвищеної чутливості до застосовуваних лікарських препаратів або приймання їх виникають алергічні реакції.

У легких випадках вони виявляються шкірною сверблячкою, набряком м'яких тканин і слизових оболонок. Для лікування використовують різні антигістамінні препарати: димедрол, піпольфен, супрастин, тавегіл. Хворого необхідно попередити про наявність у нього підвищеної чутливості до анестезувального препарату і небажаність його застосування надалі. В амбулаторній карті робиться відповідний запис. У більш важких випадках можливий розвиток анафілактичного шоку.

Через кілька хвилин після введення анестетика хворий починає виявляти занепокоєння, з'являється різка слабкість, почуття страху. Виникає біль за грудниною і в епігастральній ділянці, почуття здавлювання грудної клітки, можливі нудота і блювання. Шкірні покриви стають блідими, покриваються холодним потом. Хворі скаржаться на виникнення болю у ділянці серця, утруднення подиху, неможливість зробити вдих, на запаморочення. У більшості з них виникають судоми, мимовільні сечовипускання і дефекація. Пульс стає ниткоподібним, тиск падає, хворий непритомніє. При несвоєчасно розпочатому лікуванні або без нього можливий смертельний наслідок.

Лікування полягає в негайному внутрішньовенному введенні адреналіну (1 мл 0,1 % розчину), антигістамінних препаратів (5 мл 1 % розчину димедролу, 2 % розчину супрастину, 2-4 мл 2,5 % розчину піпольфену), глюкокортикоїдів (100-200 мг гідрокортизону, 30-100 мг преднізолону). При бронхоспазмі внутрішньовенно вводять 5-10 мл 2,4 % розчину еуфіліну. Хворі повинні бути негайно госпіталізовані в спеціалізований стаціонар.

Профілактика алергічних реакцій полягає в ретельному опитуванні хворих у плані з'ясування стерпності призначених для введення їм лікарських речовин.

***Постін'єкційний біль і тривале збереження набрякості слизової оболонки в місці уколу.*** Одне з можливих ускладнень такого болю пов'язане з проведенням знеболювання тупою голкою або голкою із зігнутих кінцем, внаслідок чого травмуються м'які тканини. Швидке введення знеболювального розчину може викликати розрив м'язової тканини. Введення дуже холодного або дуже гарячого розчину також травмує м'які тканини.

Велику роль при цьому ускладненні відіграє внесення інфекції з голкою або розчином. Ретельне дотримання правил ін'єкції (наявність гострої голки, плавне введення ізотермічного розчину, а також найсуворіше дотримання правил асептики) виключає можливість даного ускладнення.

***Постін'єкційний некроз тканин.*** Некроз може стати у випадку помилкового введення іншого розчину замість знеболювального (кальцій хлорид, спирт, нашатирий спирт і т.д.). Як правило, при введенні цих розчинів виникає сильний біль, потім явища некрозу м'яких тканин, а в ряді випадків навіть секвестрація і відторгнення ділянок кісткової тканини. Постін'єкційний некроз може спостерігатися при проведенні знеболювання в ділянках, позбавлених або майже позбавлених підслизового шару, зокрема на твердому піднебінні. При цьому погіршують стан швидке введення розчину і тиск на тканини.

Лікування некрозів проводять за загальними правилами. Профілактикою цього ускладнення є наявність на стерильному столі лише одного знеболювального розчину, що застерігає від небезпеки введення інших рідин. Проведення знеболювання на ділянках із щільною слизовою оболонкою повинно бути повільним і плавним; при цьому вводять невелику кількість розчину.

**Поранення судини.** При проведенні знеболювання травма судини, звичайно, викликає крововилив у м'які тканини, що її оточують, з наступним утворенням гематоми. Необхідно відразу притиснути місце уколу або накласти пов'язку, що сприяє зменшенню крововиливу. У перші 2 дні після утворення гематоми рекомендуються спокій і холод на ділянку гематоми, а надалі – тепло для прискорення розсмоктування. З метою попередження можливого інфікування на ділянку гематоми доцільне внутрішньом'язове введення антибіотиків.

Основним елементом профілактики цього ускладнення є плавне просування голки слідом за потоком знеболювального розчину.

**Зони анемії.** Ці ускладнення можуть виникнути на тих або інших ділянках обличчя при попаданні знеболювального розчину в просвіт судини. При цьому під впливом адреналіну відбувається тимчасове звуження судин і утворюється зона анемії.

**Тризм.** Виникає тризм у випадках пошкодження laterального крилоподібного м'яза при проведенні знеболювання в отворі нижньої щелепи. Для ліквідації цього ускладнення застосовують фізіотерапевтичні засоби (мікрохвильова, ультразвукова терапія, УВЧ, електрофонофорез і ін.). У складніших випадках доводиться удаватися також до механотерапії, тобто насильницького систематичного розкриття щелеп.

**Парестезії.** Спостерігаються парестезії при ушкодженні нервових волокон голкою під час введення анестетика безпосередньо в нерв. Уникнути їх можна при до-



триманні такого правила: голку необхідно просувати слідом за потоком знеболювального розчину. Явища парестезії досить добре піддаються фізіотерапевтичним методам лікування. В окремих випадках при цьому ускладненні розвивається неврит, тоді доводиться тривалий час застосовувати інші методи лікування (електрофорез вітаміну В<sub>1</sub>, фонофорез різних препаратів: прозерин, голковолювання, дарсонвалізація, парафін).

### **ЗАГАЛЬНЕ ЗНЕБОЛЮВАННЯ (НАРКОЗ)**

Успіхи сучасної анестезіології значно розширили показання до застосування загального наркозу. Охорона психіки хворого, попередження психічного шоку – це ті проблеми, які вирішуються за допомогою наркозу. Крім того, є група хворих, для яких місцеве знеболювання не може бути застосоване. До таких хворих належать діти, які важко переживають всілякі лікувальні втручання, дорослі з лабільною психікою і хворі з алергічними реакціями на новокаїн, хворі з важкими захворюваннями серцево-судинної системи, мінімальне психічне і фізичне напруження у яких може викликати важкі ускладнення.

В амбулаторній стоматологічній практиці для загального знеболювання використовують як інгаляційний, так і неінгаляційний наркоз. В даний час в анестезіологічній практиці найбільш часто застосовують наркози, які досягаються сполученням різних анестетичних агентів та інших анестетичних речовин. При цьому кожен із препаратів виконує певну функцію: одні сприяють засинанню, інші – виключенню свідомості і аналгезії, більш сильні анестетики забезпечують арефлексію, аналгезію і в певній мірі м'язову релаксацію. Необхідність забезпечення під час втручання достатньої глибини наркозу, релаксації і можливості управління важливішими функціями ор-

ганізму вимагає, щоб кожен із інгредієнтів, які складають комбінований наркоз, легко керувався, був високоактивним, малотоксичним і викликав достатню для стоматологічного втручання релаксацію жувальних м'язів.

*Вимоги до загального знеболювання в поліклініці:*

1. Наркоз повинен бути простим і максимально безпечним.
2. Необхідне швидке настання стану наркозу, досягнення достатньої його глибини на короткий час і швидке пробудження при закінченні дії наркозу з повним відновленням функцій.
3. Відсутність побічних явищ під час закінчення дії наркозу.
4. Пацієнт після закінчення дії наркозу може самостійно піти додому.

*Перед початком наркозу необхідні:*

- 1) голод (не пити, не їсти);
- 2) звільнення сечового міхура;
- 3) зняття зубних протезів;
- 4) зняття зайвої одежі з пацієнта;
- 5) атропінізація;
- 6) дотримання заходів безпеки – підготовка апаратури і необхідних інструментів для швидкого і цілеспрямованого оперативного втручання.

Початок наркозу повинен проходити завжди в спокійній обстановці, що необхідно як для хворого, так і для анестезіолога.

В наркозному кабінеті не повинні знаходитись сторонні особи, не повинно бути зайвого шуму – все це заважає введенню в стан наркозу і, навпаки, цьому сприяє спокійна атмосфера, при цьому значно зменшується кількість анестетика, який використовується, а хірургічна стадія наркозу настає швидше.

Не можна розпочинати наркоз, коли немає анестезіолога, він повинен допомагати хворому заснути, і, крім цього, присутність другої особи під час наркозу необхідна з юридичних міркувань.

Особливої уваги потребує початок проведення наркозу у фізично міцних осіб, які вживають алкоголь. В цьому випадку розпочинати наркоз бажано в присутності надійних помічників, або використовувати спеціальні ремені.

Не слід вводити пацієнта в стан наркозу, якщо він свідомо чинить опір. Хворий повинен морально бути підготовлений до проведення наркозу. Введення в стан наркозу слід здійснювати поступово, після попередньої адаптації пацієнта до незвичного запаху анестетика. Доцільно використовувати спосіб "самозасинання", який дещо зменшує неприємні відчуття у пацієнта. В міру насичення анестетиком непомітно для хворого настає стадія приглушення і рука хворого з маскою поступово опускається. Потім анестезіолог утримує маску і нижню щелепу в суворо визначеному положенні до настання потрібної стадії наркозу.

## **ІНГАЛЯЦІЙНИЙ НАРКОЗ (МАСКОВИЙ)**

У наш час в амбулаторній стоматології все ширше розпочали застосовувати загальне знеболювання (при лікуванні та видаленні зубів). Головною перевагою інгаляційного наркозу є можливість регуляції глибини наркозу. Для інгаляційного наркозу використовують різноманітні анестетики: закис азоту, фторотан, трилен, централ, циклопропан.

Зараз найбільш часто застосовують комбіновані види знеболювання. Комбінований наркоз є найменш токсичним і забезпечує більш сприятливі умови для стоматологічного втручання.

Для проведення інгаляційного (маскового) наркозу в стоматологічній поліклініці може використовуватись будь-який універсальний наркозний апарат. Однак доцільно застосовувати найбільш прості та надійні апарати, які випускає вітчизняна промисловість: апарати з постійним потоком газів (УНА-1, УНА-2, УНАП-2, Наркон-2, Полі-

наркон) та переривчастим потоком (НАПП-1, НАПП-60, Автонаркон С-1).

Спеціально для інгаляційного наркозу в амбулаторній практиці застосовується апарат "Автонаркон С-1", який є модифікацією апарата НАПП-1. З його допомогою можна проводити наркоз закисом азоту, фторотаном або триленим в суміші з киснем, а також подавати чистий кисень.

До апарата додається набір носових масок різних розмірів, міжзубні розпірки і сполучні елементи, що дозволяють вивести їх із зони маніпуляції стоматолога. Останній прийом їжі перед наркозом повинен бути за 4-5 годин до операції, особливої медикаментозної підготовки хворого до наркозу не потрібно. Однак в передопераційному періоді у хворих можливі негативні емоції, тому призначають заспокійливі засоби, малі транквілізатори. Призначення таких засобів, як антигістаміни, барбітурати в поліклінічній практиці протипоказані.

Методика проведення наркозу закисом азоту проста. Після того, як хворого посадять у крісло, вкладають його голову на підголівник, накладають маску, через яку здійснюють подачу кисню для виведення з легень надлишку нейтрального азоту. Вдихання чистого кисню продовжується не більше 1,5-2 хв. Потім починають подачу суміші закису азоту з киснем у співвідношенні, підбраному індивідуально для кожного хворого, залежно від його загального стану, фізичного розвитку і чутливості до азоту.

Короточасні операції, обробку каріозного зуба проводять при наркозі закисом азоту в стадії аналгезії (співвідношення 3:1, 4:1).

Наркоз з подібною сумішшю є одним із більш безпечних видів газового наркозу, якщо в цій суміші міститься не менше 20 % кисню. Однак в осіб з хорошим фізичним розвитком, а також в осіб, що вживають алкоголь, така концентрація закису азоту не дає бажаного ефекту.

Негативним моментом цього виду наркозу є відсутність необхідної релаксації м'язів, виникнення тризмів жуваль-

ної мускулатури і психомоторного збудження, що значно затруднює проведення хірургічних втручань.

Особливо успішним виявляється наркоз закисом азоту з киснем при застосуванні його в дитячій практиці. Незважаючи на незначну токсичність закису азоту, до проведення наркозу повинен допускатись лікар, який має добрі навички проведення наркозу і знає методи реанімації.

Для проведення в умовах поліклініки більш травматичних операцій (складне видалення зуба, одномоментне лікування гострого пульпіту, розтин гострого гнійника) наркоз закисом азоту з киснем є недостатньо ефективним. За останні роки як за кордоном, так і в Україні, широко використовується наркоз газонаркотичною сумішшю фторотану, закису азоту і кисню.

Завдяки своїм властивостям фторотан швидко завоював популярність в анестезіологів. Фторотан має сильний наркотичний ефект. Він забезпечує не лише швидку індукцію в наркоз, а й швидкий вихід з наркозу при припиненні подачі його.

При ввідному наркозі фторотаном, як правило, не буває збудження. При глибині фторотанового наркозу не менше першого рівня хірургічної стадії забезпечується хороша релаксація м'язів. Фторотан розширює простір трахеї, знижує секрецію бронхіальних залоз, перешкоджає бронхо- і ларингоспазму, знижує саливацію, покращує колатеральний кровообіг, викликає гангліоблокуючий ефект. Фторотан має також ще одну позитивну властивість – він не вибухонебезпечний.

Методика проведення фторотанового наркозу мало чим відрізняється від наркозу із закисом азоту. Однак використання фторотану вимагає участі досвідченого анестезіолога. Це пояснюється тим, що фторотан досить сильний анестетик і робота з ним вимагає певних навичок. При введенні в наркоз недостатньо досвідченим лікарем може відбуватися швидке передозування фторотану, різке поглиблення наркозу з наступними різними ускладнен-

нями – зупинка дихання, раптова зупинка серця. Використання фторотану в анестезіологічній практиці вимагає наявності спеціального випаровувача фторотану, який має здатність точно дозувати концентрацію фторотану.

Як вже було сказано вище, в амбулаторній стоматологічній практиці звичайно використовується комбінований наркоз газонаркотичною сумішшю фторотану з закисом азоту і кисню. При цьому закис азоту з киснем використовують у співвідношенні 1:1 або 2:1.

У період введеного наркозу концентрація фторотану в потоці закису азоту з киснем поступово збільшується від нуля до двох – 2,5 % (за об'ємом). Ввідний наркоз закінчується при досягненні першої хірургічної стадії. Ця глибина наркозу сприятлива для проведення амбулаторного стоматологічного втручання. При даній глибині зберігається адекватне дихання, немає порушень гемодинаміки. Після досягнення глибини наркозу, що відповідає першій хірургічній стадії і появі чіткої релаксації жувальної мускулатури, ротову маску змінюють на носову. Між зубами встановлюють міжзубну гумову розпірку і проводять тампонаду порожнини рота зволженим марлевим або губковим тампоном. Протягом наркозу і операції анестезіолог за змінами пульсу, артеріального тиску, дихання, а також орієнтуючись на величину зіниць, підтримує наркоз в заданій глибині. Звичайно для підтримання наркозу потрібні менші концентрації фторотану (0,5-1,5 % за об'ємом). Після закінчення операції подачу фторотану і закису азоту відключають і подають чистий кисень, який через 1,5-2 хв змінюють на киснево-повітряну суміш. Вихід з наркозу здійснюється за 3-5 хв. Після закінчення наркозу, через 30-40 хв хворого можна відпустити додому без супроводу.

Як показав досвід, комбінований наркоз газонаркотичною сумішшю фторотану, закису азоту і кисню може бути використаний для кардіологічних хворих (постінфарктний стан, різного роду вади серця, гіпертонічна хвороба). Використання фторотану дозволено в окремих випадках –

проводити самостійно в амбулаторних умовах: втручання (видалення і лікування ряду зубів) без будь-яких ускладнень з боку серцево-судинної системи.

Організація стоматологічної служби для стоматологічних хворих з патологією серцево-судинної системи має велике лікувально-профілактичне значення. Це пояснюється тими обставинами, що хворі зуби не лише є причиною страждань важкохворих, але можуть бути джерелом хронічної інтоксикації, зумовленої, в окремих випадках, загостренням основного захворювання (міокардит, ендокардит, ревмокардит). Крім цього, під наркозом можна провести одноразове лікування і видалення кількох зубів, виключаючи при цьому емоційно-психічне напруження, що особливо важливе для хворих із серцево-судинною патологією.

Все сказане дозволяє стверджувати про необхідність організації в поліклініках анестезіологічної служби з довідченими анестезіологами з метою використання сучасних засобів загального знеболювання для полегшення санацій порожнини рота хворим із захворюваннями серцево-судинної системи.

Останнім часом проводять широкі дослідження щодо виконання електрофізичних методів знеболювання при лікуванні зубів. З цією метою успішно використовується модульований струм, що подається активним електродом на наконечник бормащини.

Отримано перші позитивні результати при лікуванні зубів шляхом введення ряду анестетиків з використанням електрофорезу. Проводять спроби використання електронаркозу. Однак ці методи ще проходять клінічне випробування і ще не використовуються на практиці.

## **ОСОБЛИВОСТІ ЕНДОТРАХЕАЛЬНОГО НАРКОЗУ В СТОМАТОЛОГІЧНІЙ ПРАКТИЦІ**

В хірургічному стоматологічному стаціонарі поряд з різними методами знеболювання не останнє місце займає ендотрахеальний наркоз. Ендотрахеальний наркоз використовується при великих і травматичних операціях на щелепно-лицевій ділянці.

Як і в загальнохірургічному стаціонарі, в стоматології використовуються різні види ендотрахеального наркозу: наркоз із збереженням самостійного дихання хворого, а також з використанням м'язових релаксантів і штучної вентиляції легень. Як анестетичні речовини використовують ефір, закис азоту, фторотан, циклопропан, трилен, препарати для нейролептаналгезії, а також різні комбінації цих речовин.

Однак ендотрахеальний наркоз в стоматологічній практиці має ряд особливостей, пов'язаних з технікою проведення інтубації, характером оперативного втручання і утрудненим контролем за перебігом наркозу. Тому опис деяких особливостей, які рідко зустрічаються при проведенні наркозу в загальній хірургії, ми вважаємо необхідним.

Інтубація завжди була і залишається одним із найвідповідальніших етапів ендотрахеального наркозу, тим більше у стоматологічних хворих.

Від успішного проведення інтубації трахеї часто залежить і можливість проведення самої операції. Ускладнена інтубація трахеї може призвести до грубих порушень газообміну в організмі (гіпоксія і гіперкапнія), порушення гемодинаміки, аж до зупинки серця.

Тому під час проведення наркозу при стоматологічних операціях для контролю основних функцій організму повинні використовуватися електроенцефалографія, електрокардіографія, дослідження газового складу крові і кислотно-лужної рівноваги в поєднанні із спостереженнями за гемодинамічними показниками.



Проведення інтубації в стоматологічній практиці у великій мірі поєднано з різного роду ускладненнями. Анатомічні особливості, обумовлені наявністю патологічного процесу в щелепно-лицевій ділянці, різний характер оперативних втручань не тільки диктують необхідність вибору різних способів інтубації, а й її проведення.

Вроджені і набуті деформації або дефекти щелепно-лицевої ділянки (анкілоз скронево-нижньощелепного суглоба, мікрогенія, рубцеві зміни м'яких тканин обличчя і шиї та ін.) потребують технічних навичок при інтубації трахеї.

Вибір способу інтубації трахеї залежить, в першу чергу, від локалізації патологічного процесу і оперативного втручання. Відомі три можливі способи введення інтубаційної трубки в трахею: назотрахеальний, оротрахеальний, інтубація через трахеостому. Залежно від використання виділяють інтубацію за допомогою ларингоскопії, тактильну ("по пальцю") всліпу (під контролем дихання), по провіднику за допомогою рентгеноскопії шиї, за допомогою фіброскопа (мал. 31, 32, 33). У 70 % випадків в стоматології потрібна назотрахеальна інтубація, яка дозволяє звільнити від інтубаційної трубки і приєднувальних елементів всі зони обличчя і майже повністю ротову порожнину.

Складність інтубації трахеї, як вже було сказано вище, не вичерпується особливостями ендотрахеального наркозу в стоматології. У зв'язку з тим, що обличчя хворого накрите стерильною білизною, в анестезіолога відсутня можливість спостерігати за рогівковими і кон'юнктивальними, зіничними рефлексими протягом операції і наркозу. Дана обставина в значній мірі ускладнює контроль за глибиною наркозу і підтриманням релаксації. Для контролю за перебігом наркозу, функціональним станом організму анестезіолог лише вимірює артеріальний тиск і частоту серцевих скорочень. В зв'язку з тим, бажаний об'єктивний апаратний контроль за глибиною наркозу і станом життєво важливих функцій в організмі.

**Внутрішньовенний наркоз.** Швидкість і зручність індукції, можливість застосування в будь-яких умовах без використання складної апаратури, відсутність стадії збудження, шкідливого токсичного впливу на персонал вигідно відрізняють внутрішньовенний наркоз від інгаляційного.

На сьогоднішній день ні один з існуючих засобів для внутрішньовенного наркозу не відповідає вимогам, що пред'являють до препаратів в амбулаторній практиці. Значна токсичність препаратів, ускладнення, пов'язане з їх введенням, обмежують застосування в амбулаторній практиці таких препаратів, як віадрин, барбітурати, фортрал, дипідолор, нейролептаналгетики, і роблять актуальним подальший розвиток внутрішньовенного наркозу і знаходження нових наркотичних засобів.

В нашій країні найбільше застосування для внутрішньовенного наркозу отримали пропанідид, сомбревін, седуксен (діазепам), кетамін (кеталар, кетанаст), хоча і ці препарати не позбавлені істотних недоліків, але більш безпечні порівняно з наркозом закисом азоту і фторетаном.

Внутрішньовенний наркоз із сомбревіном розрахований на проведення короткочасних хірургічних втручань на щелепно-лицевій ділянці. Перед початком знеболювання проводиться атропінізація. Вимогами, що пред'являють до загального знеболювання, є стримування від прийому їжі і води як мінімум 6 годин, при екстрених втручаннях потрібно вжити заходів для профілактики аспірації місткості шлунка.

**Методика.** Наркоз із сомбревіном проводиться в стоматологічному кріслі в сидячому положенні пацієнта. Сомбревін вводять в центральну ліктьову вену передпліччя у вигляді 2,5 % розчину з розрахунку 5-12 мг/кг ваги тіла пацієнта. Перед початком наркозу пацієнту вставляється міжзубна розпірка. Наркотичний ефект досягається при введенні сомбревіну через 30-40 секунд. На фоні стадії гіпервентиляції проводиться рихла тампонада порожнини рота вологим марлевым тампоном.

Хірургічні втручання здійснюються в стадії гіповентиляції (хірургічна стадія наркозу II), протягом проведення наркозу і втручання проводиться туалет порожнини рота (видалення слини, крові, зубного пилу після роботи бормашини і т.д.). Після закінчення стоматологічного втручання міжзубна розпірка і тампон не видаляються до пробудження пацієнта. Тривалість наркозу 4-5 хв. Для продовження наркотичного ефекту сомбревін вводиться повторно в дозі, що становить половину первинної.

Тривалість сомбревінового наркозу при повторній ін'єкції збільшується на 10-12 хвилин, що не завжди дає можливість виконати намічений об'єм стоматологічних втручань. Для пролонгованої дії сомбревіну доцільно використовувати комбінації цього препарату з інгаляційними і неінгаляційними засобами.

**Клінічна картина.** Внутрішньовенна ін'єкція сомбревіну викликає через 5-15 с від початку введення чітку гіпервентиляцію, втрату свідомості і зникнення рогівкового рефлексу. Стадія гіпервентиляції триває близько 20-40 с і змінюється стадією пригніченого дихання, яка буває виражена в різній мірі і у більшості пацієнтів переходить в короткочасне апное, яке не перевищує за тривалістю 10-15 с. До моменту припинення стадії гіпервентиляції спостерігається розширення зіниць і ослаблення їх реакції на світло, з'являється помірно виражена релаксація жувальної мускулатури. Цей період слід вважати найбільш оптимальним для початку короткочасних стоматологічних втручань, так як виконання їх в момент гіпервентиляції досить часто супроводжується руховим збудженням і таким ускладненням, як аспірація сторонніми тілами (осколки зубів, кров і т.д.). Через 2-3 хвилини від початку введення сомбревіну на фоні в'ялої реакції на світло розширених зіниць з'являється рогівковий рефлекс і відновлюється м'язовий тонус, що свідчить про припинення наркотичного ефекту сомбревіну і настання стадії пробудження. Для виконання короткочасних болю-

чих стоматологічних втручань (обробка каріозних порожнин) можна застосовувати повільне введення сомбрівіну. При повільному внутрішньовенному введенні не спостерігається виразна стадія гіпервентиляції і чіткого апное. Зіниці протягом поверхневого наркотичного сну залишаються дещо розширеними; рогівковий рефлекс зберігається, а під час індукції і пробудження спостерігається ністагм. Вхідження в наркотичний сон перебігає без неприємних відчуттів. Під час наркозу у переважній більшості пацієнтів спостерігається помірно виражене розслаблення жувальної мускулатури.

Не дивлячись на те, що при повільному введенні сомбрівіну відмічається поверхневий рівень анестезії з чітко вираженим амнестичним ефектом, лікування пульпіту або виконання хірургічних маніпуляцій при такому способі введення сомбрівіну виявляється неможливим через тривалу реакцію пацієнтів. Внутрішньовенне введення сомбрівіну може проводитись з інгаляцією газонаркотичних сумішей. Поєднання сомбрівіну із закисом азоту і киснем використовують для отримання аналгезуючого ефекту з коротким періодом втрати свідомості при виконанні таких болочих маніпуляцій, як обробка біляшийкових каріозних порожнин зуба, екстирпація пульпи. Поєднання сомбрівіну із закисом азоту і триленом використовується у пацієнтів для знеболювання при хірургічному і терапевтичному стоматологічному втручанні, при цьому переслідується мета створення поверхневого рівня наркозу – стадія аналгезії або переходу аналгезії в стадію III<sub>1</sub>.

Поєднання сомбрівіну із закисом азоту і фторотаном можна використовувати при нетривалих хірургічних операціях (розтин флегмони, травматичне і множинне видалення зубів), які потребують більш глибокого рівня наркозу III, III<sub>2</sub>. Поєднання сомбрівіну із закисом азоту і пентраном використовується для знеболювання при стоматологічних втручаннях, які не потребують глибокого рівня наркозу.

**Метод збалансованої анестезії.** Збалансована анестезія проводиться з використанням седуксену і сомбревіну. На даний час в анестезіологічну практику ввійшов метод збалансованої анестезії, суть якого полягає в диференційованому використанні наркотичних седативних і анальгезуючих препаратів для досягнення необхідного рівня анестезії. Комбіноване застосування наркотичних і інших препаратів дає можливість цілеспрямованого використання позитивних якостей анестетиків при мінімальній концентрації речовин, які входять в комбінацію.

Метод збалансованої анестезії використовується при одномоментній санації порожнини рота і полягає ось у чому. Пацієнту в сидячому положенні проводиться венопункція. Ін'єкційна голка закріплюється і вводиться 0,15 % розчин атропіну в дозі 0,3-0,5 мг/кг (для дорослого з поступовим повільним введенням седуксену з розрахунку 0,2-0,24 мг/кг маси пацієнта) – 1 етап. Дія седуксену визначається появою легкого ністагму, неможливістю фіксувати і наявністю помірно вираженого птозу (верхня повіка закриває 1/2-1/3 зіниці). Подібний ефект у більшості пацієнтів триває 25-30 хв.

Для виконання стоматологічних втручань в порожнину рота вставляється міжзубна розпірка, після чого здійснюється 2 етап збалансованої анестезії – фракційне введення сомбревіну. Внутрішньовенна ін'єкція сомбревіну в дозі 3-4 мг/кг маси викликає стан поверхневого наркозу, рівень якого цілком достатній для виконання таких болочих стоматологічних втручань, як видалення зуба, розтин періоста, резекція кореня зуба, видалення радикалярних кіст і інші. Оскільки наркотична дія сомбревіну короткочасна в процесі санації порожнини рота, необхідний рівень анестезії досягається фракційним введенням сомбревіну із розрахунку 0,5-0,6 мг/кг у хв. Подібна методика підтримання поверхневої анестезії дозволяє пролонгувати наркотичний ефект сомбревіну до 50-60 хв при загальній дозі введеного препарату 1800-2000 мг. Слід зазначити, що седуксен і сомбревін при внутрішньовенному вве-

денні розчиняють фізіологічним розчином, що значно знижує дію цих препаратів на стінку судин, які можуть проявлятися у вигляді флебіту та тромбофлебіту.

Після закінчення стоматологічного втручання пробудження настає через 2-3 хв з моменту припинення введення сомбрівіну. Довготривалість збалансованої анестезії залежить від об'єму стоматологічного втручання та становить 15-60 хв (в середньому  $25^{+1,5}$  хв).

Перебіг збалансованої анестезії можна розділити на три періоди. I період полягає в індукції седуксену. II період – підтримування наркозу сомбрівіну в стадії аналгезії і амнезії та III період – пробудження. Стадії збудження при описаній методиці наркозу не спостерігається. Перші суб'єктивні відчуття пацієнта під час індукції можуть бути розцінені як стан розслаблення, легкої ейфорії та різкого послаблення нервового напруження. В кінці введення загальної дози седуксену 0,2-0,24 мг/кг настає стан, близький до сну, пацієнт відчуває повну байдужість перед стоматологічною процедурою. Одночасно спостерігається поява легкого ністагму та помірно вираженого птозу. Ці ознаки є критеріями для закінчення введення препарату та служать як орієнтовна реакція для визначення оптимальної дози седуксену особам, що мають індивідуальну підвищену чутливість до нього.

Другий період збалансованої анестезії відповідає поверхневому рівню наркозу – аналгезії і амнезії. Під час наркозу зіниці вузькі або помірно розширені, з гарною реакцією на світло. Орієнтовний рефлекс на окрик в'ялий або відсутній взагалі, ларингеальні рефлекси збережені. У деяких пацієнтів хірургічне втручання супроводжується в'ялим рухом рук, однак після закінчення стоматологічного втручання вони не пам'ятають своїх дій та дій лікаря. Стадію аналгезії та амнезії можна підтримувати протягом всього часу, необхідного для вирішення стоматологічного втручання. В період підтримування збалансованої анестезії у хворих відсутня свідомість, але наркоз настільки керований

ний, що пацієнти можуть бути розбуджені в будь-який момент стоматологічного втручання після припинення введення сомбревіну. Вміла керованість наркозом є одним з важливих критеріїв, що дозволяють рекомендувати цей метод для використання в умовах поліклініки.

Період пробудження після закінчення збалансованої анестезії по суті не відрізняється від такого ж при мононаркозі сомбревіном, але реакційна здатність пацієнтів в найближчі 10-12 хв після пробудження залишається дещо зниженою. Разом з тим, в перші 5-6 хв спостерігається ефект амнезії.

В подальшому ефект амнезії зникає і повне адекватне відновлення здібностей пацієнта настає через 25-30 хв після закінчення знеболювання. У деяких пацієнтів спостерігається запаморочення, яке швидко минає. Важливо підкреслити, що індукція седуксеном в дозі 0,2-0,24 мг/кг розрахована на тривалість збалансованої анестезії терміном не менше 15-25 хв, протягом якого спостерігається максимальний ефект дії цього транквілізатора. При цьому виді наркозу не спостерігається стадія збудження, що вигідно відрізняє його від мононаркозу сомбревіном та інгаляційної анестезії. Після проведення збалансованої анестезії реактивна здатність пацієнтів дещо знижена. Однак через годину після закінчення знеболювання пацієнта можна відпустити з лікувального закладу.

Протипоказом до наркозу сомбревіном є наявність у хворого будь-якого виду алергічних реакцій (діатез, непереносимість будь-яких ліків, харчових продуктів і т.д.). При ймовірній наявності у хворого алергічного фону необхідно провести переднаркозну підготовку антигістамінними засобами (супрастин, хлористий кальцій) або повністю відмовитися від наркозу сомбревіном. Враховуючи, що сомбревін підвищує тиск в системі малого кола кровообігу, слід утримуватись від його застосування у хворих зі значною гіпертензією в малому колі та переважанням правих відділів серця.

При проведенні наркозу сомбревіном ускладнення спостерігаються не частіше, ніж при застосуванні інших наркотичних засобів, однак вони можуть бути небезпечними для життя і призводити до смертельних випадків. Такі ускладнення, як нудота, блювання, ларингоспазм, місцеві судинні реакції при наркозі сомбревіном дуже рідкісні. Рідко, але важким ускладненням наркозу сомбревіном є різка алергічна реакція, яка швидко розвивається за типом анафілактичного шоку (генералізована еритема з прогресуючим серцево-судинним колапсом). Ці ускладнення є причиною більшості смертельних випадків, описаних в літературі у зв'язку з наркозом сомбревіном. З врахуванням цього доцільно включити в премедикацію при наркозі сомбревіном антигістамінні препарати.

**Наркоз кетаміном.** Кетамін (кеталар) був синтезований і введений в клінічну практику в 1965 р. Анестетичні властивості препарату, на відміну від інших інгаляційних анестетиків, виражені особливо яскраво. Введення в наркоз іноді супроводжується руховою активністю. Особливо характерні для кетаміну м'язова ригідність і підвищення артеріального тиску відразу після введення препарату. У цьому відношенні кетамін є унікальним і оригінальним препаратом, так як гіпертензія під час введення в наркоз не властива жодному неінгаляційному анестетику.

Наркоз, викликаний кетаміном, в силу особливостей впливу на ЦНС (пригнічення функції одних відділів і збереження або збудження інших) отримав в літературі назву "дисоціативний". Ймовірно, марення і галюцинації, які спостерігаються у багатьох хворих (особливо при використанні неадекватних доз), є наслідком "дисоціації" процесів збудження і гальмування в ЦНС.

Головний недолік препарату – м'язова ригідність – легко усувається попереднім введенням 5 мл седуксену. При застосуванні кетаміну необхідно уважно стежити за прохідністю верхніх дихальних шляхів, які блокуються в результаті спазму жувальної мускулатури і западання язика. При



дозі кетаміну 3 мг/кг відмічається пригнічення дихання приблизно на 25 %. Премедикаційна підготовка при цьому виді наркозу обов'язково включає внутрішньовенне введення атропіну (0,3-0,5 мл 0,1 % розчину).

Одноразова внутрішньовенна ін'єкція кетаміну в дозі 1 мг/кг дає видимий аналгетичний ефект. Через 1,5-2 хв після повільного введення кетаміну в цій дозі настає загальна анестезія. Це дозволяє безболісно проводити як терапевтичну, так і хірургічну санацію порожнини рота. При одноразовій ін'єкції кетаміну в дозі 1 мг/кг тривалість анеалгезії 5-6 хв, після цього з'являються ознаки больових реакцій. Для пролонгування стадії анеалгезії достатньо повторити ін'єкцію в цій же дозі (1 мг/кг). При цьому тривалість анеалгезії складає більше 10 хв.

При дозі кетаміну 2 мг/кг стадія анеалгезії триває 7-8 хв. Вона характеризується відсутністю реакції на больові подразники, при цьому очі напіввідкриті, зіниці помірно розширені, реакція на світло зберігається, спостерігається горизонтальний і вертикальний ністагм. Тонус жувальної мускулатури знижений, тому для підтримання вільної прохідності дихальних шляхів необхідно нижню щелепу висунути вперед і підтримувати.

Для продовження стадії анеалгезії кетамін застосовують в поєднанні із седуксеном. Седуксен і сомбревін вводять внутрішньовенно, а потім проводиться ін'єкція кетаміну із розрахунку 1-2 мг/кг. Цей метод дозволяє продовжити хірургічну стадію наркозу до 10-12 хв. Крім цього, при поєднаному застосуванні седуксену з кетаміном артеріальний тиск майже не змінюється порівняно з вихідним рівнем, тоді коли при введенні лише кетаміну виникає гіпертензія.

При виникненні у пацієнтів некоординованих дій, галюцинацій або того і іншого одночасно додатково проводять інгаляцію із закису азоту, що також продовжує хірургічну стадію анестезії. Кетамін використовують також в поєднанні з місцевою анестезією. Пацієнти можуть прокидатись, але болу не відчувають. Найбільш частими ускладненнями

після кетамінового наркозу є запаморочення, марення, галюцинації, нудота, нейром'язове збудження.

Пробудження довготривале (від 30 хв до 2 год), лише через 6-8 годин після наркозу хворий стає здатним вийти на вулицю.

### **Комбінована анестезія кетаміну із сомбрівіном у мовних стоматологічній поліклініці**

Сомбрівін значно скорочує період післянаркозної депресії і зменшує галюциногенну дію кетаміну. Премедикація включає внутрішньовенну ін'єкцію 0,4-0,5 мл 0,1 % розчину атропіну. Кетамін вводиться після премедикації протягом 30-40 с у дозі 0,5-0,7 мг/кг. Через 1-1,5 хв після закінчення введення кетаміну настає стадія аналгезії. В цей період відмічається помірна гіпертензія, тахікардія.

Під час стадії аналгезії вводиться сомбрівін в дозі 3-4 мг/кг. При цьому може спостерігатися гіпервентиляція з подальшим пригніченням легеневої вентиляції. Тривалість наркозу становить 5-6 хв, додаткове введення сомбрівіну дозволяє збільшити цей час до 7-8 хв.

В післяопераційному періоді відновлення показників центрального кровообігу проходить протягом 30 хв. Ясна свідомість відновлюється через 4-5 хв після закінчення наркозу. Марення і галюцинації при такій комбінованій анестезії відсутні. Ускладненнями описаного методу анестезії є запаморочення і ністагм, які можуть продовжуватися протягом 30 хв. Через 40-50 хв після закінчення наркозу пацієнти вже можуть залишити поліклініку. Довготривала післянаркозна депресія характерна для мононаркозу кетаміном. Після комбінованої анестезії кетаміном і сомбрівіном депресія відсутня. Іноді спостерігається нудота.

### **Використання седуксену в стоматологічній практиці**

Седуксен (діазепам, дебазон) синтезований у 1961 році. Препарат мінімально впливає на діяльність серцево-су-

динної та дихальної систем при одночасно виражених седативній, снодійній, м'язово-релаксуючій і антисудомній діях. В сучасній анестезіологічній практиці седуксен використовується для премедикації та як основний компонент "збалансованої анестезії" (атаралгезія). Дози для премедикації – 5-10 мг, для введення в наркоз – 10-20 мг внутрішньовенно.

Завдяки здатності усувати напруження, відчуття страху перед хірургічним втручанням, зменшувати прояви вегетативної дистонії і, володіючи мінімальною токсичністю, седуксен широко використовується для премедикації.

В терапевтичній стоматології седуксен дають за 20-45 хв до місцевої анестезії лідокаїном, тримекаїном (з додаванням адреналіну) при лікуванні зубів із запаленням пульпи. За даними електроодонтодіагностики, використання седуксену робить більш ефективною дію місцевих анестетиків на пульпу зуба.

При амбулаторних санаціях порожнини рота під наркозом седуксен застосовують у вигляді таблеток по 0,5 г за 30-40 хв до санації. Доза препарату не повинна перевищувати 10 мг, так як велика доза значно подовжує час пробудження. Використання седуксену дозволяє проводити видалення зубів під наркозом закису азоту.

В практиці хірургічної стоматології широке застосування має метод атаралгезії з використанням седуксену і таких препаратів, як фентаніл, фортрал і дипідолор.

В умовах стаціонару деяким хворим з проявами важких депресивних станів, істерії або з серцево-судинними захворюваннями призначають курс лікування седуксеном (доза препарату 5-10 мг 1-2 рази на день).

## Розділ 5

### ХВОРОБИ ЗУБІВ

Хвороби зубів дуже різноманітні. Вони супроводжуються виникненням характерних для даного захворювання дефектів твердих тканин. До них відносяться карієс, клиноподібні дефекти, гіоплазія, флюороз, травматичні ушкодження, підвищене стирання, некроз емалі і променеве ураження.

**Карієс** – це патологічний процес, що характеризується ураженням твердих тканин і виражається в руйнуванні емалі, дентину і цементу з утворенням порожнини. Карієс є найпоширенішим захворюванням зубів і зустрічається в абсолютній більшості людей. Ураженість населення коливається від 80-95 % і більше, при цьому частота карієсу в сільського населення звичайно менша, ніж у міського (в умовах тієї ж кліматогеографічної зони).

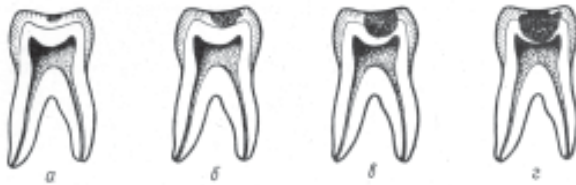Причини виникнення і розвитку цього процесу вивчені недостатньо. В даний час розвиток карієсу може бути подано наступною схемою (Е.В.Боровський, П.А.Леус). Карієсогенні чинники загального характеру (діють в даний момент) різноманітні, але в першу чергу це – дієта, функціональний стан органів і систем організму і супутні хвороби, екстремальні (професійні й ін.) впливи. Місцевими карієсогенними чинниками, що визначаються впливом загальних чинників або такими, що мають самостійне значення, є зубний наліт і бактерії, властивості і склад ротової рідини, а також харчові залишки. Дія загальних чинників здійснюється, як правило, через місцеві, тобто дієта, стан органів і систем організму, екстремальні впливи, які можуть змінювати склад і властивості зубного нальоту, ротової рідини.

Опірність або сприйнятливність зуба до дії карієсогенних факторів визначається його структурними особливос-

тями, хімічним складом і генетичними факторами. У свою чергу, хімічний склад тканин зуба і структурні особливості обумовлені загальним станом організму в минулому, коли відбувалося формування і дозрівання зубних тканин.

У першу чергу карієс уражає зуби, на поверхні яких є ямки, заглиблення й інші нерівності, де можуть затримуватися харчові залишки. Тому різці й ікла уражаються значно рідше, ніж жувальні зуби.

Виділяють чотири стадії перебігу карієсу (мал. 24). *Перша стадія* – плями – зветься також стадією початкового карієсу і характеризується появою крейдоподібної плями при відсутності дефекту тканин зуба. На цій ділянці нормальний блиск емалі відсутній. Звичайно ніяких суб'єктивних відчуттів не відзначається. В окремих випадках можуть з'являтися скарги на оскому (біль) при прийманні гострої або кислої їжі.



**Мал. 24.** Стадії карієсу.

а – стадія плями; б – поверхневий карієс; в – середній карієс; г – глибокий карієс.

*Друга стадія* – поверхневий карієс – відрізняється від першої наявністю дефекту твердих тканин. Цей дефект може бути різних розмірів, але розташовується тільки в межах емалі. Із суб'єктивних відчуттів відзначається поява болю при дії різних подразників (кислого, солодкого, солоного). При усуненні подразника біль швидко проходить.

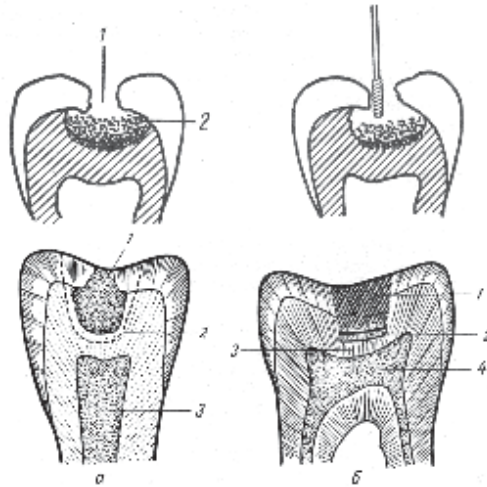
*Третя стадія* – середній карієс. При середньому карієсі відзначається більш глибокий дефект твердих тканин, що перетинає дентиноемалеве з'єднання. Дентин звичайно пігментований і трохи розм'якшений. У цій стадії болю-

чих відчуттів може не бути. Якщо ж вони з'являються, то лише внаслідок дії хімічного або механічного подразнення і різняться невеликою інтенсивністю.

*Четверта стадія* – глибокий карієс – характеризується наявністю глибокої порожнини, дно якої є одночасно зведенням порожнини зуба. Каріозну порожнину і порожнину зуба розділяє тонкий шар дентину, в окремих випадках розм'якшеного і майже завжди пігментованого. Біль виникає при попаданні їжі в каріозну порожнину і при дії температурних подразників. Після усунення подразника біль звичайно швидко зникає. У деяких випадках відзначається періодична короткочасна (1-2 хв) поява так званого самодовільного болю, що вказує на втягнення у процес пульпи зуба. Зондування дна порожнини зуба виявляє наявність особливо хворобливої точки (дотичної з рогом пульпи). У таких випадках маніпуляції із зондом треба проводити обережно, щоб не розкрити порожнину зуба. Якщо карієс не лікувати, то рано або пізно в процес втягується пульпа зуба.

**Долікарська допомога.** З каріозної порожнини зуба видаляють харчові залишки і закривають її штучним дентином (тимчасова пломба) або ватним тампоном, щоб перешкодити дії подразників. Потім хворого потрібно направити на лікування до лікаря-стоматолога або зубного лікаря.

**Лікування.** Лікування здійснює стоматолог або зубний лікар. Каріозну порожнину (мал. 25а) обробляють за допомогою бора, екскаватора. Всю уражену і розм'якшену тканину видаляють (мал. 25б). Після медикаментозної дезінфекції (перекис водню, спирт, ефір) порожнини для відновлення анатомічної форми і фізіологічної функції зуба її заповнюють спеціальними пломбувальними матеріалами: цементом, пластмасою, евікрол, хиризма, нонсайс, валюкс, бриліант і ін. Лише в дітей при початкових стадіях карієсу можливе зішліфування дефекту. На першій стадії карієсу доцільне використання розчинів, що



**Мал. 25.** Послідовність пломбування каріозної порожнини:

а: 1 - каріозна порожнина, 2 - розм'якшений дентин, 3 - пульпа; б: 1 - пломба, 2 - прокладка, 3 - дентин, 4 - пульпа.

ремінералізують, у формі аплікацій або полоскань із наступним нанесенням фторлаку.

**Профілактика.** Головне значення в боротьбі з карієсом зубів повинно відіграти його попередження. Сучасна профілактика включає санітарно-просвітницьку роботу, гігієну порожнини рота, підвищення опірності карієсу, раціональне харчування, санацію (оздоровлення порожнини рота і поліпшення функції жувального апарату).

Велику роль у попередженні карієсу відіграє повноцінне постачання організму необхідними солями кальцію і фосфору, а також вітаміном К для правильного перебігу процесу мінералізації. При цьому варто враховувати, що перші стадії мінералізації є більш хитливими, ніж наступні. Тому важливо проводити заходи, що мають за мету поліпшення мінералізації на можливо більш ранніх стадіях розвитку зубів. Іншим важливим моментом є обмеження споживання вуглеводів, особливо рафінованих.

У підвищенні опірності організму головну роль повинен відігравати загальний правильний розвиток дитини: загальне загартовування, дозовані фізичні навантаження, правильний режим дня, повноцінне опромінення ультрафіолетом. Серед специфічних моментів слід зазначити достатню (оптимальну) концентрацію фтору в питній воді і продуктах харчування.

Як профілактичний захід, можливе використання таблеток натрію фториду, вітафтору, фторлаку і ремоденту.

Велике значення має санація рота. В даний час під цим розуміють лікування всіх уражених зубів (як молочних, так і постійних), захворювань тканин пародонта і слизової оболонки рота. Ті зуби, що не підлягають лікуванню, видаляють. Якщо необхідне ортопедичне або ортодонтичне лікування, то воно обов'язково повинно бути проведене в потрібний термін. В останні роки до перерахованих заходів додається протикаріозна обробка зубів.

Поліпшення функції жувального апарату досягається шляхом заміщення дефектів зубних рядів за допомогою протезування або шляхом виправлення аномалій зубощелепної системи.

Велике значення в попередженні захворювань тканин порожнини рота має особиста гігієна, регулярний догляд за порожниною рота. Тому кожну дитину необхідно навчати регулярному, щоденному догляду за порожниною рота, починаючи з моменту утворення молочного прикусу, тобто з дво-, трирічного віку. Вже в цьому віці дитина повинна навчитися чистити зуби зубною щіткою, а починаючи з 3-4 років, використовувати також і зубні пасту. Щоденне чищення зубів вранці і ввечері повинно бути потребою кожної людини.

Важливе значення в прищеплюванні навичок регулярного догляду за порожниною рота має санітарно-просвітницька робота. Проведення бесід, уроків здоров'я в дитячих садках, середніх школах, виступи перед колективами дорослих, а також індивідуальна санітарно-про-



світницька робота повинні служити, в першу чергу, прищеплюванню гігієнічних навичок, а також лікуванню дитячого і дорослого населення.

## НЕКАРІОЗНІ УРАЖЕННЯ ЗУБІВ

Іноді виникають ушкодження структури твердих тканин зуба в результаті порушення його мінералізації під впливом ендогенних або екзогенних чинників без особистої участі мікробної флори. До таких уражень відносяться клиноподібні дефекти, гіпоплазія, флюороз, травматичні ушкодження твердих тканин зуба, підвищене стирання, некроз емалі і променево ураження твердих тканин зуба.

**Клиноподібні дефекти.** Такі дефекти зустрічаються в пришийковій ділянці постійного зуба. Дефект названий так тому, що має форму клина, на якому можна розрізнити дві площини, причому одна з них лежить горизонтально, а інша сходиться з нею під кутом. Клиноподібний дефект спостерігається переважно на різцях, іклах і малих корінних зубах. На великих корінних зубах клиноподібні дефекти зустрічаються рідше. Типова локалізація клиноподібного дефекту – пришийкова ділянка губної і щічної поверхонь зуба.

Клиноподібні дефекти зазвичай зустрічаються на зубах, не уражених карієсом. Поверхні дефекту гладкі, тверді і блискучі на відміну від шорсткуватих, м'яких і темних при карієсі. Клиноподібний дефект розвивається повільно, у той час як пришийковий карієс прогресує досить швидко.

*Лікування* в початковій стадії зводиться до згладжування зовнішніх гострих країв площин, що утворюють дефект, тому що вони можуть ушкоджувати слизову оболонку рота і язик, а також до утирання знеболювальної пасти.

Rh:

Natrii fluoridi puri 15,0

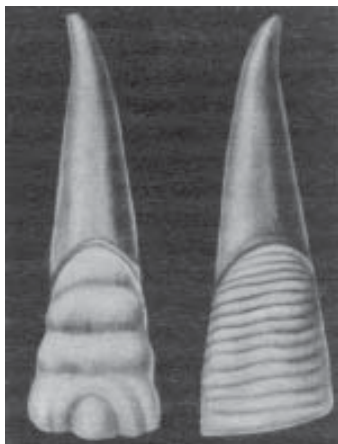
Glycerini 5 ml

M.f. pasta

K.S. Для стоматологічного кабінету

Я.С.Пеккер пропонує содову кашку, що містить 5 г натрію бікарбонату, 2 г натрію карбонату і гліцерину у кількості, необхідній для одержання консистенції пасти. Останнім часом для зняття підвищеної чутливості зубів широко використовують покриття їх фторлаком, застосовують ремінералізуючі аплікаційні розчини, електрофорез кальцію, фосфату і фтору. Глибокі клиноподібні дефекти пломбують композиційними пломбувальними матеріалами (евікрол, консайз). Рекомендують користуватися м'якою зубною щіткою, уникати горизонтальних рухів, застосовувати зубні пасти з відсутністю абразивного ефекту.

**Гіпоплазія.** Це – неповноцінність емалі, вада розвитку. Її виникнення пов'язане з важкими порушеннями обміну, особливо мінерального, в період формування зубів. Особливо різко виявляється гіпоплазія на ґрунті інфекційних і інших загальних захворювань дитячого організму (авітамінози, рахіт і т.п.). Однією з причин можуть бути деякі спадкові захворювання.



Мал.26 Гіпоплазія емалі.

Захворювання характеризується зміною кольору емалі і структури твердих тканин зубів. Дентин рідко утягується в процес. Про порушення в структурі судять за змінами на поверхні емалі звичайно у вигляді крапки або ямкоподібних насічок. У ряді випадків гіпоплазія виявляється у вигляді борозенок (мал. 26). Емаль зубів при цьому не виглядає гладкою, рівною, блискучою, стає більш тендітною і ламкою. У ділянках ураження тканини зуба можуть бути пофарбовані в темно-жовтий або бурий колір.

Ураження молочних зубів свідчить про важкі порушення мінерального обміну в матері і плода. На постійних зубах гіоплазія зустрічається значно частіше, ніж на молочних, причому уражаються одночасно декілька зубів одного періоду розвитку. Наприклад, гіоплазія ріжучого краю корінних зубів верхньої щелепи свідчить про порушення відкладення фосфорно-кальцієвих солей у перші місяці життя дитини. Найчастіше спостерігаються симетричні прояви (на правому і лівому боках щелепи) і одночасне ураження гіоплазією всіх різців, іклів і перших великих корінних зубів верхньої і нижньої щелеп.

До важких форм ураження гіоплазією варто віднести дисплазію Капдепона. Можливе сполучення різних форм ураження. Вважають, що одним з різновидів гіоплазії є зуби зі зміненою формою коронки – зуби Фурньє, Гетчинсона.

На уражених зубах часто виникає каріозний процес, що збільшує загальну картину. Якщо на ділянці гіоплазії можна сформуванати порожнину, необхідно відновити форму і функцію зуба пломбуванням. У випадку різкого спостворювання уражених зубів їхню анатомічну форму відновлюють за допомогою штучних коронок.

**Флюороземалі.** Це ураження являє собою крапчасту, плямисту зміну емалі зуба, що розвивається в результаті хронічної фтористої інтоксикації організму, яка настає внаслідок тривалого споживання питної води і харчових продуктів із підвищеним вмістом фтору. Нормальною в гігієнічному відношенні питною водою, що не викликає при вживанні змін в організмі, у різних кліматичних районах вважають воду з утримуванням у ній фтору від 0,7 до 1,5 мг/л. У деяких районах, внаслідок утримування в ґрунті значних кількостей фтористих з'єднань, цей показник підвищений і може досягати 12-16 мг/л.

Флюороз звичайно розвивається у дітей молодшого віку, що проживали в районі з високим вмістом фтору в питній воді тривалий час – 5 років і більше. До моменту наро-

дження дитини зачатки молочних зубів уже досить мінералізовані, тому, звичайно, уражаються тільки постійні зуби. Крім того, можливий розвиток типового флюорозу в окремих осіб, що мають регулярний виробничий контакт із з'єднаннями фтору на деяких промислових підприємствах (виробництво суперфосфату, алюмінію і т.п.).

У початковій стадії процесу на поверхні емалі з'являються дрібні молочно-білі плями або смуги. Потім поряд із ними утворюються пігментовані плями жовтого або коричневого кольору. У цей період ураження можуть бути зворотними і зуби мають підвищену твердість.

Надалі уражається велика частина коронки або навіть вся коронка зуба. Виражена пігментація з'єднується зі структурними порушеннями твердих тканин зуба. Коронка деформується, емаль легше стирається, відколюється, оголений дентин може стиратися до краю ясен. Варто пам'ятати, що при важких формах флюорозу уражаються і кістки кістяка, у першу чергу хребет і стегова кістка.

**Лікування** флюорозу зводиться до видалення крапчастості за допомогою 10 % розчину хлористоводневої або насиченого розчину лимонної кислоти. Після цього зуб обробляють содовою кашкою і полірують. Для полірування частіше використовується порошок цементу, замішаний на гліцерині.

Якщо зуби сильно деформовані, на них треба виготовити штучні коронки.

Для профілактики (особливо в дітей) доцільна заміна джерела на джерело з нормальним утримуванням фтору (зміна місця проживання, вивіз дітей на літній період у табори, в райони, де утримування фтору в джерелах низьке) або організація дефторування питної води одним із відомих способів (пропускання через поглиначі, змішування різних джерел, кип'ятіння, опріснення і т.п.).

Велика кількість вітамінів В<sub>1</sub> і С в їжі також знижує захворюваність. У раціон харчування дітей додатково вводять солі кальцію і фосфору, більше вживання молока.

**Травматичні ушкодження твердих тканин зуба.** Професійні ушкодження передніх зубів типу узур зустрічаються в шевців, що мають звичку утримувати зубами цвяхи, у швей, що відкушують зубами нитки під час роботи. Так, до 70 % осіб, зайнятих у швейному виробництві, мають узурі на передніх зубах.

Механічним ушкодженням піддаються зуби музикантів, що грають на духових інструментах. Часті випадки ушкодження передніх зубів у результаті таких шкідливих побутових звичок, як паління трубки, клацання горіхів, насіння.

У тих випадках, коли це можливо, форму і функцію ушкодження зубів відновлюють пломбуванням за допомогою звичайних пломбувальних матеріалів або використовують вкладки.

**Стирання жувальної поверхні ріжучого краю зубів.** Таке стирання зубів розглядається як фізіологічне явище і зустрічається з віком у всіх людей. На жувальній поверхні великих корінних зубів у результаті стирання згладжуються або зовсім зникають горбики.

Процес стирання перебігає в такий спосіб: емаль зубів стає шорсткуватою, покривається коричневими плямами, тьмяніє, а коронка зуба, поступово стираючись, укорочується. Іноді укорочення доходить навіть до рівня шийки зуба.

У робітників, зайнятих на виробництвах азотної і соляної кислот, процес стирання поширюється переважно на передні зуби. Таке стирання одержало назву кислотного некрозу емалі. У працівників кислотних цехів процес стирання емалі при її демінералізації відбувається тим інтенсивніше, чим довше людина працює на даному виробництві. В даний час, у зв'язку з удосконаленням хімічного виробництва, "кислотний некроз" спостерігається рідко і лише в осіб із стажем роботи в цій галузі не менше 10-12 років.

З метою попередження стирання зубів робітники в цехах, де велике утримування в повітрі пари кислот,

користуються різними захисними пристосуваннями (респіратори, марлеві пов'язки), а також періодично полощуть рот розчином питної соди (одна чайна ложка на 1/2 склянки води) під час і після роботи. Доцільне як запобіжний захід протезування незнімними конструкціями.

Вкрай важливим є введення додаткових доз кальцію в організм. Можна рекомендувати таблетовані препарати кальцію і кальційфосфорних солей, що ремінералізують, розчини для аплікацій і полоскань, нанесення фторлаку.

**Ушкодження твердих тканин зуба при променевому ураженні.** При безпосередньому променевому впливі на тверді тканини зубів зміни в них характеризуються, в першу чергу, помутнінням емалі. Надалі виникає некроз твердих тканин. У випадках загального впливу радіації, що проникає на організм, у тканинах зуба розвивається каріозний процес. При цьому необхідно запобігти подальшому руйнуванню зубів призначенням загальної і місцевої терапії: внутрішньо – комплекс вітамінів С, В<sub>1</sub>, Р, К, вітафтор, препарати кальцію і фосфору, дітям – риб'ячий жир, дієта, багата вітамінами і мінеральними солями, фрукти, овочі; місцево – аплікація розчину, що ремінералізує, утирання фтористої пасти, нанесення фторлаку, електрофорез вітаміну В<sub>1</sub>, пломбування зубів, використання штучних коронок.

## ПУЛЬПІТ

Довгостроковий поточний карієс поступово руйнує тверду тканину зуба, залучаючи в процес пульпу і викликаючи її запалення – пульпіт. Основною причиною пульпіту є проникнення мікробів і їхніх токсинів по дентинних трубках із каріозної порожнини в пульпу. Мікроби можуть також потрапити в пульпу крайовим шляхом (по періодонтальній щілині) або зі струмом крові (гематогенний шлях) і викликати її запалення.

У деяких випадках запалення пульпи виникає внаслідок травми (хімічної, термічної, механічної).

Клінічні прояви пульпіту різноманітні і залежать від тривалості захворювання, опірності організму і багатьох інших чинників. За клінічним перебігом запалення пульпи може бути гострим і хронічним. У свою чергу, як гострий, так і хронічний пульпіт також розділяють на різні форми. Існує декілька класифікацій запалення пульпи. В даний час найбільш поширена класифікація, відповідно до якої всі запальні процеси в пульпі поділяють на гострі хронічні і хронічні в стадії загострення.

1. Гострий пульпіт:
  - а) гострий осередковий (серозний) пульпіт;
  - б) гострий загальний (серозний) пульпіт;
  - в) гострий гнійний пульпіт.
2. Хронічний пульпіт:
  - а) хронічний фіброзний пульпіт;
  - б) хронічний гіпертрофічний пульпіт;
  - в) хронічний гангренозний пульпіт.
3. Хронічний пульпіт у стадії загострення.

Кожна форма запалення пульпи має свої особливості клінічного перебігу. Методику лікування вибирають залежно від форми запалення.

**Гострий осередковий (серозний) пульпіт.** Він являє собою початкову форму запалення лише коронкової частини пульпи. Клінічна картина характеризується появою гострого самодовільного нападоподібного болю, що наростає при потраплянні в каріозну порожнину з їжею різних хімічних і, частіше, термічних подразників. Хворий точно вказує на хворий зуб. Інший симптом гострого пульпіту – короткочасні з тривалим "світлим" проміжком напади болю. Порожнина зуба не розкрита. При зондуванні дна каріозної порожнини визначається різка хворобливість в одній крапці, що відповідає рогові пульпи. Холод викликає болочий напад (струмінь холодної води, тампон з ефіром).

**Гострий загальний пульпіт.** При відсутності лікування гострий осередковий пульпіт переходить у дифузну форму запалення. За клінічним перебігом гострий загальний пульпіт відрізняється від попередньої форми значно частішими і тривалими болючішими нападами, які виникають без видимих причин. Біль може віддавати в скрону при запаленні пульпи зуба, розташованого на верхній щелепі, і у вухо при запаленні пульпи зуба, що знаходиться на нижній щелепі. Нерідко відмічають нічний біль. Холод викликає посилення болючого нападу. Порожнина зуба не розкрита. При зондуванні дна каріозної порожнини відчувається біль по її дну.

**Гострий гнійний пульпіт.** Найчастіше ця форма пульпіту є результатом запалення, що ускладнилося гноєподібною інфекцією. Доведено, що через 2-3 дні серозний ексудат переходить у гнійний. Болючий синдром при цій формі запалення дуже характерний: біль смикаючого, пульсуючого характеру, може тривати декілька годин. Перкусія зуба болюча. Від гарячого біль підсилюється, у той час як холод заспокоює. Характерний нічний біль. Порожнина зуба закрита, але при зондуванні каріозної порожнини вдається розкрити її, при цьому відразу виділяється 1-2 краплі гною і біль зменшується.

**Хронічні форми запалення пульпи.** Ці форми можуть виникати первинно, але частіше є наслідком гострого процесу. Клінічна картина запалення характеризується значно слабше вираженими суб'єктивними відчуттями. Біль виникає під впливом будь-яких подразників: потрапляння їжі або холодної води в каріозну порожнину і т.п. Протягом тривалого часу може зовсім не бути болючих відчуттів. В інших випадках відмічаються біль при жуванні, кровоточивість із зуба під час прийому їжі. Порожнина зуба при хронічних формах запалення завжди розкрита, заповнена розпадом брудно-сірого кольору зі смердючим запахом. Зондування болісне.



**Долікарська допомога.** При наданні долікарської допомоги завжди необхідно пам'ятати про те, що при гострому осередковому і гострому загальному пульпіті тепло зменшує болючі відчуття, у той час як при гострому гнійному пульпіті подібну дію надає холод.

При запаленні пульпи біль може стихати, якщо з каріозної порожнини ураженого зуба обережно видалити всі харчові залишки, а потім у цю порожнину ввести ватну кульку, просочену камфорним маслом, ацетилсаліциловою кислотою, анальгіном або іншими препаратами, що мають анестезувальні властивості. Одночасно доцільно рекомендувати хворому прийом всередину болезаспокійливих засобів: анальгін, амідопірин, піроміналу й ін. Однак ця допомога не є радикальною, тому хворий повинен бути скерований на лікування до лікаря-стоматолога або зубного лікаря.

**Лікування.** Мета лікувальних заходів при запаленні пульпи – ліквідувати біль, попередити поширення запального процесу на тканини періодонта, відновити анатомічну форму зуба і його функціональні цінності.

В даний час існує два основних методи лікування пульпіту: консервативний і хірургічний. Консервативний (біологічний) передбачає ліквідацію запалення і збереження життєдіяльності всієї пульпи. Він показаний при початкових стадіях захворювання: гострому серозному, травматичному і, в окремих випадках, хронічному фіброзному пульпіті.

Хірургічний метод лікування пульпіту виконується в двох варіантах: вітальному і девітальному. Вітальний варіант у даний час є найпоширенішим. Показанням до нього є всі форми пульпіту. Виконується він обов'язково під анестезією. Девітальний варіант здійснюється за допомогою миш'якової пасти, що викликає загибель пульпи.

Rp.:

Asidi arsenicosi 3,0

Thymoli

Cocaini hydrochloridi aa 0,5

M.f. pasta

K.S. Для стоматологічного кабінету

Як вітальний, так і девітальний варіант виконують трьома способами: ампутаційним, екстирпаційним і комбінованим.

Ампутаційний спосіб передбачає видалення пульпи лише з коронкової порожнини зуба, а в корневих каналах її залишають і піддають спеціальній медикаментозній обробці.

При екстирпаційному способі лікування пульпу за допомогою пульпоекстрактора витягають із каналів і заповнюють їх пломбувальним матеріалом.

У випадку лікування багатокорневих зубів може бути застосований так званий комбінований спосіб, при якому витягають пульпу з прохідних корневих каналів, а непрохідні обробляють, як при звичайному ампутаційному способі.

В останні роки при лікуванні запалення пульпи з метою безболісного її видалення з коронкової частини зуба і корневих каналів застосовують різні види місцевого знеболювання. При цьому в практику лікарів стоматологічного профілю ввійшли місцеве знеболювання за типом інфільтраційної або провідникової анестезії, внутрішньопульпарне введення знеболювального розчину, а також використання безголкового ін'єктора.

Таким чином, анестезія, а отже, і вітальний метод усе частіше витискають миш'якову пасту з арсеналу стоматологів і зубних лікарів. Застосування місцевого знеболювання, а в окремих випадках наркозу, як правило, дає можливість закінчити лікування пульпіту в один сеанс. Медикаментозну обробку і пломбування зуба при цьому методі роблять за звичайними правилами.

Протягом останніх 30 років при біологічному методі лікування запалення пульпи вітчизняними стоматологами застосовуються антибіотики. В даний час уже визначені показання до використання біологічного методу лікування – це гострий пульпіт, травматичний і хронічний фіброзний пуль-

піти. Для одержання більш якісних клінічних результатів при проведенні біологічних методів лікування використовуються одночасно декілька антибіотиків: біоміцин, тетрациклін, левоміцин, олеандоміцин і деякі інші. Широке застосування одержали сполучення антибіотиків з сульфаніламідними препаратами (стрептоцид, норсульфазол, сульфадімезин, етазол і ін.), інгібітори ферментів (контрикал), а в деяких випадках і кортикостероїди (гідрокортизон, преднізолон, дексаметазон), а також параформні пасти.

Для збереження життєздатності пульпи в останні роки найчастіше застосовують препарати гідрооксиду кальцію. У нашій країні на основі гідрооксиду кальцію випускаються кальцин-паста і кальмецин. Ці лікувальні препарати викликають виражену лужну реакцію, що обумовлює їх бактерицидну і протизапальну дію. Необхідно також підкреслити, що гідрооксид кальцію стимулює пластичні здатності пульпи, тому застосування цих препаратів одержало широке поширення. Подальші пошуки в цьому напрямку дадуть можливість розширити наявні в даний час показання до використання біологічних методів лікування.

## **ПЕРІОДОНТИТ**

Періодонтитом називають запальний процес, що виникає в тканинах, що оточують корінь зуба. Запальний процес у періодонті може локалізуватися в ділянці верхівки кореня (верхівковий, або апікальний, періодонтит) і в краю ясен (крайовий, або маргінальний, періодонтит). Верхівковий періодонтит в абсолютній більшості випадків розвивається як ускладнення карієсу внаслідок запалення, а потім некрозу пульпи, коли мікроби просуваються з каріозної порожнини по кореневому каналу, проникають за верхівковий отвір зуба й у періодонтальній щілині розвивається запальний процес. Значно рідше запалення починається з краю ясен і захоплює періодонт.

Однак інфекція – не єдина можлива причина запалення верхівкового періодонта. Воно може виникнути і в результаті хімічної або механічної травми, а також як наслідок неправильного лікування пульпіту. До хімічних подразників періодонта, що можуть викликати запальний процес, відносяться деколи сильнодіючі лікарські речовини. Невірне дозування, тривале знаходження в порожнині зуба або в кореновому каналі миш'якової пасту, розчину формаліну і деяких інших препаратів – причини, що викликають подразнення періодонта.

До різних видів механічної травми відносяться, в першу чергу шкідливі звички (лускання горіхів, насіння, відкушування ниток, тримання шпильок або цвяхів зубами й ін.), професійні травми передніх зубів у деяких артистів цирку й в осіб, що грають на духових музичних інструментах. Нарешті, перевантаження періодонта неправильно сконструйованим протезом також можуть викликати явища верхівкового періодонтиту. Таким чином, усі періодонтити діляться на інфекційні і неінфекційні, що виникають внаслідок хімічної або механічної травми.

Клінічні прояви запалення періодонта можуть бути різними.

В даний час найпоширенішою є класифікація верхівкових періодонтитів, за якою вони поділяються на гострі, хронічні і хронічні, що загострилися.

1. Гострий верхівковий періодонтит.
2. Хронічні форми періодонтиту:
  - а) хронічний фіброзний періодонтит;
  - б) хронічний, гранулюючий періодонтит;
  - в) хронічний гранульоматозний періодонтит.
3. Хронічний, що загострився, верхівковий періодонтит.

**Гострий періодонтит.** Це початкова форма запалення періодонта. Виникає гострий періодонтит внаслідок гангренозного ураження пульпи зуба, а також при механічному або хімічному ушкодженні тканин періодонта.

При гострому серозному періодонтиті хворі скаржаться на безперервний, наростаючий ниючий біль, чітко локалізуючи хворий зуб. Легка перкусія і жувальне навантаження викликають посилення болючих відчуттів. Пульпа зуба при цьому звичайно некротизована, зуб не реагує на термічний подразник. Електрозбудливість практично відсутня. Можливі незначна гіперемія слизової оболонки в ділянці ураженого зуба і слабка рухливість його.

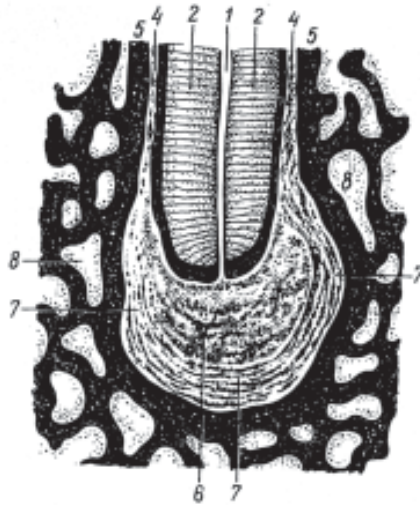
У більшості випадків це запалення досить швидко переходить у гнійну форму, що може стати також наслідком загострення хронічного процесу.

При гнійній формі запалення клінічні прояви захворювання виражені значно різкіше. Біль довільний, смикаючого характеру, без "світлих" проміжків. Зуб трохи рухається, болюча реакція на перкусію різко виражена. Навіть незначне навантаження на зуб викликає сильний біль. Хворі відмічають, що зуб наче виріс. Слизова оболонка в ділянці ураженого зуба гіперемійована, набрякла, її пальпація болюча. При інструментальному дослідженні кореневого каналу з нього виділяється гній. Регіонарні лімфатичні вузли збільшені, болючі при пальпації. У більшості хворих ці форми запалення супроводжуються загальним нездужанням, може підвищуватися температура тіла. У деяких випадках з'являється загальна слабкість, ШОЕ збільшена до 15-30 мм за годину, відмічається лейкоцитоз.

**Хронічний періодонтит.** Від гострих форм верхівкового періодонтиту хронічний періодонтит відрізняється безсимптомністю. Лише зрідка з'являється почуття оніміння в ділянці ураженого зуба. При огляді іноді навколо зуба можна виявити незначну гіперемію і набряклість слизової оболонки. Пальпація цієї ділянки болюча. В інших випадках значний норицевий хід, із якого виділяється екссудат. Іноді, якщо нориця закрилась, утворюються рубцеві зміни слизової оболонки рота або шкіри в цьому місці.

В окремих випадках при хронічному запаленні тканин періодонта в процес втягаються регіонарні лімфатичні вузли.

З врахуванням патологоанатомічних змін у периапікальних тканинах розрізняють три форми хронічного періодонтиту: фіброзний, гранулюючий і гранульоматозний. Найсприятливіше перебігає фіброзний періодонтит, при якому у вогнищі запалення відмічається посилене утворення сполучної тканини. Рентгенологічно це виявляється у вигляді рівномірного розширення періодонтальної щілини в ділянці верхівки кореня зуба без руйнування кісткової тканини. При гранулюючому періодонтиті рентгенологічно визначається значна деструкція кісткової тканини в ділянці верхівки з нечіткими контурами. Для гранульоматозного періодонтиту характерне утворення навколо осередку сполучнотканинної капсули. Рентгенологічно у верхівці ураженого зуба визначається осередок розрідження у вигляді деструкції кістки з округлими краями – так звана гранульома, або кістогранульома (мал. 27).



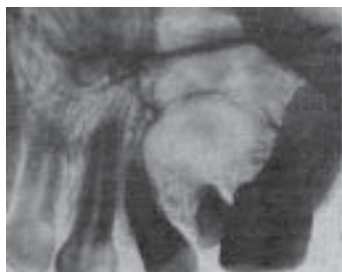
**Мал. 27.** Гранульома:

1 – кореневий канал; 2 – дентин; 3 – цемент; 4 – періодонт (нормальний); 5 – компактна пластинка альвеоли; 6 – грануляційна тканина; 7 – фіброзна тканина гранульоми, що влітає в періодонти; 8 – кістковий мозок.

**Хронічний періодонтит, що загострився.** Клінічно захворювання виявляється так, як і гострий періодонтит, однак дані анамнезу свідчать про довгостроково існуючі і характерні для хронічного гранулюючого або гранульоматозного періодонтиту ознаки. Рентгенографічно біля верхівки кореня виявляють типові для тієї або іншої форми хронічного періодонтиту ознаки.

**Коренева кіста.** Вона є останнім етапом розвитку хронічного періодонтиту. Багато авторів відносять її до доброякісних пухлин щелепно-лицевої ділянки. Складається кіста з 2 оболонок – зовнішньої сполучнотканинної і внутрішньої епітеліальної і кістозного вмісту. Ріст кісти звичайно відбувається повільно і непомітно для хворого. В міру збільшення кіста натискає на оточуючу кісткову тканину, стоншуючи її. Альвеолярний відросток або тіло щелепи в ділянці розташування кісти поступово збільшується в розмірі, вибухає, а кісткова стінка стонщується. При значному збільшенні кісти стоншена кістка при надавлюванні пальцем починає пружинитись. У ряді випадків відмічається характерний "пергаментний хрускіт". Надалі кісткова стінка може бути цілком зруйнованою, тоді утвориться кулеподібне випинання, покрите лише слизовою оболонкою. Зуби, розташовані в ділянці кісти, можуть зміщатися і зближатися, а корені зміщуються в "боки".

Іноді коренева кіста верхньої щелепи може проростати у верхньощелепну пазуху або порожнину носа.



**Мал.28.**Коренева кіста.

На рентгенограмі кіста має вигляд округлого осередку прояснення гомогенної структури з чіткими обрисами біля верхівки кореня (мал. 28).

Хронічні періодонтити є осередками прихованої інфекції, вони можуть бути причиною різних захворювань серця, нирок, суглобів і т.д. Зустрічається до-

силь велика кількість хронічних захворювань із недостатньо зрозумілою етіологією. Виникнення таких захворювань може бути пов'язане з наявністю вогнищевої хронічної інфекції в організмі, дуже часто з локалізацією її в порожнині рота (захворювання пародонта, періодонтити, стоматити). При зниженій опірності розвиваються септичні стани, що характеризуються загальною слабкістю, нездужанням. У таких випадках відмічаються субфебрилітет, а також деякі зрушення в крові (збільшення ШОЕ, лейкоцитоз і т.д.). Клінічна картина ротового хроніосепсису дуже різноманітна і пов'язана з проявами ревматизму, міокардиту, нефриту, іріододикліту й ін.

**Долікарська допомога.** При гострому періодонтиті призначають часті теплі полоскання. Для цього можна рекомендувати слабкі розчини калію перманганату, питної соди (1/2 чайної ложки на склянку води), гіпертонічний розчин (по 1/2 чайної ложки питної соди і солі, 5-6 крапель 5 % настойки йоду на склянку води), відвари рум'янку або шавлії. Призначені усередину сульфаніламідні препарати мають протизапальну, а анагетик – болезаспокійливу дію. Найбільш бажаним є створення відтоку ексудату з періапикальних тканин шляхом розкриття порожнини зуба, що в сполученні з перерахованими вище методами дозволяє швидко досягти позитивного ефекту. Але ці методи лікування не можна вважати радикальними, тому хворого потрібно направити на лікування до стоматолога або зубного лікаря.

**Лікування.** Одне із завдань терапевтичного лікування гострого періодонтиту – ліквідація болючих відчуттів. Для цього насамперед необхідно створити хороший відтік ексудату, що зібрався в ділянці верхівки зуба. Досягається це шляхом видалення розпаду пульпи з кореневого каналу. Призначення теплих полоскань і сульфаніламідних препаратів прискорює ліквідацію гострого процесу. У більшості випадків, що важко перебігають, застосовують антибіотики.



При лікуванні хворих необхідно прагнути зберегти зуби, але це прагнення не повинно бути самоціллю. У ряді випадків при гострому або навіть хронічному періодонтиті доводиться видаляти хворий зуб. Видалення показано при загрозі поширення запального процесу на кісткові і м'які тканини, причому терміновість втручання визначається вже годинами. Зуб необхідно також видалити при гострому періодонтиті, коли терапевтичні методи лікування неефективні. Нарешті, видалення показано у всіх випадках хронічного періодонтиту, коли зуб настільки зруйнований, що неможливо відновити його анатомічну форму або використовувати корінь під штифтовий (штучний) зуб.

Своєчасне видалення зуба сприяє відтокові ексудату з періодонтальної щілини, що зупиняє запальний процес. Одночасно з видаленням зуба у випадках, ускладнених періоститом щелеп, для створення кращого відтоку ексудату доводиться використовувати розріз окістя через ясна в ділянці перехідної складки біля верхівки кореня причинного зуба. Таке втручання показано також при великих набряках м'яких тканин.

Сполучення хірургічних методів лікування з призначенням лікарських препаратів дає можливість швидко ліквідувати запальний процес.

У випадках переходу гострого процесу в хронічний роблять відповідну медикаментозну обробку кореневих каналів із наступним пломбуванням їх до рівня верхівкового отвору, щоб захистити періапикальні тканини від інфікованих мікро- і макроканалів зуба. З пломбувальних матеріалів у даний час найбільш широко застосовують матеріали, що твердіють, не розсмоктуються: фосфатцемент, ендодент, резорцинформалінова паста й ін. При лікуванні періодонтиту часто використовують фізіотерапевтичні методи: фонофорез, іонофорез, УВЧ, мікрохвильову терапію, лазеротерапію й ін. Сучасні комплексні методи лікування хронічного періодонтиту призводять

до зменшення і навіть ліквідації періапикального патологічного вогнища, що можна простежити на рентгенограмах у динаміці диспансерного спостереження.

Лікування хронічного періодонтиту або видалення зуба при цьому захворюванні треба розглядати, як ліквідацію осередку хронічної інфекції в порожнині рота, що впливає на загальний стан організму.

## **Розділ 6**

### **ХВОРОБИ ПАРОДОНТА**

У поняття "хвороби пародонта" входять усі захворювання, при яких уражаються як окремі тканини пародонта, так і весь їхній комплекс.

В даний час хвороби пародонта зустрічаються майже у 50-60 % дитячого і 80-90 % дорослого населення. Тому ці захворювання набувають майже такого ж соціального значення, як карієс зубів. У їхньому розвитку визначну роль відіграють загальні чинники, які впливають на весь організм: хвороби різних органів і систем, загальні інфекції, авітаміноз і т.д. Умови праці, характер виробництва також можуть зробити значний вплив на розвиток хвороб пародонта.

Необхідно враховувати і важливу роль чинників, які травмують і можуть визначати перебіг цих патологічних процесів або бути їх причиною. Серед останніх необхідно відзначити значення зубних відкладень, зубощелепних аномалій, виступаючих пломб, дефектів зубопротезування, мікрофлори порожнини рота, ігнорування регулярно гігієною порожнини рота й ін.

Відомо багато різних класифікацій захворювань пародонта, одна з яких виділяє наступних 5 нозологічних одиниць: гінгівіт, пародонтит, пародонтоз, ідіопатичні захворювання з прогресуючим лізісом тканин пародонта і пародонтоми.

Найпоширеніші перші три. З них гінгівіт і пародонтит є запальними захворюваннями, а пародонтоз – дистрофічним.

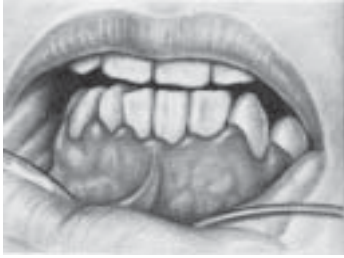## ГІНГІВІТ

Гінгівіт – запалення ясен, обумовлене несприятливим впливом загальних і місцевих чинників, яке перебігає без порушення цілісності зубоясенного прикріплення.

Гінгівіт може виникнути самостійно або бути симптомом інших захворювань. Виникнення і розвиток гінгівіту обумовлюється як місцеводіючими, так і загальними чинниками. Зазвичай, є пряма залежність між характером процесу в яснах і причиною їх розвитку. Місцеві причини безпосередньо впливають на ясенний край, викликаючи запальний процес. Так, при відсутності систематичного правильного догляду за порожниною рота, при недостатньому пережовуванні твердої їжі, особливо овочів і плодів, відбувається неповноцінне очищення зубів, що сприяє швидкому відкладенню зубного каменя, що, у свою чергу, сприяє виникненню запалення ясен. Неправильно і тісно розташовані зуби створюють умови для відкладення в них зубного каменя і розвитку гінгівіту. Пережовування їжі зубами тільки одного правого або лівого боку внаслідок захворювання зубів або інших причин також сприяє посиленому відкладенню зубного каменя на зубах, що не беруть участі в обробці їжі, і викликає одностороннє запалення ясен. До чинників механічного подразнення ясен, що викликають їх запалення, варто віднести гострі краї коренів зубів, неправильно накладені пломби в ділянці ясенного краю, що погано прилягають до шийки зуба, знімні і незнімні протези.

Гінгівіт може виникнути при порушенні тих або інших систем організму, захворюванні внутрішніх органів і при специфічних процесах (гіпо- і авітаміноз, інфекційні хвороби, хвороби крові і т.д.).

Неабияку роль у розвитку гінгівіту відіграють деякі професії. Він буває робітників цементних заводів, борошно-мельних підприємств, каменотесів, шліфувальників скла і перламутру, робітників ливарних цехів і т.п. Шкідливий



дратівний механічний вплив на ясна надає пил цих виробництв.

За клінічним перебігом виділяють гінгівіт гострий, хронічний, хронічний, що загострився, й у стадії ремісії (мал. 29).

За формою відрізняють катаральний, гіпертрофічний і виразковий гінгівіт.

**Мал. 29.** Гострий гінгівіт.

Клінічна картина гінгівіту досить характерна і не викликає важкостей при діагностиці. Хворі пред'являють скарги на кровоточивість ясен і біль при їжі. При огляді порожнини рота спостерігається набряклість і гіперемія ясенного краю і ясенних сосочків, пальпація їх хвороблива, при пальпації і чищенні зубів вони легко кровоточать. У випадку прогресування процесу ясна збільшуються в об'ємі і валиком оточують шийки зубів, створюючи зубоясенні кишени. У цих кишнях знаходиться не тільки камінь, а й нерідко жовтувата гнійна маса, що містить у великій кількості мікроби. При рентгенологічному дослідженні деструкції кісткової тканини міжзубних перегородок не виявляється.

Окремі види гінгівітів мають характерні ознаки. Зокрема гінгівіт при захворюваннях шлунково-кишкового тракту має тенденцію до загострення паралельно із загостренням основного захворювання. Він проявляється у вигляді яскраво-червоної облямівки на яснах переднього відділу зубного ряду з наступним невеликим його набряком. Гінгівіт при гормональних захворюваннях відрізняється вираженою кровотечею і гіпертрофією ясенного краю і т.д.

При відсутності лікування в більш важких випадках того

або іншого гінгівіту запальний процес прогресує і поширюється на зв'язку зуба – розвивається пародонтит.

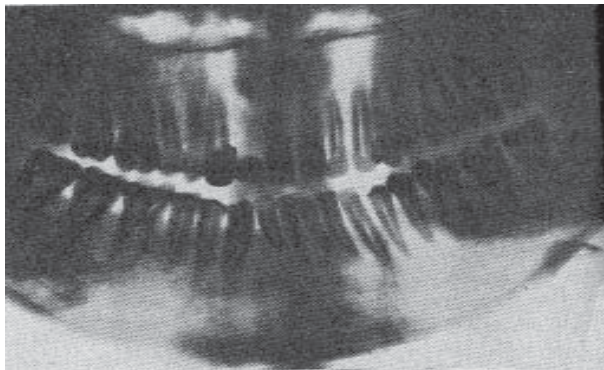
## ПАРОДОНТИТ

Пародонтит – запалення тканин пародонта, що характеризується прогресуючою деструкцією періодонтальної зв'язки і кістки.

За перебігом пародонтит буває гострим, хронічним, що загострився, і в стадії ремісії, а за поширенням – локалізованим і генералізованим.

У початкових стадіях пародонтиту хворі скаржаться на неприємний запах із рота, кровоточивість ясен, помірний біль при прийомі їжі. Надалі кровотеча ясен стає постійною, приєднується біль у відповідь на температурні і хімічні подразники, з'являється розхитаність зубів.

При огляді порожнини рота виявляють гіперемію ясенного краю, ціаноз і вибухання міжзубних сосочків. За допомогою зондування визначаються патологічні зубо-ясенні кишені, над- і під'ясенні відкладення, кровоточивість ясен. Виявляється рухливість зубів того або іншого ступеня. На рентгенограмах – деструкція кісткової тканини альвеолярних відростків (мал. 30).



**Мал. 30.** Пародонтит.

При легкому пародонтиті глибина ясенної кишені не перевищує 3,5 мм, зуби нерухомі, загальний стан не порушено. На рентгенограмах визначається початковий ступінь деструкції кісткової тканини міжзубних перегородок.

При пародонтиті середньої важкості глибина ясенної кишені досягає 5 мм, визначається рухливість зубів I-II ступенів, можливе їхнє зміщення. На рентгенограмах – резорбція кісткової тканини на 1/3-1/2 міжзубної перегородки.

Важкий ступінь пародонтиту характеризується глибиною ясенної кишені більше 5-6 мм, патологічною рухливістю зубів II-III ступенів, їхнім зміщенням. Кісткова тканина альвеолярного відростка зруйнована на 1/2 або цілком.

При середньому і важкому перебігу пародонтиту часто визначаються гноїння з кісткових пародонтальних кишень, абсцесування. Погіршується загальний стан хворих.

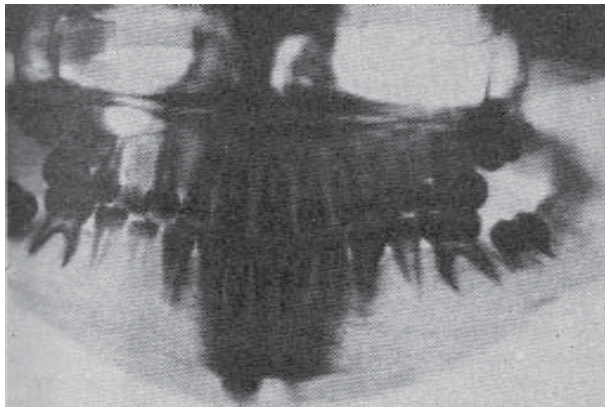
## ПАРОДОНТОЗ

Пародонтоз – дистрофічне ураження пародонта. Перебіг пародонтозу хронічний, із можливими ремісіями. Залежно від захворювання виділяють легкий, середній і важкий ступені пародонтозу. Звичайно пародонтоз перебігає на тлі захворювань різних органів і систем (гіпертонічна хвороба, атеросклероз, захворювання шлунково-кишкового тракту, нервової, ендокринної систем і ін.).

У початкових стадіях пародонтозу скарги хворих зводяться до неприємних відчуттів у яснах, болю в ділянці шийок зубів, що виникає від усіляких подразників (тепло, холод, кисле, солодке і т.п.). Пародонтоз перебігає без запальних явищ. При огляді порожнини рота відмічається оголення шийок зубів як із язикового, так і з вестибулярного боку. На відміну від пародонтиту патологічні зубоясенні кишені при пародонтозі не утворюються, ясна блідо-рожевого кольору, щільно охоплюють корені зубів. Зубні відкладення визначаються лише в

незначних кількостях, зуби нерухомі, на шийках зубів виявляються клиноподібні дефекти.

На рентгенограмах значні зміни дистрофічного порядку, у першу чергу, явища склерозу кісткової тканини альвеолярних відростків, що виявляються в зменшенні кістково-мозкових просторів, дрібнокоміркового малюнка кістки (мал. 31). Має місце також рівномірна атрофія міжзубних і міжальвеолярних перегородок із збереженням кортикальних пластинок. Вважають, що в подібних випадках виражені дистрофічні зміни можуть спостерігатися не тільки в щелепних, а й в інших кістках кистяка.



**Мал. 31.** Пародонтоз.

В основі розвитку генералізованих пародонтитів є порушення бар'єрної функції пародонта й імунологічної реактивності організму, на фоні яких розповсюджуються і заглиблюються запально-деструктивні явища. При генералізованих формах пародонт спостерігаються порушення цінності зубоясенного з'єднання, деструкція зв'язувального апарату зуба, резорбція кісткової тканини, утворення зубоясенної кишені. Важкість пародонтиту визначається трьома симптомами: глибина ясенної кишені, ступінь резорбції кістки, розташування зубів, що є осно-

вою для вибору хірургічного і ортопедичного лікування (Кюретаж, гінгівотомія, гінгівоектомія, клаптеві операції).

## **ЛІКУВАННЯ ЗАХВОРЮВАНЬ ПАРОДОНТА**

В даний час для лікування захворювань пародонта створена спеціальна пародонтологічна служба. При всіх відносно великих лікувальних стоматологічних відділеннях і поліклініках організовані так звані пародонтологічні кабінети. У штат таких кабінетів, крім лікарів-стоматологів, входять також стоматологи-ортопеди, що займаються шинуванням зубів і лікувальним протезуванням даної категорії хворих, а також стоматолог-хірург.

Важлива роль відводиться середньому медичному персоналу, що працює в пародонтологічних кабінетах. Він повинен мати спеціальну підготовку для того, щоб уміти провести діагностичні проби, обрахувати спеціальні індекси, приготувати пасти, пов'язки, розчини, необхідні для поточної роботи. Медичні сестри повинні також мати навички зняття під'ясенних зубних відкладень, проведення зрошень, накладення фіксуєчих пов'язок.

Медична сестра повинна вміти пояснити сутність гігієнічного догляду за порожниною рота, характер гігієнічних процедур, що масажують, навчити правил чищення зубів, проводити контрольні чищення зубів із наступним фарбуванням зубного нальоту.

Через різноманітність клінічних проявів різних захворювань пародонта, вираженого взаємозв'язку їх із загальним станом пацієнтів лікування починають із ретельного обстеження. Застосовують спеціальні стоматологічні методи, які використовують в діагностиці хвороб пародонта: клінічні, рентгенологічні, функціональні і лабораторні, вивчення індексів і т.д. Необхідно мати повне уявлення про загальний стан здоров'я пацієнта й, у першу чергу, про стан шлунково-кишкового тракту, судинної, ендो-



кринної систем і ін. Після аналізу отриманих даних можна поставити правильний діагноз і скласти індивідуальний план лікування конкретного хворого.

Лікування завжди має бути комплексним і складатися із загального впливу на організм і лікування тканин пародонта. Загальне лікування спрямоване на стимуляцію регенераторних властивостей і активізацію захисних сил організму, нормалізацію нервово-психічного стану. З цією метою призначають вітамінотерапію (вітаміни С, полівітаміни "Аевіт", "Ундевіт", "Декамевіт" і ін.), курси ін'єкцій алое, склоподібного тіла. Проводять десенсибілізуючу терапію антигістамінними препаратами (димедрол, супрастин, пипольфен, тавегіл). Якщо захворювання пародонта перебігають із явищами запалення, призначають антибактеріальну терапію антибіотиками широкого спектра дії (олететрин, лінкоміцин і ін.). Для нормалізації діяльності центральної нервової системи призначають психотропні і седативні препарати (тріоксазин, еленіум і ін.). В обов'язковому порядку проводять лікування основного захворювання.

Метою місцевого лікування є відновлення нормальної функції пародонта, ліквідація запальних явищ і стимуляція судин пародонта. Для цього проводять санацію порожнини рота: зняття зубного каменя, видалення рухливих зубів, заміна неякісних пломб, коронок і протезів. Щоб зняти запальні явища в пародонті, роблять кюретаж патологічних зубоясенних кишень, закладають у них лікувальні пасти з антибіотиками, ферментами, гормонами, антисептиками і стимуляторами. Хірургічними методами усувають патологічні зубоясенні кишні: висікають гіпертрофовані ясенні краї. Для стимуляції кісткотворення кишні заповнюють кістковою мукою, підсаджують алотрансплантанти.

Велике значення в лікуванні захворювань пародонта приділяється фізіотерапії. Добрі результати дають масаж ясен, грязелікування, електрофорез різних лікарських препаратів (вітамінів С, Р, В<sub>1</sub>, 10 % розчину кальцію хлориду й ін.).

Для стимуляції судин пародонта застосовують вібраційний вакуум-компресійний масаж і вакуум-терапію.

Укріплення рухливих зубів і вирівнювання функціонального навантаження всіх зубів здійснюють за допомогою ортопедичних методів лікування: іммобілізації зубів шинами, протезами, іншими ортопедичними апаратами, виключення окремих груп зубів з акту жування.

Усі перераховані методи дозволяють ефективно проводити лікування захворювань пародонта.

Останнім часом усе більше значення надається профілактиці хвороб пародонта. Вона повинна полягати в попередженні локального розвитку інфекції, забезпеченні повноцінного, раціонально збалансованого харчування, виключенні або зменшенні можливих шкідливих впливів навколишнього середовища, своєчасному усуненні патологічних станів у порожнині рота. Профілактика даної групи захворювань будується в трьох напрямках:

- 1) масові соціально-профілактичні заходи;
- 2) індивідуальна лікарсько-профілактична робота;
- 3) гігієнічний догляд за порожниною рота.

Усі хворі з пародонтитом і пародонтозом підлягають обов'язковій диспансеризації, а особи, з гінгівітом диспансеризації не підлягають і повинні одержувати необхідну стоматологічну допомогу при звертанні.

На промислових підприємствах доцільно виділити "групу ризику", у яку повинні увійти робітники промислових цехів із різними формами компенсації процесу в пародонті.

## **Розділ 7.**

### **ОПЕРАЦІЯ ВИДАЛЕННЯ ЗУБА**

Одне з головних завдань стоматології – боротьба за збереження зубів. Застосування сучасних методів лікування захворювань зубів дозволяє значно знизити показання до їхнього видалення. Незважаючи на це, видалення зубів є усе ще одним із поширених хірургічних втручань у поліклінічній стоматологічній практиці.

Після видалення зуба виникають зміни в альвеолярному відростку або альвеолярній частині. Відбувається перебудова даного зубного ряду і зубного ряду протилежної щелепи. Втрата навіть одного зуба знижує якість обробки їжі в порожнині рота, а отже, і засвоєність її організмом. Видалення передніх зубів впливає на правильність вимови і погіршує зовнішній вигляд. Тому видалення зубів треба робити лише строго за показаннями.

### **ПОКАЗАННЯ ДО ВИДАЛЕННЯ ЗУБА**

Показанням до видалення зуба є безуспішність його лікування (відноситься насамперед до багатокорневих зубів) – загибель пульпи і розвиток запального процесу в періапикальних тканинах. Слід зазначити, що чим менший термін, що пройшов від початку виникнення гострого запалення до видалення зуба, тим легше попередити можливе ускладнення, що виражається в поширенні запалення на оточуючі тканини.

Показанням до видалення є також значне руйнування зуба, що порушує його функцію і робить неможливим використання його як опори для протезування.

Якщо зуб є причиною запалення верхньощелепної пазухи, то такий зуб, навіть якщо він не зруйнований і не хворіє, також підлягає видаленню. Це відноситься до

деяких жувальних зубів верхньої щелепи, корені котрих близько прилягають до верхньощелепної пазухи.

При стадіях захворювань, що зайшли далеко (пародонтит зі значним висуванням зуба з альвеоли й одночасним оголенням його коренів, особливо якщо зуб утруднює жування, ушкоджує навколишні м'які тканини або заважає протезуванню), його варто видалити, навіть якщо він не зруйнований.

У випадку утрудненого прорізування зубів мудрості, особливо якщо для них не вистачає місця або вони розташовані поза зубною дугою і є причиною запалення навколишніх тканин, їх необхідно видалити якомога раніше.

Неправильно розташовані зуби в зубній дузі і понадкомплектні зуби, які не підлягають ортодонтичному лікуванню, потрібно видаляти, щоб попередити зміщення сусідніх зубів або усунути постійне подразнення слизової оболонки рота і язика; при цьому керуються також розумінням косметичного характеру.

При прорізуванні постійного зуба показане вчасне видалення молочного зуба, особливо в ділянці передніх нижніх зубів. Такий зуб своєю присутністю перешкоджає правильному прорізуванню постійного зуба.

Видалення молочного зуба показано і при його рухливості, обумовленій значним розсмоктуванням кореня, і у випадках оголення кореня. Добре збережені молочні зуби в дорослих, правильно розташовані в зубному ряду, не варто квапитися видаляти, якщо вони виконують свою функцію. Треба враховувати, що після їх видалення постійні зуби можуть не прорізатися. Тому перед тим, як вирішити питання про видалення або залишення такого молочного зуба, варто зробити рентгенівський знімок відповідної ділянки щелепи. Це допоможе з'ясувати наявність і стан постійного зуба, що не прорізувався.

Показано видалення молочних зубів, які є причиною повторних запальних процесів. Таким шляхом попереджують розвиток великих гнійних уражень щелеп і нав-

колощелепних тканин, а також залучення в запальний процес зачатків постійних зубів.

У питанні про показання до видалення зубів відіграють роль не тільки захворювання зуба, а й загальний стан організму. Прояви ротового хроніосепсису й інтоксикації, пов'язані зі шкідливим впливом навколозубного осередку на весь організм, розширюють показання до видалення зуба.

Залежно від індивідуальних особливостей хворого, а також при відсутності спеціалізованої (стоматологічної) допомоги в тому або іншому населеному пункті іноді доводиться розширювати показання до видалення зубів.

## **ПРОТИПОКАЗАННЯ ДО ВИДАЛЕННЯ ЗУБА**

Абсолютних протипоказань до видалення зуба немає. У кожному окремому випадку потрібно враховувати загальний стан організму, а також небезпеку тривалої кровотечі. Тому при ряді загальних захворювань, зокрема хворобах серцево-судинної системи в стадії гострої декомпенсації, деяких захворюваннях нервової системи (шизофренія, епілепсія), діабеті, а також хворобах крові (геморагічний діатез, гемофілія, тромбопенія й ін.) видалення зубів можна робити лише після обстеження і висновків терапевта, бажано в умовах стаціонару.

При епілепсії видалення зуба дозволяється. Варто лише враховувати можливість нападу як під час операції, так і безпосередньо після неї. З метою попередження нападу доцільно за 30 хв до втручання дати хворому 0,05-0,1 г фенобарбіталу.

Операція видалення зуба не впливає на вагітність, що нормально перебігає. Проте доцільне попереднє обстеження вагітної акушером-гінекологом, що уточнить перебіг вагітності.

Видалення зуба під час менструації варто робити тільки при наявності показань до термінового втручання, оскільки

згортання крові у жінок у цей період знижена і можливе посилення післяопераційної кровотечі з лунки видаленого зуба.

При гострих загальних інфекціях і місцевих проявах гострих захворювань (ангіна, стоматит) видалення зуба варто відкласти до ліквідації інфекційного захворювання, якщо немає настійних показань до цього втручання. У випадку невідкладності операції доцільно безпосередньо перед втручанням і протягом трьох днів після нього рекомендувати хворому приймати сульфаніламідні препарати. В окремих випадках призначають антибіотики.

Видалення зуба при запальних захворюваннях щелепи не тільки не протипоказане, а й необхідне, тому що швидше виводить хворого з важкого стану, скорочує термін лікування і попереджає ускладнення.

Молочні зуби доцільно зберігати до фізіологічної зміни зубів. Однак при гострому запальному процесі молочні зуби підлягають видаленню.

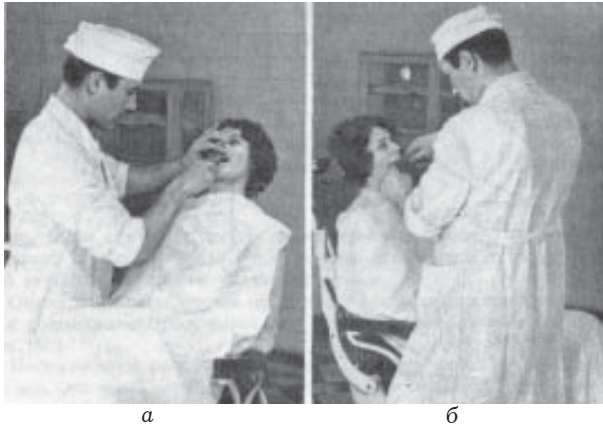
## **ПІДГОТОВКА ХВОРОГО ДО ВИДАЛЕННЯ ЗУБА**

Кожен хворий повинен бути попереджений про необхідність видалення зуба. Безпосередньо перед видаленням хворому дають прополоскати рот дезінфікуючим розчином. Іноді на зубах може бути відкладення зубного каменя. У таких випадках його необхідно попередньо зняти із зуба, що виділяють і розташованих поруч, щоб камінь не потрапив у післяопераційну рану і не інфікував її. У підготовку хворого до операції входить також проведення місцевого знеболювання.

## **МЕТОДИКА ВИДАЛЕННЯ ЗУБА ЩИПЦЯМИ**

Хворого садять у стоматологічне крісло або на стілець із підголівником у положенні, зручному для лікаря і хворого. При видаленні зуба верхньої щелепи хворий приймає

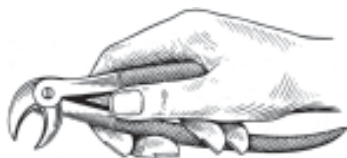напівлежаче положення, його голова трохи відкинута назад (мал. 32, а). Крісло піднімають. При видаленні зуба нижньої щелепи хворий приймає сидяче положення (мал. 32, б). У будь-якому положенні пацієнта необхідно, щоб його голова добре була фіксована на підголівнику. Залежно від розташування зуба – на верхній або нижній щелепі, на правому або лівому боці нижньої щелепи – змінюється і положення лікаря в момент проведення оперативного втручання. Так, при видаленні зуба верхньої щелепи, а також передніх і лівих нижніх зубів лікар знаходиться справа і трохи вперед від хворого, при видаленні правих зубів нижньої щелепи – справа і трохи позаду хворого.



**Мал. 32.** Положення хворого і лікаря при видаленні зубів.  
а – на верхній щелепі; б – на нижній щелепі зліва.

Щипці вибирають відповідно до анатомічної будови зуба.

Відомо декілька способів тримання щипців. Найбільш поширений із них такий. Щипці беруть у праву руку так, щоб I палець знаходився з одного боку щипців, а його м'які тканини вдавлювалися між ручками; II і III пальці розташовують з іншого боку щипців. Таким чином, цими трьома пальцями охоплюють обидві ручки; IV і V пальці поміщають між ручками (мал. 33).



**Мал. 33.** Спосіб тримання щипців.

Розгинаючи ці пальці, щипці можна розкрити. Щоб стиснути щипці, потрібно вивести пальці з проміжку між ручками й охопити їх усіма пальцями.

Процес видалення зуба умовно розділяють на п'ять етапів:

- 1) накладання щипців на зуб;
- 2) просування щипців, тобто щічок щипців, під ясна;
- 3) закріплення щипців на зубі;
- 4) розхитування зуба, вивихування (люксація, ротація);
- 5) добування або виведення зуба з лунки.

Усі п'ять етапів обов'язкові при видаленні зуба. Неправильне проведення хоча б одного з них може призвести до перелому коронки зуба в момент видалення й інших ускладнень.

Щоб уникнути травми слизової оболонки ясен навколо зуба, що видаляється, а також зв'язки зуба, попередньо роблять відділення тканин ясен від шийки зуба. Ця маніпуляція робиться, як правило, за допомогою гладилки – інструмента, що застосовується при пломбуванні зубів.

**Накладання щипців.** Узявши щипці описаним вище способом, накладають щічки на зуб так, щоб одна з них знаходилася з губного або щічного боку, а інша – із язикового або піднебінного. При цьому поздовжня вісь щічок повинна обов'язково збігатися з поздовжньою віссю зуба. Накладання щипців здійснюється під візуальним контролем.

**Просування щипців.** Щипці просувають за допомогою тиску руки на них. Щічки повинні пройти під ясна трохи нижче шийки зуба до краю зубних альвеол. Просування щічок на край зубних альвеол допускається тільки при видаленні коренів. В останньому випадку одночасно з видаленням кореня знімають і ділянку краю зубних альвеол.

**Закріплення щипців.** Правильно накладені і просунуті щипці фіксують на зубі так, щоб вони склалися як би загальне плече важеля. При цьому застосовану силу вар-



то розподіляти залежно від особливостей кожного випадку. Не можна занадто міцно стискувати щипці – коронка зуба може бути роздавленою; не можна занадто слабо їх фіксувати – щипці можуть зісковзнути із зуба при проведенні наступних етапів.

**Вивихування зуба.** Це руйнування зв'язкового апарату зуба. Залежно від анатомічних особливостей зуба (однокореневий або багатокореневий зуб, однокореневий зуб із коренем округлої або сплющеної форми) роблять розхитування його в щічний чи язиковий бік або роблять обертальні рухи. Перший рух, що розхитує, повинен бути невеликим, він проводиться у бік найменшого опору, тобто в той бік, у якому стінка лунки тонша. Поступово розмах рухів повинен наростати. При цьому порушується зв'язок зуба з альвеолою: відбувається розрив тканин періодонта, що утримують зуб, трохи розсовуються стінки альвеоли. Розхитування зуба проводять до того моменту, поки корінь зуба не втратить зв'язок з альвеолою.

**Добування зуба.** Воно полягає у виведенні зуба з лунки і, як правило, не вимагає застосування сили. Необхідно завжди пам'ятати про анатомічні особливості кожної групи зубів – це полегшує втручання і виключає можливі ускладнення.

## **МЕТОДИКА ВИДАЛЕННЯ ЗУБА ЕЛЕВАТОРОМ**

Елеватором, зазвичай, користуються для видалення коренів зубів. Значно рідше елеватори застосовують при видаленні самих зубів. Прямі елеватори застосовують для видалення коренів зубів верхньої щелепи, а також для видалення другого і третього (частіше третього) моляра нижньої щелепи. При видаленні коренів зубів нижньої щелепи використовують бічні елеватори.

Принцип роботи елеваторів один. Ними користуються як важелями першого ряду. Захоплюючи ручку елеватора

правою рукою, необхідно робочу частину впровадити тиском руки в проміжок між коренем і стінкою альвеоли так, щоб загнутий бік був звернений до кореня, а вигнутий – до альвеоли. При видаленні коренів багатокореневого зуба щічку елеватора вводять між коренями. Для полегшення впровадження елеватора роблять легкі обертальні рухи, що одночасно є рухами, які вивихують корінь. Просуваючись усередину лунки, щічки елеватора одночасно виштовхують корінь. Положення лікаря і хворого таке ж, як і при видаленні щипцями.

## **ОБРОБКА РАНИ ПІСЛЯ ВИДАЛЕННЯ ЗУБА**

Після видалення зуба необхідно зробити туалет лунки: очистити її від можливих дрібних уламків зуба і грануляцій. З цією метою рану вишкрібають гострою ложечкою. При гострих, особливо гнійних, запальних процесах потрібно утримуватися від вишкрібання, тому що воно буде сприяти поширенню інфекції.

Далі стінки альвеоли стискають марлевими тампонами для зменшення зіяння рани. Після цього на рану накладають 1-2 тампони, які хворий притискає зубами протилежної щелепи для прискорення зупинки кровотечі. Через кілька хвилин ці тампони видаляють і, переконавшись у відсутності кровотечі і наявності тромбу, хворого відпускають. Прийом їжі рекомендується не раніше ніж через 2 год, щоб не зруйнувати тромб. Полоскати порожнину рота прохолодним слабким розчином калію перманганату або розчином питтєвої соди (1/2 чайної ложки на склянку кип'яченої води) дозволяється лише у випадку, якщо операція проводилася з приводу гострого запального процесу. Це варто розглядати як захід, що сприяє видаленню харчових залишків і слизу з порожнини рота й що частково має дезодораційну (що усуває неприємний запах) дію. Зайві полоскання безпо-

середньо після видалення зуба проводити не рекомендується.

Іноді після туалету лунки виявляється, що кров не заповнює її. Така "суха" лунка може бути воротами для безперешкодного проникнення інфекції усередину щелепи.

Щоб запобігти такому ускладненню, потрібно домагатися утворення в лунці фібринового згустка. Роблять активний кюретаж лунки, травмуючи при цьому дрібні судини. Це сприяє заповненню лунки кров'ю й утворенню надалі фібринового згустка.

## УСКЛАДНЕННЯ ПРИ ВИДАЛЕННІ ЗУБА

Найчастіші ускладнення при видаленні зуба – непритомність, короткотривала втрата свідомості.

**Непритомність.** Непритомний стан виникає в зв'язку з гострою недостатністю кровопостачання мозку. Непритомності передують раптова слабкість, охолодження кінцівок, поява холодного поту, запаморочення, нудота, шум у вухах і потемніння в очах. Лікар відмічає різку блідість шкіри, що з'явилася раптово у хворого. У виникненні непритомності мають значення фізичний і психічний стан хворого, його самопочуття. У деяких людей при вигляді інструментів, крові виникає страх перед очікуваною операцією і непритомність у них може настати ще до видалення зуба або під час уколу голки, при введенні знеболювального розчину.

При явищах, що передують непритомності, варто понюхати нашатирний спирт, щоб забезпечити глибокий подих; звільнити тулуб від одягу, що стискає (розстебнути комір, послабити ремінь і т.п.). Якщо ці заходи виявилися недостатніми, необхідно відразу опустити спинку стоматологічного крісла, надати хворому таке положення, щоб голова опинилася нижче тулуба – цим досягається кращий приплив крові до головного мозку. Такими простими

заходами вдається швидко усунути явища неприємності і потім продовжити розпочату операцію.

Якщо пацієнт із серцево-судинними захворюваннями, то перед тим, як приступити до видалення зуба, у ряді випадків необхідно застосовувати відповідні засоби (камфора, валеріана й ін.), щоб уникнути можливого серцевого нападу. Попередньо варто проконсультуватися з терапевтом.

Щоб уникнути ускладнень при видаленні зуба у хворих із важкими ураженнями нервової системи, рекомендується консультація невропатолога.

**Місцеві ускладнення під час видалення зубів.** Перелом коронки або кореня, вивих або перелом сусідніх зубів, розрив слизової оболонки, проштовхування коренів у м'яку тканину тощо відносять до місцевих ускладнень при проведенні операції, і вони найбільше залежать від недотримання основних правил видалення зуба.

До ускладнень, що рідко зустрічаються, варто віднести розкриття верхньощелепної пазухи при видаленні премолярів або молярів, а також проштовхування коренів цих зубів у верхньощелепну пазуху при грубому видаленні їх за допомогою елеваторів. Розкриття пазухи діагностують на підставі проходження повітря через лунку і кровотечі з відповідного носового ходу. У тих випадках, коли немає виділення гною, необхідно відразу прикрити сполучення смужкою йодоформної марлі, щоб під нею у рані утворився тромб, або зашити операційну рану наглухо. При неможливості провести ці маніпуляції, а також у випадку влучення кореня у верхньощелепну пазуху, хворий підлягає госпіталізації. До нечастих ускладнень відносяться перелом тіла нижньої щелепи, вивих її, а також аспірація осколків зуба.

## УСКЛАДНЕННЯ ПІСЛЯ ВИДАЛЕННЯ ЗУБА

Після видалення зуба найчастіше спостерігаються кровотечі. Значно рідше спостерігається альвеоліт.

**Кровотеча з лунки видаленого зуба.** Кровотеча може виникнути відразу після видалення зуба або через якийсь час після операції в результаті розриву кровоносних судин. У нормальних умовах кровотеча буває короткочасною. Завдяки згортанню крові після видалення зуба лунка заповнюється кров'яним згустком і кровотеча припиняється. Як правило, кровотеча зупиняється через 5-10 хв, рідко продовжується трохи довше. Така кровотеча є природною і не розглядається як ускладнення. В окремих випадках повторна короткотривала кровотеча з рани виникає через короткий термін після видалення зуба. Вона спостерігається, коли при знеболюванні разом із новокаїном вводили відносно велику кількість адреналіну. Під впливом адреналіну кровоносні судини звужуються. Коли припиняється дія адреналіну, відбувається короткочасне розширення судин. У результаті може повторитися кровотеча. Іноді пізня кровотеча є результатом порушення режиму хворим (полоскання порожнини рота, прийом гарячої їжі) і розпаду тромбу. Рідше спостерігається сильна і тривала кровотеча з рани, іноді вона може стати загрозливою.

Найчастіше причиною кровотечі є травматичне видалення зуба. Рідше ці кровотечі залежать від загальних захворювань.

Підвищену кровоточивість можуть викликати такі загальні захворювання: гемофілія, тромбопенія (хвороба Верльгофа), білокрів'я, агранулоцитоз, скорбут, деякі хвороби печінки, що супроводжуються жовтяницею, сепсис, отруєння бензолем, фосфором і хлороформом.

**Гемофілія** – вроджена форма кровоточивості, уражає тільки чоловіків; жінки на гемофілію не хворіють.

**Тромбопенія** значно частіше зустрічається в жінок, ніж у чоловіків. При тромбопенії звичайно спостерігається кровотеча з носа.

**Скорбут** (С-авітаміноз, цинга) у вираженій стадії супроводжується появою дрібних крововиливів на шкірі нижніх кінцівок, крововиливом у м'язи суглоба і характерним запаленням ясен.

**Хворобикровіі** кровотворних органів можна виявити шляхом дослідження крові. При деяких захворюваннях, що супроводжуються підвищеною кровоточивістю, спостерігається погане згортання крові; іноді кровоточивість може залежати від ламкості стінок кровоносних судин.

Тому важливо з'ясувати наявність в анамнезі підвищеної кровотечі. Якщо спостерігалися часті носові кровотечі, тривалі кровотечі навіть після незначних уколів голкою, порізів, подряпин, тривалі і рясні менструації в жінок, якщо є синці на шкірі, то варто звернути на це пильну увагу. Тоді можна буде завчасно вжити відповідних заходів для попередження значної втрати крові під час і після видалення зуба. Видалення зуба в таких хворих доцільніше проводити в умовах стаціонару. Залежно від результатів дослідження до операції може бути показана попередня підготовка, призначення вітаміну К (вікасол), кальцію хлориду, якщо необхідно – переливання крові.

Таким хворим не варто видаляти одночасно декілька зубів. Лунку видаленого зуба необхідно ретельно затампонувати на 4-5 днів. Цими заходами можна уникнути тривалої кровотечі.

При кровотечах після видалення зуба як долікарську допомогу можна накласти на рану стерильний марлевий тампон і рекомендувати хворому утримувати його, сильно стискаючи зуби. Корисно рекомендувати міхур із льодом на м'які тканини хворого, що прилягають до ділянки рани, яка кровоточить. Якщо кровотеча продовжується, проводять тампонаду лунки марлею, тампонаду лунки гемостатичною губкою, накладання швів на слизову оболонку, закриття лунки слизової оболонки, стискання щипцями.

**Альвеоліт.** Це ускладнення обумовлене інфікуванням післяопераційної рани в момент видалення зуба або після

операції. У таких випадках з'являється біль у ділянці видаленого зуба. Біль іноді віддає у вухо, скроню, око, підщелепну і підборідну ділянки. Біль не припиняється ні вдень, ні вночі, заважає спати і працювати. Іноді підвищується температура тіла до 37,3-37,8 °С, стають болючими збільшені прилеглі підщелепні лімфатичні вузли.

При огляді рани відмічають почервоніння і деяку набряклість оточуючих ясен. Кров'яний згусток звичайно відсутній або знаходиться в стані розпаду. При лікуванні цього ускладнення необхідно цілком видалити з рани тромб, що розпадається, за допомогою гострої ложечки. Потім лунку промивають із шприца антисептичним розчином (3 % розчин перекису водню, розчин риванолу 1:1000, фурациліну 1:5000 або слабкий розчин калію перманганату). Після видалення тромбу, що розпадається, і усунення неприємного запаху в лунку вводять спиртовий тампон з анестетиком або заповнюють її смужкою йодоформної марлі, під яким надалі відбувається загоєння рани. Можна призначити 2-3 сеанси УВЧ. Рекомендуються теплі полоскання порожнини рота відваром рум'янку або шавлії не рідше 5-6 разів у день. Призначають анальгін з амідопірином, 10 % розчин кальцію хлориду по 1 столовій ложці 3 рази в день, сульфаніламід по 1 г 4 рази в день.

Як правило, не пізніше ніж на 5-6 день від початку лікування, рана заповнюється грануляціями і біль зникає.

## **ЗАГОЄННЯ РАНИ ПІСЛЯ ВИДАЛЕННЯ ЗУБА**

Після видалення зуба ясенні краї швидко зближуються під впливом кругової зв'язки, що скорочується. З боку як м'яких тканин, так і стінок альвеоли розвивається грануляційна тканина, що вростає в кров'яний згусток. Уже через 2 тижні лунка покривається епітелієм. Одночасно в глибині лунки йде утворення кісткової тканини: кров'яний згусток починає перетворюватися в кістку. При-

близно на 12-14 тиждень кісткова тканина заповнює всю лунку. Ще через 2-3 міс. кісткова тканина, що заповнила лунку, нічим не відрізняється від оточуючої кісткової тканини. Чим більше травматично зроблене видалення зуба, тим довший термін загоєння.

До ускладнень при загоєнні рани варто віднести біль при наявності так званих гострих країв лунки. В окремих випадках після видалення зуба залишаються гострі краї альвеоли. При загоєнні рани м'які тканини ясен у ділянці лунки натягуються гострі краї, що виступають, при цьому стискаються нервові закінчення м'яких тканин і виникає біль. Зазвичай, поступово гострі краї лунки розсмоктуються і болочі відчуття припиняються. У деяких випадках доводиться оперативним шляхом видаляти гострі кісткові виступи. Для цього оголюють кістковий край альвеоли, скусують кістковими кусачками або збивають долотом краї, що виступають, згладжують гострою ложечкою і накладають шви.

## **Розділ 8**

### **ЗВ'ЯЗОК ХВОРОБ ПОРОЖНИНИ РОТА З ЗАГАЛЬНИМ СТАНОМ ОРГАНІЗМУ (ХРОНІОСЕПСІС)**

Учення про хронічну стоматогенну вогнищеву інфекцію в розвитку стоматології мало велике і важливе значення, тому що внесло визначний внесок в історію розвитку сучасної клінічної медицини.

Перші здогади про можливий зв'язок хвороби зубів із захворюваннями інших органів лікарі висловили ще в VIII ст. до н.е. У єгипетських клинописах того часу зафіксовано, як після тривалого безрезультативного лікування "лікар запропонував царю дати собі вирвати зуби і коли це було зроблено, у царя припинився біль в голові, у боках і ногах".



Надалі неодноразово багато авторів вказувало на вплив вогнищ хронічної інфекції в порожнині рота на загальний стан організму. Але лише в першій чверті нашого століття роботами Біллінгса і Розенау було покладено початок сучасному навчанню про ротовий сепсис або хронічну стоматологенну інфекцію та інтоксикацію. Приблизно в цей же час значення одонтогенних вогнищ у клініці було уперше відзначено в роботах Я.С.Пеккера і С.С.Стеріопуло.

Вплив захворювань зубощелепної системи на організм здійснюється трьома шляхами. Перший шлях – це коли хворі зуби порушують основну функцію жувального апарату, унаслідок чого виникають хвороби шлунка, кишечника, печінки. Другий шлях – вплив одонтогенних вогнищ як інфекційних, який призводить до виникнення інфекційних уражень внутрішніх органів. І третій шлях – вплив захворювань зубів на функції внутрішніх органів і систем організму в результаті постійної сенсibiliзації останнього. Виходячи з цього, можна спрощено уявити, що, коли починають руйнуватися зуби (карієс і його ускладнення), то створюється визначена негативна ситуація, а в ряді випадків виникають і морфологічні зміни. Надалі біль і інші негативні чинники, пов'язані із захворюванням зубів, викликають спазматичні явища в шлунку і кишечнику. Порушується нормальна функція травлення, при цьому патологічний процес поступово захоплює і відділи кишечника, що лежать нижче, печінку й інші органи.

Добре відомо, що будь-які вогнища запалення, а при хворобах зубів ними можуть бути біляверхівковий періодонт, патологічні зубоясенні кишени й ін., як і сама каріозна порожнина, є місцями скупчення різноманітних мікроорганізмів. У свою чергу, інфекція, що локалізується в цих вогнищах, може стати причиною алергічних процесів в організмі. Необхідно підкреслити, що подібні "місцеві" вогнища інфекції можуть бути причиною нервово-моторних впливів на ті або інші органи і системи організму.

Це чітко підтверджено при проведенні експериментальних досліджень на тваринах. Так, П.Н.Карташов показав шкідливість впливу на периферичні гілки трійчастого нерва хімічних агентів і культури стафілокока.

Е.А.Магид із співавтором також продемонстрували, що при експериментальному хронічному періодонтиті постійно діюче у періапикальних тканинах патологічне інфекційне вогнище викликає інтоксикацію, алергізацію організму, дратує нервові центри трійчастого і блукаючих нервів, що в кінцевому результаті при несприятливих умовах (переохолодження, перевтома, інфекційні захворювання й ін.) сприяє розвитку інфекційно-алергічних захворювань типу ревматизму, ревматоїдного артрити, поліартрити, ендоміокардиту і т.д.

При механічних впливах на зуби тварин отримані виражені трофічні порушення у вигляді гінгівітів, виразок слизової оболонки, кератитів. Крім того, відзначені порушення функцій слинних залоз.

Як показує клінічний досвід, перебіги хронічної стоматологічної інфекції або інтоксикації настільки ж різноманітні, як і її прояви.

Від того, як інтенсивно розмножуються бактерії і надходять їхні токсини з осередку інфекції, інтоксикація може перебігати у вигляді періодичних, довгострокових або млявих спалахів. Залежно від імунобіологічного стану організму, його реактивності, характеру інфекції і ступеня інтоксикації може бути яскраво виражена клінічна картина захворювання того або іншого органа або усього організму, можливий, однак, і незрозумілий симптомокомплекс. Нарешті, протягом тривалого часу цей стан може залишатися безсимптомним.

Нерідко суб'єктивні скарги дуже невизначені. Хворі скаржаться на швидку стомлюваність, відсутність апетиту, поганий сон, біль в ділянці серця, головний біль і т.п. Часто відчуття слабкості і млявості виявляється після пробудження вранці, незважаючи на нормальну трива-

лість сну. Поступово це відчуття до середини дня зменшується або зникає. Такі відчуття можуть виникати не щодня і виявлятися по-різному. У деяких випадках переважають скарги на підвищену дратівливість, занепокоєння. До відчуттів загального характеру можуть приєднуватися головний біль, дзенькіт або шум у вухах. Вони можуть бути найрізноманітнішого характеру і локалізації, часто виникають зранку або людина прокидається вже з головним болем. Деякі хворі відмічають запаморочення.

Нерідко надалі приєднується біль в ділянці серця, у м'язовій системі й ін. Іноді виникає почуття оніміння або стягування на визначених ділянках шкіри, особливо обличчя. Періодично можуть відмічатися відчуття оніміння кінчиків пальців рук або ніг. Можливі дистрофічні процеси різної інтенсивності і поширення у вигляді кропивниці, набряків, екзем, ділянок крововиливів, втрата або притуплення смакових відчуттів. Можуть мати місце і деякі інші прояви.

Необхідно відзначити, що причину виникнення не всіх захворювань треба шукати в порожнині рота. Вогнища хронічної інфекції й інтоксикації можуть локалізуватися й в інших органах і тканинах організму: червоподібному відростку, верхньощелепній пазусі, ниркових цеберах і т.п. Варто пам'ятати, що наявність первинних вогнищ у порожнині рота може стати причиною як виникнення тих або інших захворювань із незрозумілою етіологією, так і відсутності ефекту повного лікування, незважаючи на уже вжиті заходи. Відповісти на запитання, чи є в даному конкретному випадку зв'язок між вогнищами в порожнині рота і загальним станом організму, вкрай складно. Якщо оздоровлення порожнини рота призвело до лікувального ефекту, виходить, такий зв'язок існував. У протилежному випадку відповідь буде негативною, тому що виявлення осередку в порожнині рота не є ще проявом хронічної стоматологічної інфекції. Про це повинен пам'ятати кожен медичний працівник.

У всіх випадках головне завдання – попередження розвитку патологічних вогнищ у порожнині рота – можливих причин загальних захворювань. Тому основою профілактики осередкової інфекції порожнини рота є, у першу чергу, заходи, що попереджують виникнення карієсу й особливо розвиток його ускладнень, а також хвороб пародонта і слизової оболонки рота.

## **Розділ 9**

### **ЗАПАЛЬНІ ПРОЦЕСИ ЩЕЛЕПНО-ЛИЦЕВОЇ ДІЛЯНКИ**

**Альвеоліт** – запалення лунки зуба, яке виникає внаслідок інфікування при його видаленні, що інколи пов'язане з травматичним проведенням операції.

*Клініка.* Сильний біль у лунці, підвищення температури тіла до 37-38 °С, регіонарний лімфоденіт. Звичайно кров'яний згусток у лунці зазнає розпаду, при цьому з'являється неприємний запах з рота. Краї слизової оболонки набряклі, гіперемовані.

*Лікування* полягає у звільненні лунки від некротичних мас, промиванні її антисептичними розчинами (фурацилін 1:5000, перекис водню). З метою зменшення болю у лунці в неї рихло вводять турунду з анестезином та протизапальними засобами. Для промивання лунки можна використовувати протеолітичні ферменти (трипсин, хімопсин). Біль, який упродовж декількох днів не вщухає, може свідчити про розвиток обмеженого остеомієліту.

*Профілактика.* Дотримання правил антисептики та запобігання травматичним маніпуляціям при видаленні зуба.

**Карбункул обличчя** – гостре розлите гнійно-некротичне запалення декількох розташованих поряд волосяних мішечків, сальних залоз шкіри і підшкірної клітковини.

*Клініка.* Сильний біль, температура тіла досягає 40 °С. При дослідженні крові виявляють лейкоцитоз, збільшення ШОЕ. Вогнище запалення підвищується у вигляді конуса. Шкіра над ним забарвлена у синьо-багряний колір з яскраво-червоним обідком навколо; у ній є кілька отворів, через які виділяються гній і некротична тканина (стрижні, корінь). У міру розплавлення тканин кількість гною збільшується.

*Діагностика* нескладна. Карбункул диференціюють від сибірки, для чого необхідно провести бактеріологічне дослідження. Виключають цукровий діабет.

*Лікування.* Проводять місцеве і загальне лікування антибіотиками та сульфаніламідними засобами. Призначають УВЧ-терапію, електрофорез розчинів антибіотиків, накладають на ділянку ураження пов'язку з маззю Вишневського, стрептоцидовою або фурациліновою маззю. Найбільші карбункули закривають наліпками з 1-2 г порошку саліцилової кислоти. Розтин карбункула, розташованого на обличчі, як правило, протипоказаний. Розрізи роблять лише у разі поширення інфільтрату, появи тромбозу судин навколо ураженої ділянки (навіть у тому випадку, коли гнояк випорожнюється), проводять їх під місцевим знеболюванням. Гнояк не можна видавлювати або насильно видаляти некротичні пробки (стрижні). Безумовно, протипоказаними є зігріваючі компреси, оскільки вони сприяють мацерації шкіри і поширенню запальних вогнищ. Використовування антибіотиків часто дає змогу відмовитися від розтину. Призначають ліжковий режим, загальнозміцнювальне лікування, харчування високої енергетичної цінності, часте пиття.

**Паротит (неепідемічний)** – запалення привушної залози, яке розвивається на тлі порушення слиновиділення нервогенного характеру. Трапляється при інфекційних захворюваннях, при зневодненні організму після тяжких операцій. Може розвиватися у хворих на стоматит внаслідок проникнення інфекції в слинну залозу. Не

виключена можливість інфікування слинної залози при запальних процесах у прилеглих тканинах, а також гематогенним і лімфогенним шляхом.

*Клініка.* Припухлість привушної залози з одного боку, яка швидко наростає, стріляючий біль, сухість у роті. Шкіра над залозою натягнута, мочка вуха припіднята. Можливе зниження слуху. Температура тіла досягає 38-39 °С. При масажі залози із її протоки виділяється мутна густа слина або гній. Інколи відбувається прорив гною у зовнішній слуховий прохід, поширення запального процесу в навколоторловий простір, на шию. Перебіг паротиту може набути хронічного характеру з періодичними загостреннями. Залоза стає щільною, бугристою, її функції поступово втрачаються.

*Лікування.* Сухе тепло, УВЧ, компреси; дієта, яка стимулює слиновиділення, ретельний туалет ротової порожнини, антибіотикотерапія. Доцільне використання новокаїнових блокад привушно-жувальної ділянки, промивання протоки залози розчинами антисептичних засобів, ферментних препаратів. При нагноєнні слинної залози показаний розріз під кутом нижньої щелепи і розтин капсули залози.

**Перикороніт(утрудненепрорізуваннязубівмудрості)** розвивається як наслідок інфікування ясенної кишені, що нависає над коронкою неповністю прорізаного зуба, інколи неправильно розташованого.

*Клініка.* Біль у щелепах, болючість під час ковтання. Слизова оболонка набрякла, інфікована, зазвичай покриває частину горбків зуба у вигляді капюшона. Спостерігається підщелепний лімфоденіт. Можливі ускладнення у вигляді абсцесу або флегмони навколо глоткового простору, підщелепної ділянки, остеомієліту.

*Лікування* спрямовують на усунення запальних явищ (антибіотики, фізіотерапія, промивання ясенної кишені, відтиснення надміру слизової оболонки (тампони із йодоформної марлі)). Після стихання запалення "капюшон"

слизової оболонки висікають з метою звільнення горбків зуба і ліквідації травмованої при жуванні ділянки. Виникнення повторних запалень може бути показанням до видалення зуба.

**Флегмона підщелепної ділянки** найчастіше виникає внаслідок утрудненого прорізування нижнього зуба мудрості, а також як ускладнення періоститу, остеомиєліту, лімфаденіту.

*Клініка.* Інфільтрат у підщелепній ділянці, набряк, утруднене, обмежене відкривання рота. Шкіра у ділянці інфільтрату гіперемована, лискуча, не збирається у складку. Інфільтрат може поширюватися на шию і підборідну ділянку. Явища запалення бурхливо наростають, температура тіла досягає 38-39 °С.

*Лікування* хірургічне: розкриття флегмони розрізом завдовжки 5-6 см, що починається відступом на 1,5-2 см униз від кута нижньої щелепи паралельно до її нижнього краю. Гнійну порожнину дренують гумовою трубкою. Операцію проводять в умовах стаціонару. Флегмона щелепно-лицевої ділянки становить собою серйозну небезпеку внаслідок тенденції до поширення по міжклітинних просторах і венах обличчя. При цьому можливий розвиток дуже небезпечного ускладнення – тромбофлебіту вен обличчя, а відтак поширення процесу в порожнину черепа і по фасціальних просторах шиї в середостіння з розвитком відповідно менінгіту та медіастиніту. Хворі з таким ускладненням нерідко вмирають, тому дуже важливе своєчасне активне лікування при обмежених процесах.

**Абсцес (флегмона) дна ротової порожнини.** Виникає внаслідок поширення інфекції від зубів нижньої щелепи при періодонтиті, пародонтозі, остеомиєліті.

*Клініка.* Інфільтрат у підборідній ділянці. Мова утруднена, ковтання різко болоче, язик набряклий, з нальотом. Слизова оболонка дна ротової порожнини набрякла. При двобічному поширенні інфільтрат розлитий і може охоплю-

вати защелепну та прищелепну ділянки, шию. Стан хворого тяжкий. Температура тіла підвищується до 39-40 °С.

*Лікування.* Хворого терміново направляють у стаціонар для розкриття гнояка зовнішнім розтином.

*Профілактика.* Санація порожнини рота.

**Абсцес крилощелепного простору** – болочий інфільтрат під кутом нижньої щелепи.

*Клініка.* Утруднене, болоче ковтання; різке обмеження відкривання рота.

*Лікування.* Роблять розріз слизової оболонки вздовж крилощелепної складки, потім тупо розшаровують тканини у напрямку гілки нижньої щелепи, через неефективність внутрішньоротового розтину виконують черезшкірний розріз у ділянці кута нижньої щелепи, з якого тупим шляхом проникають у крилощелепний простір до гнояка.

**АБСЦЕС ПІДОКІСНИЙ (ГНІЙНИЙ ПЕРІОСТИТ)** розвивається внаслідок поширення інфекції від верхівки коренів зубів при періодонтиті крізь товщу кістки. Гній скупчується під окістям біля основи альвеолярного відростка.

*Клініка.* На боці ушкодження, переважно у ділянці перехідної складки, слизова оболонка гіперемована, набрякла, болюча. Температура тіла субфебрильна.

*Лікування.* Розріз гнояка з розсіченням окістя до кістки і дронування рани гумовою смужкою. Полоскання теплим розчином калію перманганату, гарячі ванночки з розчину натрію гідрокарбонату (питної соди), щадна дієта. Зуб, що спричинив появу абсцесу, так званий причинний, після усунення гострих запальних явищ лікують. Якщо він не підлягає лікуванню, то його слід відразу видалити.

*Профілактика.* Лікування навколоверхівкової вогнищевої інфекції.

**Абсцес(флегмона)привушножувальноїділянки** може виникнути внаслідок поширення інфекції від нижніх зубів мудрості або щічної ділянки і привушної слинної залози.



*Клініка.* набряк привушножувальної ділянки, біль під час пальпації, обмежене відкривання рота, гіперемія шкіри. Процес має тенденцію до поширення у скроневу і підскроневу ділянки.

При глибокій флегмоні привушножувальної ділянки гіперемії шкіри може не бути, але різке обмеження відкривання рота є характерною ознакою. Розкривають флегмону розрізом, який виконують паралельно до краю нижньої щелепи.

**Абсцествердогопіднебіння** спричинюється поширенням інфекції від верхніх бокових різців і перших верхніх малих кутніх зубів (премолярів), інколи від верхівок піднебінних коренів малих кутніх зубів.

*Клініка.* Обмежений набряк, гіперемія слизової оболонки твердого піднебіння. Температура тіла підвищується до 38 °С. Спостерігається біль, який різко посилюється під час пальпації.

*Лікування.* Розкриття абсцесу розрізом до кістки, дренажування рани. У подальшому – видалення або лікування причинного зуба.

*Профілактика.* Санація порожнини рота.

**Абсцес щелепно-язикового жолобка** виникає при поширенні інфекції від нижніх великих кутніх зубів (молярів).

*Клініка.* Утруднене відкривання рота, сильний біль під час ковтання, який спричинюється стисканням язикового нерва. При огляді виявляють інфільтрат уздовж жолобка.

*Лікування.* Розкриття абсцесу "розпорювальним" розрізом слизової оболонки і проникнення у напрямку щелепи тупим інструментом.

*Профілактика.* Санація порожнини рота.

**Абсцесщоки** – поширення гнійного процесу при періоститі верхніх або нижніх великих і малих кутніх зубів у клітковину щічної ділянки.

*Клініка.* Асиметрія обличчя за рахунок інфільтрату щоки, набряк нижньої повіки. Очна щілина звужена або

закрита, носо-губна складка згладжена. Спостерігаються біль, підщелепний лімфаденіт. Слизова оболонка щоки набрякла, на ній видно відбитки зубів. За 3-5 днів настає розм'якшення інфільтрату. Гнійний процес може перейти на жирову грудку щоки. При цьому температура тіла підвищується до 38-40 °С. Згодом процес може охопити підскроневу ділянку.

*Лікування.* У початкових стадіях консервативне (полоскання, антибіотики, фізіотерапевтичні процедури), при поширенні гнійного процесу – оперативне.

**Абсцес(флегмона)язика** розвивається внаслідок його травми гострими краями зубів, неякісними протезами, їжею; може спостерігатися при виразковому стоматиті. Процес буває поверхневий і глибокий.

*Клініка.* Утруднена мова та ковтання, в'язка слина; язик набряклий, з нальотом. При пальпації виявляють щільний, болучий інфільтрат. Спостерігається підщелепний лімфаденіт. При глибокому розташуванні гнояка рухомість язика різко обмежена, він зміщений до піднебіння, рот напіввідкритий. Температура тіла досягає 40 °С.

*Лікування* оперативне. В тяжких випадках (асфіксія) показана трахеостомія. Хворого слід госпіталізувати.

*Профілактика.* Своєчасне лікування уражених карієсом зубів.

**АнгінаЛюдвіга** – гангренозна гнильно-некротична флегмона підщелепної або під'язикової ділянки, яка поширюється по дну ротової порожнини.

*Клініка.* Картина загальної тяжкої інтоксикації: блідість шкіри, підвищення температури тіла до 38-40 °С, тахікардія, олігурія. Набряк у ділянці дна ротової порожнини двобічний, переходить у під'язикову ділянку, опускається в підборідну, утворюючи наче друге підборіддя. У процес залучаються тканини обох підщелепних трикутників на шиї. Припухлість тверда без флюктуації, порівняно малоболуча. Рот відкритий, язик трохи піднятий і нерухомий, шия витягнута вперед, дихання і ковтання

затруднені. Розвивається ціаноз. Хворий не спить, збуджений, інколи вимушено набуває положення сидячи. Обличчя його бліде і виражає страх внаслідок утрудненого дихання. Деякі хворі стають апатичними. З'являється хриплість голосу, інколи він зникає.

*Діагностика* звичайно нескладна. Необхідно диференціювати ангіну Людвіга від простої флегмони дна ротової порожнини.

*Лікування* проводять в умовах стаціонару. Флегмону в стадії дерев'янистого інфільтрату, не чекаючи флюктуації, негайно широко розкривають. Операцію виконують тільки під місцевим знеболюванням (наркоз небезпечний). Роблять один або й кілька широких і глибоких розрізів. Треба широко розтягти підщелепний і підборідний простори, а також під'язикову кістку на всьому протязі, де прикріплюються м'язи, для чого доцільно використати комірцевий розтин. Рани на всю глибину промивають 3 % розчином перекису водню. Накладають пов'язки з антисептичними засобами і проводять інтенсивне лікування антибіотиками, протигангренозною сироваткою. Крім того, призначають гіпербаричну оксигенацію, серцеві засоби; вливання у вену 5-40 % розчину глюкози, 10 % розчину кальцію хлориду, 40 % розчину гексаметилентетраміну (уротропіну). Дієта, ретельний гігієнічний догляд за ротовою порожниною.

*Профілактика.* Лікування хронічної вогнищевої інфекції.

**Артрит скронево-нижньощелепного з'єднання** – запалення суглоба із залученням у процес кістки, хряща, меніска.

*Клініка.* Почервоніння, набряк м'яких тканин у ділянці суглоба, утруднене відкривання рота, яке супроводжується зміщенням щелепи у бік ураження.

Хронічний артрит характеризується незначним зменшенням рухомості суглоба (особливо вранці), відчуттям незручності у ньому.

Згодом з'являється невеликий біль, клацання суглоба при рухах нижньою щелепою. Часом біль загострюється, може відбутися характерне зміщення щелепи з розвитком вивиху. На рентгенограмі відзначають зміну товщини компактної пластинки суглобової западини та ширини щілини. Хворого іноді турбує біль за ходом гілок трійчастого нерва.

*Діагностика.* Гострий артрит проявляється болем при натисканні в ділянці суглобової голівки і зміщенням щелепи у бік ураження при відкриванні рота. Хронічний деформуючий артрит розпізнають за допомогою рентгенографічного дослідження.

*Лікування.* Рекомендують тепло, саліцилати, інтра- й періартикулярне введення антибіотиків, гідрокортизон. Показана мобілізація суглоба (на боці ураження між зубами закладають шматок гуми або еластичної пластмаси, а потім підборіддя підтягують вгору за допомогою головної еластичної пов'язки). Лише після зникнення гострих проявів хвороби можна дозволити рухи в суглобах.

**Гайморитодонтогенний** – гостре запалення верхньощелепної пазухи, яке виникає як ускладнення при захворюваннях зубів верхньої щелепи. Розвиток гаймориту може бути пов'язаний з певним анатомічним співвідношенням зубів верхньої щелепи і верхньощелепної пазухи, нижня стінка якої обернена до альвеолярного відростка і відділена од верхівок коренів зубів тонкою кістковою пластинкою з невеликим шаром губчастої тканини. Залежно від типу верхньощелепної пазухи верхівки одного або декількох зубів можуть розташовуватися близько до її дна. Таким чином, окістя кореня стикається із слизовою оболонкою пазухи, а відтак створюються умови для поширення на ній інфекції при періодонтиті, після видалення зуба з гангренозною пульпою, а також при нагноєнні кореневої кістки верхньої щелепи, остеомієліті альвеолярного відростка. Іноді одонтогенний гайморит буває наслідком потрапляння інфікова-

ного вмісту корневих каналів у пазуху під час лікування верхніх кутніх зубів.

*Клініка.* Гострий одонтогенний гайморит характеризується болем у ділянці щоки, під оком і корневих зубів при надкушуванні твердої їжі. Температура тіла може підвищуватися до 38-40 °С, погіршується носове дихання, понижується нюх, виникає однобічна нежить із слизовістими виділеннями. Діагностичною ознакою гострого гаймориту є також збільшення виділень із носа при нахилі голови у протилежний щодо вогнища запалення бік. При пальпації ділянки верхньощелепної пазухи і перкусії відповідних зубів верхньої щелепи виявляють болючість. На рентгенограмі окреслюється затемнення верхньощелепної пазухи. У тих випадках, коли після видалення зуба виникає нориця – сполучення верхньощелепної пазухи з ротовою порожниною, гайморит нерідко набуває хронічного перебігу.

*Лікування.* Гострі прояви гаймориту можна усунути видаленням причинного зуба, внаслідок чого створюються умови для відтікання гною через лунку. Лікування проводять у стоматологічному стаціонарі. Закриття нориці верхньощелепної пазухи можливе лише хірургічним методом.

*Профілактика.* Своєчасна санація ротової порожнини.

**Остеомієліт щелепи одонтогенний** – запалення кісткового мозку, яке супроводжується залученням у процес усіх структурних частин кістки і м'яких тканин.

*Клініка.* Хвороба починається гостро з сильним болем у щелепі, загальною слабкістю, ознобом, підвищенням температури тіла до 39-41 °С. Потім приєднуються набряк обличчя, інфільтрат підщелепної ділянки і зубний біль, регіонарний лімфаденіт. Крім того, відмічається важкий загальний стан, втрата свідомості, запах з рота, тризм, колатеральний набряк щоки, зуби рухомі, в крові лейкоцитоз, лімфоцитоз, нейтрофілія. Відкривання рота обмежене (тризм), перехідна складка набрякла, гіперемо-

вана. В разі поширення процесу розвивається оніміння половини нижньої губи, підборіддя (симптом Венсана). Хронічна стадія остеомієліту характеризується тривалим перебігом, а також появою гнійних норниць, які періодично відкриваються на шкірі або слизовій оболонці ротової порожнини. Крізь ці отвори можуть відходити кісткові секвестри.

*Лікування.* Хворого на гострий остеомієліт терміново направляють у стаціонар. При хронічній стадії пацієнт має перебувати під наглядом лікаря-стоматолога.

*Профілактика.* Своєчасне лікування карієсу і його ускладнень.

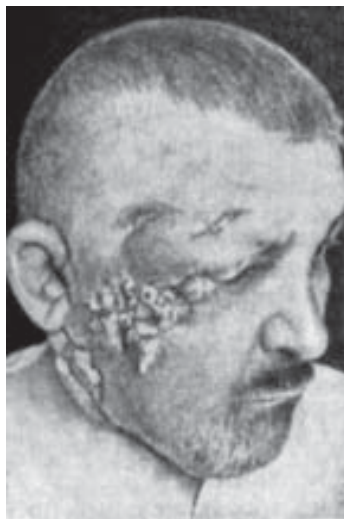## **СПЕЦИФІЧНІ ЗАПАЛЬНІ ЗАХВОРЮВАННЯ ЩЕЛЕПНО-ЛИЦЕВОЇ ДІЛЯНКИ**

**Актиномікоз** уражує щелепно-лицеву ділянку порівняно частіше, ніж інші ділянки людського організму.

Збудником актиномікозу є актиноміцет, який як сапрофіт зазвичай перебуває в порожнині рота. Проникаючи в тканини, актиноміцети викликають специфічний запальний процес. Шляхи проникнення в тканини різні: через каріозну порожнину, ясенні кишчені при пародонтиті, при утрудненому прорізуванні зуба і, нарешті, пошкоджену слизову оболонку після видалення зуба, при переломі щелепи.

Мікроорганізми викликають запальний процес, який в'яло перебігає, в результаті чого утворюється грануляційна тканина. М'які тканини, які обмежують фокус запального процесу, інфільтруються і ущільнюються. Шкіра над інфільтратом стонщується, набуває синюшного забарвлення. При прориві шкіри виділяється декілька краплин рідкого гною, в якому часто містяться жовтого кольору крупинки. В таких крупинках під мікроскопом часто виявляють друзи актиноміцетів. Норичевий

хід може самостійно рубцюватися, але через деякий час відкритися в іншому місці ураженої ділянки без попереднього загострення процесу (мал. 34).



**Мал.34.**Актиномікоз обличчя.

При розповсюдженні запального інфільтрату на жувальні м'язи виникає зведення щелеп.

Інтраоральна форма актиномікозу на рентгенограмі може нагадувати прояви остеомієліту, остеобластокластоми.

При відсутності своєчасного лікування може виникнути генералізація процесу, розповсюдження його до основи черепа і оболонок мозку, що призводить до тяжких наслідків захворювання.

Встановленню діагнозу поруч з клінічними проявами захворювання (твердий, малоболучий інфільтрат, ціаноз шкіри, норицеві ходи та ін.) сприяють серологічна

реакція зв'язування комплекменту крові, шкірна проба з актинолізатом, а також виявлення друзів грибка в гною.

Але в деяких випадках, навіть при наявності актиномікозу, специфічні прояви можуть не підтвердити захворювання. Тому при достатньо чіткій клінічній картині актиномікозу проводиться специфічне лікування, незважаючи на негативний результат лабораторних даних і шкірної проби.

Лікування актиномікозу на теперішній час проводиться актинолізатом, який призначається у вигляді ін'єкцій. Як правило, проводиться декілька курсів лікування актинолізатом.

При приєднанні до специфічного процесу супутньої інфекції запальний процес може набувати рис, характерних для одонтогенної флегмони.

Для пригнічення інфекційного процесу одночасно з лікуванням актинолізатом застосовуються антибіотики (пеніцилін, левоміцетин та ін.).

При абсцесуванні інфільтрату проводиться хірургічний розтин гнійника з наступним його дрениванням.

Комбіноване лікування значно підвищує ефективність актинолізатотерапії. Однак зустрічаються випадки, які важко піддаються навіть своєчасному лікуванню і характеризуються виникненням рецидивів захворювання. В окремих випадках призначають препарати йоду, рентгенотерапію.

Хворі з актиномікозом щелепно-лищевої ділянки, підлягають систематичному загальному обстеженню для виявлення можливого метастазування процесу в інші органи.

**Туберкульоз і сифіліс** уражують органи і тканини щелепно-лищевої ділянки порівняно рідко. Місцем прояву туберкульозу і сифілісу звичайно є слизова губ, язика, щік, м'якого і твердого піднебіння. Ураження кісток лицевого скелета зустрічається порівняно рідко.

Туберкульозне ураження щелепно-лищевої ділянки є вторинним, зумовленим поширенням мікробактерій із основного вогнища, переважно легень, при відкритій формі туберкульозу.

Розвитку туберкульозу сприяє також наявність подряпин або тріщин на слизовій порожнині рота.

Ураження слизової оболонки порожнини рота при туберкульозі досить специфічні. При туберкульозі на слизовій оболонці виникають туберкули, нагадуючи манну крупу, які швидко зливаються і утворюють характерну різко болючу виразку. У цій стадії туберкульозного ураження виявляються болючі регіональні лімфатичні вузли. Перебіг процесу хронічний. Для розпізнавання туберкульозного процесу застосовують мікробіологічне і цитологічне дослідження.

Місцеве лікування полягає в старанній санації порожнини рота і гігієнічних заходах, які проводяться на тлі



загального лікування. Лікування сприяє прискоренню процесу рубцювання. При туберкульозному остеомієліті щелеп проводять специфічну терапію, ультрафіолетове опромінення.

До хірургічних втручань вдаються тільки при виникненні міхура і утворенні великого секвестра.

**Сифіліс** порожнини рота розвивається в результаті попадання на пошкоджену слизову блідої спірохети через предмет, яким користувався хворий: склянку, ложку, цигарку, мундштук, зубну щітку та ін.

В розвитку сифілісу слизової оболонки порожнини рота розрізняють три стадії захворювання.

Первинний сифіліс – твердий шанкр з наступним утворенням виразки.

На відміну від туберкульозної виразки поряд з характерним виглядом (валикоподібний, щільний край, сальне дно) виразка сифілітичної природи не викликає больових відчуттів. Збільшені і щільні лімфатичні регіонарні вузли не болючі.

Вторинний сифіліс характеризується появою на слизовій оболонці порожнини рота плямистих чи папульозних сифілідів. В міру розвитку на місці папул утворюються ерозії, які досить швидко епітелізуються при відсутності подразнюючих факторів. В іншому випадку виникає виразка.

Правильній діагностиці допомагають наявність уражень шкірного покриву, характерних для вторинного сифілісу.

Третинний, або гумозний сифіліс, характеризується утворенням гум (частіше твердого піднебіння, губи, язика, ясен), на місцях яких, при відсутності лікування, виникає значний дефект.

Лікування сифілісу слизової порожнини рота, як і іншої локалізації, зводиться до використання засобів специфічної терапії.

Місцево проводяться санація порожнини рота та гігієнічні заходи.

## Розділ 10

# ЗАХВОРЮВАННЯ СЛИЗОВОЇ ОБОЛОНКИ РОТА

Слизова оболонка рота піддається постійному впливу внутрішніх і зовнішніх подразників. На ній, як у дзеркалі, відбивається багато патологічних процесів, що відбуваються в організмі, тому її захворювання вкрай численні. У той же час клінічні прояви різних хвороб часто схожі, у зв'язку з чим їхня систематизація дуже складна. Дотепер немає єдиної загальноприйнятої класифікації захворювань слизової оболонки рота.

У 1981 р. була запропонована класифікація Е.В.Боровського і співавт., відповідно до якої захворювання слизової оболонки рота групуються в такий спосіб:

- I. Травматичні ураження (механічні, хімічні, фізичні).
- II. Інфекційні захворювання:
  - а) вірусні (герпетичний стоматит, грип, кір і ін.);
  - б) виразково-некротичний стоматит Венсана;
  - в) бактеріальні інфекції (стрептококовий стоматит, піогенна гранульома, туберкульоз і ін.);
  - г) венеричні захворювання (сифіліс, гонорейний стоматит);
  - д) мікози (кандидоз, актиномікоз і ін.).
- III. Алергічні стани (набряк Квінке, алергічний стоматит, багатоформна ексудативна еритема, хронічний афтозний стоматит, що рецидивує, і ін.).
- IV. Медикаментозні ураження й інтоксикації.
- V. Зміни слизової оболонки рота при деяких системних захворюваннях (гіпо- і авітамінози, ендокринні захворювання, захворювання шлунково-кишкового тракту, серцево-судинної системи, системи крові і т.д.).
- VI. Зміни слизової оболонки рота при дерматозах (пухирчатка, червоний плоский лишай і ін.).
- VII. Аномалії і захворювання язика. Самостійні хейліти (ексфолюативний, гландулярний і ін., хронічні тріщини губ).

IX. Передракові захворювання.

X. Пухлини слизової оболонки рота (доброякісні і злоякісні).

Ми зупинимося на деяких захворюваннях слизової оболонки, що часто зустрічаються, знання яких необхідне середньому медичному працівнику.

## **ТРАВМАТИЧНІ УРАЖЕННЯ**

Травматичні ураження слизової оболонки рота виникають в результаті безпосереднього впливу на неї механічних, хімічних або фізичних подразників. Найчастіше слизова оболонка піддається гострій і хронічній механічній травмі.

Гостра механічна травма розвивається в результаті прикущування або поранення слизової оболонки гострими предметами (кістка, вилка, зубочистка, бор і т.п.). При цьому виникає гематома або рана слизової оболонки; навколо останньої розвивається обмежений запальний процес.

Набагато частіше зустрічається хронічна механічна травма. Вона виникає в результаті несильного тривалого подразнення слизової оболонки рота гострими краями зубів, протезами, погано підігнаними коронками і т.п. Найчастіше при хронічній травмі розвивається катаральне запалення (катаральний стоматит). Захворювання виявляється у вигляді більш-менш різкої гіперемії і набрякlosti різних ділянок слизової оболонки рота. Причиною катарального стоматиту може також послужити подразнення оболонки рота гарячою або дуже холодною водою, їжею, зловживання солоною, кислою їжею, алкоголем, тютюном і т.д. При тривалій інтенсивній травмі утворюються болочі ерозії і виразки слизової оболонки, м'які тканини навколо них запалюються, відмічається реакція з боку регіонарних лімфатичних вузлів.

*Лікування.* Метод лікування залежить від ступеня ураження. При гематомах і невеликих саднах обмежуються

призначенням частих (кожні 2 год) полоскань рота розчинами антисептиків (калію перманганату, фурациліну, хлоргексидину і ін.). Якщо рани глибокі, проводять їхню первинну хірургічну обробку і накладають шви. При хронічній травмі в першу чергу необхідно ліквідувати подразник. Призначають часті полоскання рота розчинами антисептиків, аплікації кератопластинних препаратів (вітамін А, обліпихове масло, каратолін і ін.).

*Профілактика* травм слизової оболонки рота полягає у своєчасній санації порожнини рота, усуненні дратівних чинників, проведенні ортопедичного лікування.

## **ГОСТРИЙ ГЕРПЕТИЧНИЙ СТОМАТИТ**

Гострий герпетичний стоматит – інфекційне захворювання, частіше зустрічається у дітей молодшого віку, хоч в деяких випадках уражає і дорослих. Найбільш схильні до цього захворювання діти з діатезом. Однією з можливих причин його виникнення вважають ураження товстого кишечника. Повного розуміння в етіології гострого герпетичного стоматиту немає. Зустрічається як у дітей, так і дорослих при вірусному грипі. Захворювання контагіозне, може передаватися від однієї дитини іншій. При недотриманні елементарних санітарно-гігієнічних правил можуть уражатися цілі колективи дітей у дитячих дошкільних закладах.

Захворювання перебігає гостро, із високою температурою і поганим загальним самопочуттям. Прийом їжі різко вагається внаслідок ураження слизової оболонки рота. Відмічаються рясне слиновиділення, неприємний запах з рота. Регіонарні лімфатичні вузли збільшені, пальпація їх болюча.

На слизовій оболонці рота виникають численні пухирці, що швидко утворюють ерозію, навіть виразку. Вони локалізуються на слизовій оболонці губ, щік, піднебіння.

Захворювання продовжується, як правило, 2 тижні і закінчується видужанням.

*Лікування.* Призначають противірусну терапію. Слизову оболонку обробляють противірусними мазями (оксолинова, теброфенова й ін.), застосовують аплікації лейкоцитарного інтерферону. З метою знеболювання виразки обробляють 5 % розчином анестезину на маслі. Для регенерації слизової оболонки призначають аплікації масляного розчину вітаміну А, масло шипшини, обліпихи, солкосерил, призначають фізіотерапію, лазеротерапію, напіврідку дієту.

*Профілактика.* Хворих на гострий герпетичний стоматит ізолюють від колективу. Дітям із профілактичною метою вводять гамма-глобулін.

## **СТОМАТИТИ ПРИ ІНФЕКЦІЙНИХ ЗАХВОРЮВАННЯХ**

При багатьох інфекційних захворюваннях виникає катаральне запалення слизової оболонки рота (катаральний стоматит). У кожному випадку прояви його різні. При кору ще до появи характерної висипки на шкірі і запалення слизових оболонок носоглотки й очей, на слизовій оболонці щік, поблизу кутів рота, утворюються білі крапки, які незначно піднімаються над рівнем слизової оболонки. Навколо них утворюються яскраво-червоні блискучі плями неправильної форми. Це так звані плями Філатова-Коплика (симптом Філатова-Коплика), що характерні тільки для кору. Розпізнання цих плям дозволяє провести ранню діагностику кору і вчасно ізолювати хвору дитину.

При скарлатині також до появи шкірної висипки на слизовій оболонці язика й у зіві спостерігаються характерні ранні ознаки. Мигдалини, піднебінні дужки і язичок стають яскраво-червоними, набухають – це так звана скарлатинозна ангіна. Язик обкладений сіруватим нальотом. Вже

в цей період дитина стає небезпечною для оточуючих. На 3-4 день від початку захворювання язик починає звільнятися від нальоту, а ще через 1-2 дні стає інтенсивно червоного кольору. На ньому різко виступають почервонілі сосочки, що додають його поверхні схожості з малиною. Тому язик в осіб, хворих на скарлатину, одержав назву малинового. До 10 дня від початку хвороби язик стає гладким, як би лакованим, а до 12-15 дня набуває звичайного вигляду.

При окремих формах грипу, особливо вірусного, також може виникнути катаральний стоматит у сполученні з ділянками геморагії. Поява ділянок геморагії пов'язана з різкою гіперемією судин і ділянками крапкових крововиливів. Звичайно ці прояви зникають до кінця 2 тижня захворювання. Серозний стоматит відмічають також у хворих на дифтерію, пневмонію, тиф, дизентерію й ін.

*Лікування.* Проводять лікування основного інфекційного захворювання. Рекомендують ретельний догляд за порожниною рота, проведення регулярних іригацій слабкими розчинами антисептиків, лізоцимові примочки.

*Профілактика* полягає у своєчасній ізоляції хворих дітей від колективу.

## **КАНДИДОЗ**

Найчастішим грибковим захворюванням слизової оболонки рота є кандидоз, або молочниця. Кандидоз визивається грибками роду *Candida*. Хворіють звичайно діти перших днів життя і літні ослаблені люди. Він також розвивається в результаті дисбактеріозу в порожнині рота при прийомі антибіотиків, зустрічається при цукровому діабеті, гіповітамінозах і деяких інших захворюваннях.

Клінічна картина кандидозу характеризується появою на різко гіперемійованій слизовій оболонці крапкових висипань. Зливаючись, висипання утворюють сирнистого

вигляду плівки, що легко знімаються, під якими виявляється гладка гіперемійована слизова оболонка. При довгостроково поточному процесі плівки щільно спаюються з підлягаючими тканинами, знімаються із зусиллям.

*Лікування.* Необхідно проводити лікування супутніх захворювань. Якщо хворий приймає антибіотики, то їх варто відмінити. Призначають протигрибкові антибіотики – ністатин або леворин (усередину по 500000 6-8 разів у добу протягом 10-15 днів). Слизову оболонку рота обробляють 20 % розчином бури в гліцерині, розчинами метиленового синього, діамантового зеленого або рідини Кастеллани. Рекомендують ссання карамелі декаміну (6-8 карамелей у день), полівітаміни (В<sub>1</sub>, РР, С), у дієті обмежують легкозасвоювані вуглеводи.

*Профілактика.* Роблять санацію порожнини рота, особливо у вагітних. Варто обмежувати використання антибіотиків, а при тривалому їхньому застосуванні з профілактичною метою призначати ністатин або леворин.

## **БАГАТОФОРМНА ЕКСУДАТИВНА ЕРИТЕМА**

Багатоформна ексудативна еритема – захворювання, що характеризується поліморфними висипаннями на шкірі і слизових оболонках. Етіологія захворювання незрозуміла, є вказівки на його інфекційно-алергічну природу.

Багатоформна ексудативна еритема частіше зустрічається у молодих, починається гостро, із підвищення температури тіла до 38-39 °С, слабкості, нездужання. На шкірі, особливо часто на тильній поверхні кисті і ступні, з'являються характерні плями діаметром від 1 до 5 см у вигляді "кокард" – синюшно-коричневі в центрі, із червоним обідком по периферії. У порожнині рота в перші 2 доби на гіперемійованій, набряклій слизовій оболонці виникають міхури різних розмірів, що розкриваються, оголюють різко хворобливу ерозовану поверхню, потім осередки еро-

зій зливаються між собою. Унаслідок сильного болю хворі не можуть розмовляти, пити, їсти, що ще більше утруднює їх стан. Ерозії в роті покриті товстим нальотом, на губах – коричневою кров'янистою кіркою. З'являється неприємний запах з рота. Відмічається реакція регіонарних лімфатичних вузлів, погіршується загальний стан організму. Захворювання продовжується 2-3 тижні, після чого симптоми стихають, температура тіла нормалізується. Ерозії гояться без утворення рубців. Для багатоформної ексудативної еритеми характерний рецидивний перебіг із загостреннями у весняно-осінній період.

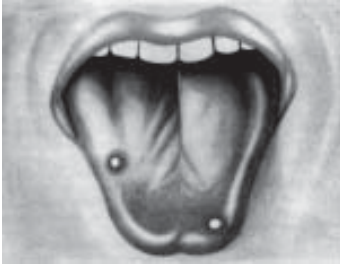*Лікування.* Проводять санацію інфекційних вогнищ в організмі. Призначають антибіотики широкого спектра дії, антигістамінні препарати, вітаміни В<sub>1</sub>, РР, С. У важких випадках показана терапія стероїдними гормонами (преднізолон, дексаметазон по 20-30 мг у день), специфічна десенсибілізація стафілококовим анатоксином. З метою знеболювання рекомендуються внутрішньоротові ванночки з 0,5 % розчину новокаїну. Проводять ретельний туалет порожнини рота розчинами антисептиків.

## **ХРОНІЧНИЙ РЕЦИДИВНИЙ АФТОЗНИЙ СТОМАТИТ**

Хронічний афтозний стоматит, що рецидивує, частіше зустрічається в дорослих. Причини його дотепер не виявлені, багато авторів відмічають сезонність ураження афтозним стоматитом. Хронічний рецидивний афтозний стоматит найчастіше зустрічається у весняно-осінній період.

Клінічні прояви захворювання характерні. Звичайно на слизовій оболонці губ, щік, піднебіння або язика з'являється декілька невеликих, дуже болючих афт округлої або овальної форми з невеликим яскраво-червоним обідком (мал. 35). Цикл розвитку кожної афти звичайно становить 8-





**Мал.35.** Рецидивний афтозний стоматит.

12 днів, причому одні афти гояться, а інші виникають. Поява афт супроводжується болочістю, особливо при локалізації їх на язичці. Після повного загоєння висипання можуть виникнути знову. Захворювання триває роками.

*Лікування.* Проводять санацію вогнищ хронічної інфекції в організмі. Призначають десенсибілізуючу терапію, ацетилсаліцилову кислоту, антигістамінні препарати. В останні роки в ряді клінік при хронічному афтозному стоматиті, що рецидивує, призначають гамма-глобулін і стереоїдні гормони. Місцеве лікування зводиться до туалету порожнини рота розчинами антисептиків, обробки афт лізоцимом, знеболювальними мазями, керапластичними препаратами.

## МЕДИКАМЕНТОЗНІ УРАЖЕННЯ

Медикаментозні ураження слизової оболонки рота виникають при використанні тих або інших лікарських препаратів.

Деякі лікарські препарати погано переносяться окремими хворими і надають побічні дії. Одним із виражених симптомів нестерпності медикаментів є запалення слизової оболонки рота. Іноді воно супроводжується висипаннями на шкірі тулуба і кінцівок. Найчастіше подібні прояви зустрічаються у хворих, що протягом тривалого періоду одержували антибіотики, у першу чергу пеніцилін, стрептоміцин, біоміцин або левоміцетин, іноді сульфаніламідні препарати. Деякі ліки відіграють у таких випадках роль алергенів, причому реакція може настати лише через 3-7 днів після прийому препарату.

Одні препарати викликають лише сухість у роті, інші – явища на слизовій оболонці рота, що нагадують серозний стоматит. Часто такі зміни слизової оболонки виникають при прийомі антибіотиків через рот або полосканні рота розчинами антибіотиків.

Стоматити можуть розвинути і при використанні сульфаніламідних препаратів. У цих випадках вони часто носять характер міхурових висипань, що поширюються не тільки на слизову оболонку, а й на шкірні покриви. Температура тіла може підвищуватися до 38 °С. Відмічаються головний біль, загальна слабкість. На слизовій оболонці рота розвиваються катаральний або навіть виразковий стоматит, довгострокові ерозії, що не гояться. Висипання на шкірі при цьому звичайно мають поліморфний характер.

Медикаментозні стоматити при індивідуальній нестерпності можуть також виникнути при лікуванні препаратами йоду, брому, миш'яку, групи антипірину, барбітуратів і ін.

Подібні зміни можна спостерігати на слизовій оболонці рота і в осіб, що користуються зубними протезами, у випадках нестерпності до пластмас, особливо якщо неякісно зроблена полімеризація (варіння) протеза.

*Лікування.* Якщо стоматити викликані дією різних медикаментів, необхідно, в першу чергу, припинити прийом цих ліків. Призначають димедрол по 0,05 г по 1 таблетці 3 рази в день або супрастин по 0,025 г по 1 таблетці 2-3 рази в день, змазування уражених ділянок слизової оболонки ніастатиновою маззю. Рекомендують багато пити, вітаміни В<sub>1</sub>, С, РР.

*Профілактика* повторного виникнення медикаментозних стоматитів полягає в попередженні хворого про небезпеку або неможливість прийому лікарських препаратів, що викликають у нього цей стан. Відповідний запис в обов'язковому порядку роблять на першому листку історії хвороби.

## ПРОФЕСІЙНІ УРАЖЕННЯ

Проведені дослідження показали, що у працівників деяких виробництв можуть виникати специфічні зміни слизової оболонки рота, пов'язані з хронічною інтоксикацією з'єднаннями ртуті, свинцю й ін.

**Ртутний стоматит.** Професійне захворювання зустрічається у робітників деяких виробництв (дзеркальні фабрики, заводи, де виготовляють термометри, деякі хутрянні підприємства і т.п.), а також при лікуванні ртутними препаратами. Інтоксикація може швидко викликати явища стоматиту.

Хворі скаржаться на присмак металу в роті. Потім приєднуються явища подразнення і запалення ясен у ділянці молярів і нижніх різців, а згодом і інших груп зубів. Ясна набувають синюшного кольору, розпушені, легко кровоточать, утворюються ерозії, виразки.

У важких випадках ураження поширюється на слизову оболонку губ, піднебіння, мигдалин. При вираженому некротичному процесі можливе руйнування кісткової тканини і випадання зубів. Прийом їжі утруднюється. Індивідуальна сприйнятливість до ртуті має велике значення в розвитку цього захворювання.

Профілактичні заходи на виробництві полягають у суворій ізоляції робітників від парів ртуті, що утворюються, використанні потужної припливно-витяжної вентиляції, дотриманні санітарно-гігієнічних умов роботи. Не рідше 2 разів на рік робітники повинні проходити профілактичний огляд у лікаря-стоматолога. Осіб із хронічними запальними процесами слизової оболонки рота не допускають на подібні виробництва.

**Свинцевий стоматит.** Професійне захворювання зустрічається серед робітників друкарень (складачі, друкарі), свинцевих рудників, малярів, що мають справу зі свинцевими фарбами. Свинцеве отруєння найчастіше носить хронічний характер. На вільному краї ясен з'являється застійна

гіперемія і розпушеність з утворенням облямівки темного кольору. Темна облямівка – результат відкладення на слизовій оболонці сірчастого свинцю. Надалі подібні відкладення можуть утворитися на слизовій оболонці щік, губ і язика. Необхідно підкреслити, що наявність такої облямівки не обов'язково вказує на свинцеве отруєння; вона лише показує, що на слизовій оболонці відкладається свинець. При отруєнні свинцем з'являється рясне слиновиділення, металевий смак у роті, слабкість, головний біль, уповільнений пульс, так звані свинцеві коліки й інші характерні симптоми.

*Профілактичні заходи* такі ж, що і при ртутному отруєнні. Аналогічні порушення можуть виникати при впливі вісмуту і деяких інших металів.

**Професійна лейкоплакія.** У працівників деяких виробництв (пов'язаних із з'єднаннями бензолів, сухою перегонкою кам'яновугільної смоли, виробництвом анілінових фарб і ін.) спостерігаються ділянки стовщення й ороговіння слизової оболонки рота. Це захворювання називається лейкоплакією.

Звичайно хворі скарж не пред'являють і зміни слизової оболонки уперше виявляють під час профілактичних оглядів, проведених лікарем-стоматологом. Ороговіння слизової оболонки починається в ділянці кута рота, надалі локалізується на щоках по лінії змикання зубів. Ці зміни розташовуються симетрично на слизовій оболонці правої і лівої щік. Лише в окремих випадках ураження переходять на губу (у ділянці кута рота) або захоплюють окремі ділянки слизової оболонки альвеолярного відростка.

Такі зміни є наслідком трофічних порушень, що виникають у тканинах порожнини рота при хронічному впливі деяких хімічних речовин, хронічних травм.

Крім звичайних профілактичних заходів, що рекомендуються, необхідно, щоб робітники таких цехів обов'язково знаходилися на диспансерному обліку в цехового лікаря-стоматолога, тому що будь-які кератоподібні зміни варто вважати передраковим станом.

## ЗМІНИ СЛИЗОВОЇ ОБОЛОНКИ РОТА ПРИ СИСТЕМНИХ ЗАХВОРЮВАННЯХ

При деяких системних захворюваннях організму (хвороби серцево-судинної системи, шлунково-кишкового тракту, системи крові) також відмічаються зміни слизової оболонки рота. Звичайно вони виявляються у вигляді виразкового стоматиту. Основною причиною його виникнення вважають зниження опірності усього організму. Захворювання починається з прояву незначних ознак запалення: почервоніння, легка набряклість і кровоточивість слизової оболонки, почуття печії. При локалізації на яснах виразкове ураження особливо помітне в ділянці міжзубних сосочків, що начебто зрізані ножем. У початковій стадії процесу слизова оболонка усіяна невеликими гнійними пухирцями. Ці пухирці лопаються й утворюються виразки з загостреними нерівними краями. Поверхня виразки, звичайно, покрита жовтуватою плівкою.

Язик і губи рідко уражаються виразковим процесом. Тут можуть бути відзначені лише ознаки серозного запалення. Надалі процес поширюється на слизову оболонку мигдалин. Хворі скаржаться на біль, особливо при їді, а також на кровоточивість ясен і неприємний запах з рота. Внаслідок утрудненого прийому їжі хворі слабшають. Часто болить голова і порушений сон. На запальний процес реагують підщелепні лімфатичні вузли: вони збільшені і хворобливі. Температура тіла може підвищуватися до 38 °С. Слина стає грузлою. У крові – лейкоцитоз, збільшена ШОЕ.

*Лікування.* Насамперед виявляють і ліквідовують основне захворювання. Місцеве лікування полягає в постійному ретельному туалеті порожнини рота, призначенні знеболювальних препаратів і засобів, що стимулюють епітелізацію виразок. Призначають щадну дієту, вітамінотерапію.

## ЧЕРВОНИЙ ПЛОСКИЙ ЛИШАЙ

Червоний плоский лишай – захворювання слизової оболонки рота незрозумілої етіології. Нерідко відмічають наявність вогнищ на шкірі зап'ястя, згинальному боці передпліч, а також на шкірі статевих органів. У порожнині рота вогнища червоного плоского лишая звичайно локалізуються на щоках по лінії змикання зубів і на бічних поверхнях язика. На незмінній слизовій оболонці визначаються дрібні, до 2-3 мм у діаметрі, білуваті вузлики, що зливаються, створюючи характерні малюнки, що нагадують мережива, листя папороті, сніжинки і т.п. Захворювання звичайно перебігає безсимптомно, не турбує хворого. При тривалому перебігу захворювання серед висипань червоного плоского лишая виникають ерозії і виразки, слизова оболонка запалюється. У подібних випадках хворі пред'являють скарги на біль при прийомі кислоти і солоної їжі.

*Лікування.* У першу чергу проводять ретельну санацію порожнини рота, замінюють металеві пломби на пластмасові, призначають щадну дієту. Медикаментозна терапія включає призначення вітамінів А, К<sub>2</sub>, К, Е, десенсибілізуючі, седативні препарати. Під елементи ураження вводять стероїдні гормони (преднізолон, гідрокортизон) і антималярійні препарати, делагил (по 1 мл під вогнище кожні 3 дні, усього 10-12 ін'єкцій). Ці ж препарати можна замість ін'єкцій призначати перорально. Проводять туалет порожнини рота антисептичними розчинами, аплікації кератопластичних препаратів, гормональних мазей. В окремих випадках показане хірургічне висічення вогнищ ураження.

## ХЕЙЛИТИ

*Хейліти* – запалення губ, виникають під дією травм, метеорологічних чинників, інфікування і т.п.

Розрізняють катаральні, ексфоліативні і гландулярні хейліти, а також хронічні тріщини губ.

**Катаральний хейліт** виявляється гіперемією слизової оболонки: незначним її набряком.

При **ексфоліативному хейліті** на сухій червоній облямівці губи з'являються щільні сіруваті лусочки, після зняття яких оголюється червона облямівка яскраво-червоного кольору; ерозій на місці лусочок немає. Хворих турбують печія в ділянці губ, сухість. Після відторгнення лусочок на одному місці губи вони виникають на іншому. Захворювання може тривати роками.

**Гландулярний хейліт** характеризується запаленням слизових губних залоз, розташованих у ділянці червоної облямівки. Клінічні прояви гландулярного хейліту характерні. У місці переходу слизової оболонки в червону облямівку (зона Клейна), а іноді і на самій червоній облямівці збільшені у вигляді червоних крапок, розширені вивідні протоки малих слинних залоз, із яких виділяється по крапельці прозора слина, що покриває губу у вигляді роси. При інфікуванні залоз слина виділяється з домішкою гною.

**Хронічні тріщини губ** виникають у результаті хронічної травми, при впливі метеорологічних чинників, гіповітамінозах А і В. Тріщина звичайно одинока, розташовується поперек губи, хвороблива. По краях покрита коричнюватою скоринкою. Іноді тріщина незначно кровоточить. При відсутності лікування може існувати роками, в окремих випадках переходить у злоякісну.

**Лікування.** Хейліти важко піддаються лікуванню, особливо ексфоліативний і гландулярний. Змазують губи гормональними мазями (лоринден С, синолар, фторокорт і ін.), безпосередньо впливають на губу прикордонними променями (випромінювання Букки), проводять блокади 0,5 % розчином новокаїну, вводять у перехідну складку губ екстракт алое. При гландулярному хейліті, якщо неефективна протизапальна терапія, застосовують електрокоагуляцію залоз або їх висічення.

При хронічних тріщинах губ призначають антибактеріальні і гормональні мазі, кератопластичні препарати (масляний розчин вітаміну А, масло обліпихи, шипшини й ін.). У випадку відсутності ефекту тріщину висікають у межах здорових тканин.

*Профілактика* хейлітів полягає у виключенні хронічних чинників, що травмують (паління, прикушування губи, надмірна інсоляція і т.п.).

## **Розділ 11**

### **ПУХЛИНИЩЕЛЕПІПУХЛИНОПОДІБНІ УТВОРЕННЯ**

Усі пухлини можна поділити на доброякісні і злоякісні. Для лікування хворих із новоутворами щелепно-лицевої ділянки в даний час по всій країні при онкологічних диспансерах створені спеціальні відділення пухлин голови і шиї. Лише в окремих випадках таких хворих госпіталізують у хірургічні стоматологічні відділення.

#### **ДОБРОЯКІСНІПУХЛИНИОДОНТОГЕННОГО ПОХОДЖЕННЯ**

*Амелобластома.* Це одонтогенна епітеліальна пухлина, зустрічається однаково часто як у чоловіків, так і жінок у віці 20-40 років. Локалізується, звичайно, в ділянці великих корінних зубів, кута і гілки нижньої щелепи.

Розрізняють кістозну і солідну форми адамантиноми. При локалізації пухлини на нижній щелепі в ділянці її гілки або тіла з'являється потовщення, що поступово збільшується в розмірах і викликає деформацію кістки. Щелепа веретеноподібно надута, відмічається зглаженість перехідної складки. Зуби в ділянці ураження



часто зміщені, рухливі. Пухлина зростає переважно назовні. При значному збільшенні розмірів адамантиноми порушується конфігурація обличчя, зменшується об'єм руху у скронево-нижньощелепному суглобі. Шкірні покриви над пухлиною не змінюються. Надалі в результаті витончення кістки з'являються ознаки кістозного утворення: "пергаментний хрускіт" і флуктуація при пальпації новоутвору.

При нагноєнні адамантиноми з'являються ознаки запального процесу: набряк та інфільтрація м'яких тканин, можливі нориці з гнійними виділеннями.

Характерна для адамантиноми ознака – часті рецидиви після проведеного раніше лікування. У деяких випадках відзначені варіанти злоякісного переродження адамантиноми.

У діагностиці пухлини велике значення надають рентгенологічному дослідженню щелепної кістки. На рентгенограмах виявляється одна або декілька різних за розміром округлих порожнин, відділених кістковими перегородками. На межі зі здоровою кістковою тканиною відмічається вузька зона склерозу (мал. 36). Для підтвердження діагнозу проводять цитологічне дослідження пунктатів із пухлини або біопсію з наступним гістологічним вивченням препаратів.

*Лікування* тільки хірургічне. Найчастіше роблять екстирпацію пухлини або піднадкісткову резекцію ураженого відділу щелепи з наступною пластикою гомокістки.

**Одонтома.** Пухлина являє собою конгломерат різних тканин зуба і пародонта. У перекладі з грецької одонтома означає "пухлина, що складається з зубів".

З'являється одонтома переважно в період формування постійних корінних зубів. Улюблене місце її ло-



**Мал.36** Амелобластома нижньої щелепи.

калізації – кут нижньої щелепи з прилеглими ділянками тіла і гілки, іноді одонтома зустрічається на верхній щелепі в ділянці верхньощелепної пазухи.

Для одонтоми характерний тривалий доброякісний перебіг. Клінічні симптоми пов'язані, зазвичай, з "прорізуванням" пухлини. Збільшуючись протягом тривалого часу, одонтома може стоншити щелепну кістку, слизову оболонку і нарешті "прорізатися" у порожнину рота. У результаті утворюється виразка, дно якої нагадує кісткоподібне утворення. По краях виразки виникають підслизові патологічні кишень, у яких затримуються залишки їжі, слина. Внаслідок цього розвивається вторинний запальний процес оточуючих одонтому м'яких тканин і кістки, з'являються норичі з гнійними виділеннями. Як правило, у ділянці розташування одонтоми відсутні один або два зуби.

Діагноз одонтоми ставлять при виявленні її на рентгенограмах у вигляді зубоподібного утворення з видозміненою коронкою або коренем, не зв'язаного з поруч розташованими зубами. Складна одонтома на рентгенограмі визначається як неправильної форми інтенсивна тінь часточкової структури із шипоподібними виступами, що нагадує тутову ягоду. Характерна наявність смуги прояснення, що відповідає капсулі між пухлиною і розташованою поряд кістковою тканиною.

*Лікування* хірургічне – видалення пухлини з ретельним вискоблюванням капсули.

**Епуліс.** Це доброякісне новоутворення, назване також надясенником, локалізується на яснах. Епуліс виходить із тканин пародонта і буває трьох видів: фіброматозний, ангіоматозний і гігантоклітинний. Фіброматозний епуліс – це реактивне розростання грануляційної тканини, ангіоматозний – розростання грануляційної і судинної тканини. Гігантоклітинний епуліс є правдивою пухлиною.

Основним моментом у виникненні епулісів вважається хронічна травма зруйнованими зубами, штучними корон-

ками і погано підігнаними протезами. Епуліси зустрічаються переважно у жінок.

Локалізуються епуліси звичайно в ділянці передніх зубів і премолярів на гребені альвеолярної частини або відростка, частіше з вестибулярного боку. Клінічно фіброматозний й ангіоматозний епуліси – це грибоподібне утворення на більш-менш вираженій ніжці, що іде в періодонт зуба. Звичайно епуліс щільноеластичної консистенції, покритий слизовою оболонкою червоного або бурого кольору. Ангіоматозний епуліс кровоточить, навіть якщо легко доторкнутися до нього. Ріст епулісів повільний, значно прискорюється в період вагітності. При великих розмірах епулісу може відзначитися рухливість розташованих поруч зубів.

Рентгенологічно зміни, як правило, не виявляються.

*Лікування* хірургічне – висічення пухлини з руйнуванням точки росту. Іноді доводиться видаляти зуби, розташовані в зоні росту епулісу (при значній деструкції кісткової тканини альвеоли зуба або при рецидивах після перенесених нерадикальних операцій).

**Цементома.** Це рідка одонтогенна пухлина, яка розвивається з грубоволокнистої тканини, подібної цементові зуба. Деякі автори відносять цементому до простих неповних одонтом. Зустрічається цементома переважно в жінок і локалізується на нижній щелепі, в ділянці тіла і кута.

Клінічний перебіг не має особливих симптомів. При огляді визначається потовщення щелепної кістки, пальпація якої болюча. В окремих випадках може приєднуватися запальний процес.

Рентгенологічно визначається округла гомогенна тінь в ділянці зуба.

*Лікування* хірургічне. Необхідно ретельно видалити пухлину. Зуб, пов'язаний із цементомою, також підлягає видаленню.

## ЗЛОЯКІСНІ ПУХЛИНИ

Найчастіше зустрічаються злоякісні новоутворення нижньої щелепи, верхньої щелепи, язика і нижньої губи.

### ЗЛОЯКІСНІ ПУХЛИНИ НИЖНЬОЇ ЩЕЛЕПИ

Серед пухлин нижньої щелепи найчастіше діагностуються рак і саркома.

**Рак нижньої щелепи.** У більшості випадків він буває вторинним, проростаючи зі слизової оболонки ясен і розповсюджуючись на альвеолярну частину або відросток. У тих випадках, коли рак розвивається в товщі нижньощелепної кістки, його називають "центральним". При цій формі раку прилеглі до нижньої щелепи тканини утягуються в пухлинний процес лише після руйнування кортикальної пластинки кістки.

Залежно від вихідної точки росту клінічні прояви раку нижньої щелепи різні.

При "центральному" раку першим симптомом є стріляючий біль у ділянці інтактних зубів, що часто є приводом для видалення зуба. Характерно, що альвеола не гоїться, у ній з'являються пухлинні грануляції. У випадку стискання пухлиною нижньощелепного нерва хворі скаржаться на оніміння половини нижньої губи на боці ураження. Іноді першою ознакою "центрального" раку є розхитаність зубів, згодом виявляється деформація нижньої щелепи, особливо яскраво виражена при локалізації пухлини в підборідній ділянці.

При вторинному раку нижньої щелепи в альвеолярній частині визначається виразка зі щільними підритими краями і некротичним дном. Невдовзі приєднується вторинне запалення, ракова пухлина починає розпадатися з характерним гнильним запахом. Пальпація пухлини різко болюча. Нерідко виникають кровотечі з виразки. При

локалізації пухлини в ретромолярній ділянці в процес утягуються жувальний і внутрішній крилоподібний м'язи, розвивається запальний процес і стійке зведення щелеп. Пухлина проростає тіло і гілку нижньої щелепи, поширюється на дно порожнини рота, з'являється інтенсивно ниючий або стріляючий біль. Розжовування їжі стає затрудненим і болючим. Розвивається кахексія і хворі вмирають.

Метастази при раку нижньої щелепи уражають переважно підщелепні і шийні лімфатичні вузли і розвиваються набагато раніше, ніж при раку верхньої щелепи.

**Саркома нижньої щелепи.** Для саркоми нижньої щелепи характерні швидший порівняно з раковою пухлиною ріст, виражена деформація щелепно-ї кістки. Відмічається раннє розхитування зубів. На відміну від раку, тривалий час не настає виразка пухлини.

При рентгенографічному дослідженні нижньої щелепи наявність злоякісної пухлини виявляється більш-менш вираженою деструкцією кісткової тканини.

Велику допомогу в діагностиці робить цитологічне дослідження пунктату або зішкрібання з пухлин, у яких виявляються атипіві клітини.

**Лікування злоякісних пухлин.** Залежно від стадії призначають комбіноване лікування. Воно може бути радикальним, паліативним і симптоматичним; проводиться в стаціонарі. Попередньо необхідно провести ретельну санацію порожнини рота, зняти металеві коронки. На першому етапі лікування роблять променеву терапію на ділянку первинного осередку і регіонарних метастазів. Через 2-3 тижні після стихання реакції на променево лікування переходять до другого етапу. Він полягає в резекції з порушенням безперервності або екзартикуляції ураженої половини нижньої щелепи з прилеглими м'якими тканинами й одномоментному фасціально-футлярному висіченню клітковини шиї на боці ураження разом із підщелепною слинною залозою і метастатичними лімфа-

тичними вузлами. В окремих випадках, при наявності великих обмежено рухливих метастазів, показана операція Крайла, хіміотерапія.

## **РАК ВЕРХНЬОЇ ЩЕЛЕПИ**

Злоякісні пухлини верхньої щелепи становлять 1-2 % від числа всіх новоутворень, що зустрічаються в людини. Вихідною точкою росту найчастіше є слизова оболонка верхньощелепної пазухи, порожнини носа, клітин решіткового лабіринту, альвеолярного і піднебінного відростків.

За характером процесу основна маса пухлин – це різні види раку, однак нерідко і саркоми.

*Клінічна картина* раку верхньої щелепи залежить від локалізації і напрямку росту. Рак, що розвивається у верхньощелепній пазусі, у початковій стадії може перебігати безсимптомно. Першими скаргами, із якими хворі звертаються до лікаря, часто є оніміння окремих ділянок шкіри обличчя, спонтанний біль, гнійні виділення з носа і головний біль. У ряді випадків вони є приводом для встановлення помилкового діагнозу гаймориту, риніту, невриту або невралгії трійчастого нерва і проведення, іноді протягом тривалого часу, безрезультатного лікування.

В міру росту пухлини при локалізації її в передньо-нижньому відділі верхньощелепної пазухи відмічається припухлість щоки, з'являються біль й оніміння в інтактних зубах. Альвеолярний відросток товщає, зуби розхитуються. Після видалення зубів альвеоли не гояться і поступово заповнюються пухлинними масами, покритими некротичним нальотом. Згодом може розвинути виражена деформація обличчя.

Пухлини, що зростають із задньоверхового відділу пазухи, досить рано проростають нижню стінку очниці, викликають зміщення очного яблука назовні. Хворі скар-

жаться на рясну сльозотечу, з'являється біль типу невралгічного, що іррадіює у лобову і скроневу ділянки.

Новоутворення може проростати в підскроневу і крилоподібно піднебінну ямки, з'являється припухлість у скроневій ділянці, обмежується обсяг рухів нижньої щелепи.

При ураженні раком внутрішньої стінки верхньощелепної пазухи пухлина швидко проростає в порожнину носа і за рахунок obturaції пухлинними масами носового ходу і запального процесу в слизовій оболонці на перший план виступають "носові" симптоми: розвивається утруднення носового подиху, почуття закладення половини носа, з'являються сморідні слизувато-гнійні, із домішками крові, виділення з ураженої половини носа, нерідко сильні носові кровотечі.

У тих випадках, коли хворі скаржаться на зубний біль, розхитаність зубів, здуття альвеолярного відростка і наявність пухлини на піднебінні, варто зробити припущення про ріст пухлини з нижньої стінки верхньощелепної пазухи.

Клінічні прояви злоякісної пухлини, що виходить із слизової оболонки піднебінного й альвеолярного відростків верхньої щелепи, аналогічні таким при ракових пухлинах порожнини рота.

У запущених випадках пухлини можуть виходити за межі щелепи, інфільтрувати м'які тканини щоки, поширюватися на іншу половину верхньої щелепи, проростати в носоглотку, основу черепа.

Метастази раку верхньої щелепи поширюються набагато рідше, ніж при злоякісних пухлинах інших органів щелепно-лицевої ділянки, і локалізуються, в основному, в заглоткових і верхніх шийних лімфатичних вузлах.

Діагностика раку верхньої щелепи складна, особливо в початкових стадіях процесу. Велику допомогу роблять результати рино- і фарингоскопії, рентгено- і томографії, рентгенографії з використанням контрастної маси,

цитологічного дослідження пунктатів і біопсії пухлини. Риноскопія (передня і задня) дозволяє побачити пухлину у випадках її поширення в порожнину носа і носоглотку. При рентгено- і томографії (пошарове дослідження) можна виявити інтенсивне затемнення верхньощелепної порожнини. У випадку проростання раковою пухлиною однієї зі стінок пазухи на рентгенограмах визначається деструкція кісткової стінки. Рентгенографічне дослідження з використанням контрастної маси дозволяє виявити невелику за розмірами пухлину. У цих випадках на рентгенограмах – значний дефект наповнення пазухи з чіткими контурами. Для уточнення характеру процесу доцільно робити пункцію верхньощелепної пазухи з наступним цитологічним дослідженням пунктату.

При значному розповсюдженні пухлини і виході її за межі кісткових стінок пазухи, проростанні в порожнину носа, носоглотку або порожнину рота необхідне проведення біопсії.

*Лікування раку* верхньої щелепи комбіноване. На першому етапі проводять дистанційну гамма-терапію первинного осередку в дозі 50-60 Гр. Через 3-5 тижнів стихання реакцій на променеву терапію роблять другий етап лікування – електрорезекцію верхньої щелепи.

Одночасно з другим етапом або з перервою в 2-3 тижні при наявності регіонарних метастазів проводять радикальне висічення клітковини шиї з боку ураження разом із метастатичними вузлами. Після загоєння і повної епітелізації кісткових стінок на місце видаленої верхньої щелепи виготовляють протез для заміщення дефекту і створення косметичного і функціонального комфорту.

## **РАКОРГАНІВ ПОРОЖНИНИ РОТА**

Серед злоякісних пухлин органів порожнини рота перше місце за частотою займає рак язика (50-60 %), рідше



зустрічається рак слизової оболонки щоки, губи, дна порожнини рота, альвеолярного відростка, м'якого і твердого піднебіння. Рак органів порожнини рота приблизно в 5-6 разів частіше виявляється в чоловіків, ніж у жінок.

При огляді порожнини рота визначається значний за розмірами інфільтрат, у центрі якого видно глибоку виразку, що часто має щілиноподібну форму зі щільним дном і щільними вивернутими краями.

У регіонарних лімфатичних вузлах підборідної і підщелепної ділянок і в лімфатичних вузлах шиї з'являються метастази. Характерне перехресне двостороннє метастазування. В міру росту пухлини в процес втягуються сусідні анатомічні утворення. Так, рак язика поширюється на дно порожнини рота, альвеолярну частину нижньої щелепи, передню піднебінну дужку, бічну стінку глотки; рак слизової оболонки щоки втягує в процес гілку нижньої щелепи, жувальні м'язи. Це призводить, у свою чергу, до різкого обмеження відкривання рота. Метастатичні вузли також прогресивно збільшуються в розмірах, можуть перетворюватись на виразку і розпадатися. Хворі, як правило, вмирають від кахексії або кровотечі з великих ерозованих судин.

Для діагностики ракових пухлин органів порожнини рота проводять гістологічне дослідження біоптатів, вивчення зіскрібків і відбитків із ракової виразки і пунктатів метастатичних вузлів.

У випадку залучення в процес кісткових структур значну допомогу надає рентгенологічне дослідження.

*Для профілактики* розвитку раку органів порожнини рота величезне значення мають своєчасне виявлення і ліквідація несприятливих чинників і передпухлинних захворювань. Лікування ракових пухлин проводять комбінованим методом. На першому етапі хворий проходить курс променевої терапії – 45-50 Гр на первинну пухлину і регіонарні метастази. Через 2-3 тижні проводять другий етап – електротрохірургічні висічення первинної пухлини: резекція 1/2

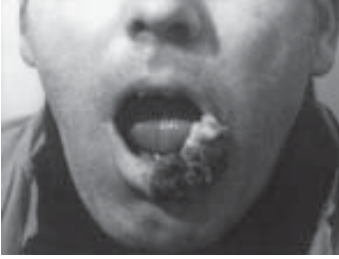язика, тканин дна порожнини рота, іноді і фрагмента нижньої щелепи. При раку слизової оболонки щоки здійснюють наскрізну електрорезекцію тканин щоки. Одночасно з видаленням первинного осередку роблять операцію на шляхах регіонарного метастазування – фасціально-футлярне висічення клітковини шиї разом із лімфатичними і метастатичними вузлами або операцію Крайла. При локалізації первинної ракової пухлини в передніх відділах язика і дна порожнини рота, з огляду на можливість перехресного двостороннього метастазування, висічення клітковини шиї роблять із двох боків.

**Рак нижньої губи.** Рак губи становить 7-10 % від усіх новоутворень. В абсолютній більшості випадків уражується нижня губа. Чоловіки мають на рак нижньої губи набагато частіше, ніж жінки. У розвитку захворювання велике значення мають фактори схильності: тривалий вплив сонячних променів на осіб, що працюють на відкритому повітрі, паління, особливо трубки або через мундштук, хронічні тріщини, атрофія нижньої губи в старечому віці і т.п.

Клінічний перебіг раку губи різноманітний й у значній мірі визначається попередніми передпухлинними захворюваннями.

Виділяють дві основні форми – папілярну і виразкову, а також дві проміжні – бородавчасту й інфільтративну (мал. 37).

Визначені ознаки різних форм початкових стадій раку нижньої губи в міру росту пухлини стираються. Новоутворення проростає оточуючі тканини, відбувається руйнування нижньої губи з утворенням значного дефекту, через який витікає слина. Приєднується вторинний запальний процес, підсилюється розпад тканин, що супроводжується різким гнильним запахом. Ріст пухлини поширюється на м'які тканини щоки, альвеолярну частину і тіло нижньої щелепи. З'являються метастази в підборідних і підщелепних лімфатичних вузлах. Необхідно пам'ятати, що в



зв'язку з наявністю великого числа анастомозів, лімфатичних судин у підслизовому шарі нижньої губи, що направляються в обидві підщелепні ділянки, метастази раку нижньої губи можуть виникати як на одному, так і на іншому боці шиї.

**Мал.37** Рак нижньої губи

Для *діагностики* характеру процесу велике значення мають результати цитологічного методу дослідження відбитків із виразкової поверхні пухлини і гістологічного вивчення біопсійних ділянок новоутворення.

*Лікування* раку нижньої губи комбіноване. На першому етапі проводять опромінення первинного вогнища, у значному відсотку випадків домагаючись повного лікування. Такий результат можливий на I і II стадіях пухлинного процесу, коли ракова виразка обмежується слизовим і підслизовим шарами і за розмірами не займає більше половини губи. У подібних випадках поряд із променевою терапією можна, з однаковим успіхом, застосовувати хірургічне лікування первинного вогнища – прямокутну (але не клиноподібну) резекцію нижньої губи з одночасною пластикою дефекту, що утворився, місцевими тканинами. Одночасно з хірургічним лікуванням первинної пухлини проводять операцію на шляхах регіонарного метастазування. Вона полягає в радикальному висіченні клітковини підборідної ділянки піднижньощелепного трикутника і клітковини шиї разом з інтактними і метастатичними лімфатичними вузлами. З огляду на перехресний двосторонній характер метастазування висічення шийної клітковини проводять із двох боків. Останнім часом для лікування первинного вогнища часто використовують кріохірургічний метод, що полягає в руйнуванні ракової пухлини наднизькими температурами.

## ПУХЛИНИ СЛИННИХ ЗАЛОЗ

Пухлини слинних залоз становлять 0,5-2,2 % всіх онкологічних захворювань. Як і всі новоутворення, вони поділяються на доброякісні (переважно змішані пухлини) і злоякісні (ціліндрома, рак). Велику групу становлять пухлини, що можуть на різних етапах виявити себе і як доброякісні, і як злоякісні новоутворення. До них відносяться мукоепідермоїдна пухлина і деякі інші.

Пухлини слинних залоз зустрічаються звичайно в людей середнього віку, переважно в жінок. Найчастіше вони розвиваються в привушних слинних залозах, рідше – у підщелепних і малих слинних залозах твердого і м'якого піднебіння.

Доброякісні новоутворення становлять переважну більшість всіх онкологічних уражень слинних залоз. Найчастіше зустрічаються змішані пухлини – 65-90 % усіх пухлин слинних залоз.

Приблизно у 25 % випадків спостерігається перетворення змішаних пухлин у злоякісні. Визначити клінічні прояви цього процесу дуже важко. Звичайно вони є пізніми симптомами і виникають раптово після тривалого періоду доброякісного перебігу. Для перетворення у злоякісність найбільш типово, коли довгостроково існуюча пухлина раптово починає бурхливо зростати. Нерідко малігнізація настає після 10-30 років існування пухлини. Новоутворення починає швидко збільшуватися в розмірах, з'являється біль. У процес втягуються прилеглі тканини і шкіра. Рухливість пухлини обмежується. Змішана пухлина, що перетворилась у злоякісну, нерідко дає метастази в регіонарні лімфатичні вузли.

## Розділ 12

# ПЕРЕЛОМИ ПОРАНЕННЯ ЩЕЛЕП

Перелом – це часткове або повне порушення цілісності кістки, що настає під впливом сили. У випадку повного роз'єднання кісткових уламків виникають повні переломи, при наявності лише тріщини або надлому кістки говорять про неповний перелом. При повних переломах уламки часто зміщуються. Це залежить від тривалості дії сили тяги, що викликала перелом, м'язів і ваги кісткових уламків.

Залежно від лінії перелому виділяють поперечні, косі, поздовжні і зигзагоподібні переломи, а за кількістю уламків – подвійні, множинні, осколкові. За механізмом виникнення розрізняють прямі переломи, що утворилися в місці дії сили (удару), і непрямі, що виникли на протилежному від місця дії сили (удару), бокові – у найслабшій ділянці або місці найбільшого перегинання кістки.

При хронічному запальному процесі внаслідок росту доброякісного або злоякісного новоутворення відбувається руйнування кісткової тканини в тій ділянці, що при найменшому навантаженні може викликати перелом щелепи. Такі переломи одержали назву патологічних або спонтанних. При переломах порушується цілісність, ушкоджуються навколишні м'які тканини, травмуються судини, особливо ті, що знаходяться в кісткових каналах, з утворенням гематоми. Нерідко при переломах ушкоджуються нервові гілочки, що призводить до порушення чутливості відповідних ділянок тканин.

Переломи, що супроводжуються пошкодженням м'яких тканин, слизової оболонки рота, одержали назву відкритих переломів. Якщо ушкоджена ділянка кістки залишається закритою м'якими тканинами, то такий перелом називається закритим. Визначення перелому щелепи ґрунтується на даних, отриманих при обстеженні хворого. При

зовнішньому огляді не завжди можуть бути виявлені зміни лицевого кістяка, що супроводжують ті або інші переломи верхньої і нижньої щелеп. Вони помітні лише при важких ушкодженнях.

Досліджуючи зубні ряди, лікар насамперед помічає відхилення, обумовлені переломом: зміщення однієї частини зубного ряду відносно іншої в напрямку вперед або знизу вгору, і проміжок, що утворився між зубами, що йде по лінії перелому і продовжується через ушкоджену слизову оболонку на щелепну кістку.

При переломах щелеп рот напіввідкритий, жування і ковтання утруднені, порушена мова, а в ряді випадків і дихання. На місці удару з'являється садно або синець. При обмацуванні відмічається незвична рухливість щелепи, особливо при переломах нижньої щелепи. Пальпація в місці перелому викликає різкий біль. При легкому поштовху по щелепі хворий сам вказує на болючу точку, що відповідає місцю перелому. Велику допомогу в діагностиці переломів щелеп роблять дані рентгенологічного дослідження.

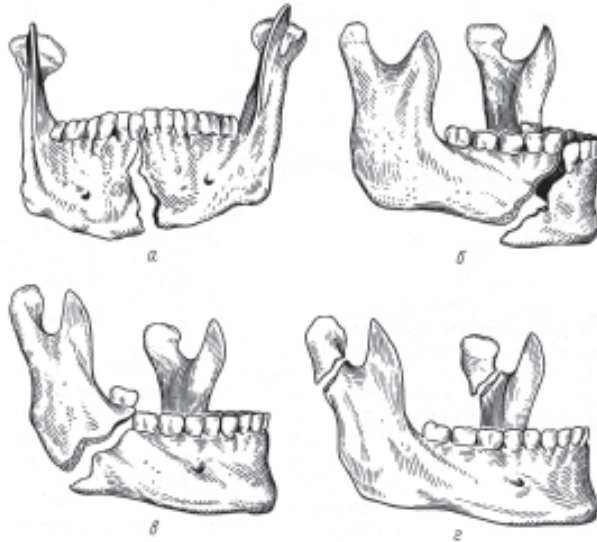
## **ПЕРЕЛОМИ НИЖНЬОЇ ЩЕЛЕПИ**

Серед переломів кісток лицевого кістяка переломи нижньої щелепи займають основне місце, становлячи 50-65 % усіх переломів. У чоловіків вони зустрічаються в декілька разів частіше, ніж у жінок.

Переломи нижньої щелепи можуть виникати у межах зубного ряду і поза ним. Найчастіші переломи в найслабших ділянках зубної дуги: по середній лінії підборіддя, у ділянці ікла, кута і шийки нижньої щелепи. Такі переломи часто супроводжуються зміщенням уламків.

*Переломи по середній лінії* підборіддя виникають при прямому ударі в підборіддя або внаслідок двостороннього рівномірного стискання щелепи. При цьому виявляється

незначне зміщення уламків завдяки рівномірному розподілу тяги м'язів. По нижньому краю щелепи уламки дещо розходяться в результаті тяги жувальних м'язів назовні (мал. 38).



**Мал. 38.** Переломи нижньої щелепи:

а – середній; б – в ділянці ікла; в – в ділянці кута; г – в ділянці суглобового відростка.

**Переломи в ділянці ікла** спостерігаються частіше при нерівномірному згинанні щелепи, рідше – при прямому ударі в підборіддя від зрушення в момент удару. Внаслідок нерівномірної тяги м'язів короткий уламок піднімається вгору і повертається всередину, а довгий опускається в ділянці ікла вниз і відхиляється у бік перелому. При двосторонньому переломі ікла середній відламок зміщується назад і вниз. Настає загроза асфіксії внаслідок западання язика.

**Переломи в ділянці кута** нижньої щелепи переважно відбиті. Найчастіше лінія перелому проходить через середину кута в місці прикріплення жувального і внутрішнього крилоподібного м'язів. При рівномірному розподілі

тяги цих м'язів на обидва відламки зміщення не відбувається або воно незначне.

**Переломи шийки** нижньої щелепи з відломом суглобового відростка виникають при перегині щелепи. Часто вони бувають двобічними. При однобічному переломі щелепа зміщується в уражений бік під дією тяги внутрішнього крилоподібного м'яза, причому нижній зубний ряд зрушується у бік перелому. Змикання зубів порушується. При відломах відростків щелепа, під дією тяги жувального і внутрішнього крилоподібного м'язів, зміщується угору, а під впливом тяги скроневого м'яза – дещо назад, у результаті чого утворюється відкритий прикус.

**Вогнепальні поранення нижньої щелепи.** Вогнепальні ушкодження нижньої щелепи мають свої особливості: у більшості випадків (до 70 %) вони осколкові і, як правило, супроводжуються великими ушкодженнями м'яких тканин обличчя і порожнини рота. Ці ушкодження мають важчий характер, ніж при звичайній травмі. Нерідко вони супроводжуються дефектом кісткової тканини внаслідок її відстрілу. Дрібні кісткові відламки, що утворюються при вогнепальних пораненнях нижньої щелепи, можуть затримуватися в м'яких тканинах і виконувати роль вторинних снарядів, збільшуючи площу ураження і посилюючи інфікування рани.

Механізм зміщення великих відламків при вогнепальних пораненнях нижньої щелепи в основному пов'язаний із м'язовою тягою і носить той же характер, що і при інших видах переломів нижньої щелепи.

## **ПЕРЕЛОМИ ВЕРХНЬОЇ ЩЕЛЕПИ**

Серед всіх ушкоджень кісток лицевого кістяка переломи верхньої щелепи зустрічаються нечасто, приблизно в 13-21,7 % випадків, причому частіше в чоловіків, ніж у жінок.



Переломи звичайно виникають у ділянках найменшого опору, а не в місцях прикладання сили, і є відкритими.

Лінії перелому при травмі тіла верхньої щелепи розташовуються в типових ділянках. Виділяють три основних типи переломів тіла верхньої щелепи, що були детально вивчені й описані Ле Фором в 1901 р.

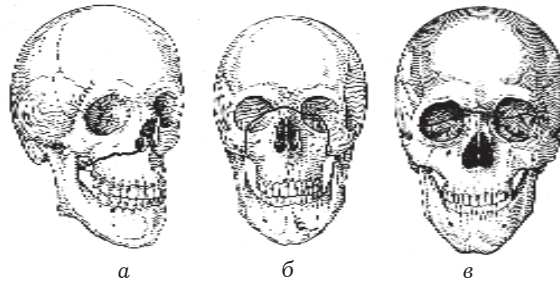
*Перший тип* (Фор I): лінія перелому йде горизонтально через основу грушоподібного отвору уздовж основи альвеолярного відростка в напрямку до горбиків верхньої щелепи, до верхівок крилоподібних відростків основної кістки; проходить ледве вище основи альвеолярного відростка, над зведенням твердого піднебіння, перетинає верхньощелепну порожнину, причому дно останньої відламується. Відмічається також перелом перегородки носа.

Якщо настає повний перелом, весь відламок зміщується вниз; при неповному переломі відзначається його рухливість.

*Другий тип* (Фор II): відбувається відрив верхньої щелепи разом із носовими кістками від виличної кістки і основи черепа. Лінія перелому перетинає перенісся, внутрішню стінку очниці, проходить по дну орбіти через нижньоорбітальний край у ділянці з'єднання з виличною кісткою. Внутрішня (позаду) лінія перелому проходить через перегородку носа і основу крилоподібних відростків. Цей тип перелому верхньої щелепи можуть супроводжувати переломи основи черепа (симптом окулярів) і решітчастої кістки.

*Третій тип* (Фор III): лінія перелому проходить із внутрішньої стінки очниці на її зовнішню стінку, перетинає зовнішній орбітальний край очниці і виличної дуги. Таким чином, при третьому типі перелому верхньої щелепи відбувається відрив верхньої щелепи разом із носовими кістками і виличною кісткою (мал. 39).

При переломі верхньої щелепи, за типом Ле Фор III, нерідко спостерігається також перелом основи черепа.



**Мал. 39.** Переломи верхньої щелепи:  
 а - Ле Фор I; б - Ле Фор II; в - Ле Фор III

У випадку перелому верхньої щелепи визначаються рухливість відламка, болочість по лінії перелому, а також крововилив у ділянку очниці. При другому і третьому типах переломів відмічається деяка рухливість очних яблук, що виявляється звичайно при русі відламка. Порушення прикусу при цих видах переломів дуже характерне.

Можливі односторонні переломи верхньої щелепи. При цьому лінія перелому проходить спочатку типово, а потім переходить на середню лінію між правою і лівою половинами щелепи. Можуть спостерігатися комбіновані форми переломів, при яких на правому боці щелепи відбувається один тип перелому, а на лівому – інший. Через тісний зв'язок верхньої щелепи з мозковим відділом черепа переломи її часто збігаються з переломами інших кісток лицевого кістяка: очниць і кісток основи черепа. Переломи другого і третього типів супроводжуються струсом мозку; лікування таких хворих повинно проводитися з урахуванням неврологічної симптоматики.

**Вогнепальні поранення верхньої щелепи.** Ушкодження верхньої щелепи займають друге місце серед усіх вогнепальних поранень кісток лицевого кістяка. У період Великої Вітчизняної війни (1941-1945) вони становили 23,9 % випадків ушкоджень лицевого кістяка. Лінія перелому часто залежить від місця впровадження снаряда, що ранило, його

напрямку і розташування слабких ділянок. Такі переломи, частіше осколкові, супроводжуються ушкодженнями м'яких тканин і деформацією обличчя. Іноді їх супроводжують інтенсивні внутрішньоротові кровотечі. Часто вогнепальні поранення верхньої щелепи комбінуються з ушкодженнями очей, носа і черепа, супроводжуються порушенням мови, утрудненим прийоманням їжі і диханням. У ряді випадків їх супроводжує струс мозку. Втрата свідомості виникає при пораненнях верхньої щелепи в 50 % випадків.

## ПЕРШАДОПОМОГА І ЛІКУВАННЯ

Насамперед необхідно усунути кровотечу, асфіксію, шок.

**Кровотечу** звичайно вдається зупинити за допомогою пов'язки, що давить, або тампонади. В окремих випадках після тампонади доводиться накладати і пов'язку, що давить. Якщо кровоточить велика судина, накладають спеціальну пов'язку або притискають судину пальцем. Так, кровотечу з поверхневої скроневої артерії зупиняють притисненням артерії попереду від вушної раковини. Зовнішню щелепну артерію притискають великим пальцем до краю нижньої щелепи. При кровотечі з внутрішньої сонної артерії притискають пальцем загальну сонну артерію до поперечного відростка VI шийного хребця і т.п. В інших випадках кровотечу вдається зупинити за допомогою накладення глибоких швів.

Нарешті, інтенсивні кровотечі, пов'язані з великими ушкодженнями щелепно-лицевої ділянки, в окремих випадках вдається зупинити тільки шляхом перев'язки зовнішньої сонної артерії. При кровотечі з верхньощелепних пазух у порожнину носа необхідна пошарова туга тампонада.

Постраждалому необхідний повний спокій; при зупинці кровотечі показано введення вітаміну К, 10 % кальцію хло-

риду або переливання невеликих кількостей (50-100 мл) крові.

**Виведення зі стану шоку** можливе при усуненні причин, що викликали його. Відновлення серцевої діяльності шляхом ін'єкції кордаміну або кофеїну, зняття сильних болючих відчуттів, викликаних пораненням, введення морфіну й інших засобів, обов'язкове використання протишокових рідин, переливання крові або введення великих кількостей ізотонічного розчину натрію хлориду (до 500 мл), тепло, всередину гарячий чай, спирт – обов'язкові заходи для ліквідації шоку.

Асфіксія при пораненнях щелепно-лицевої ділянки звичайно виникає внаслідок западання язика, а також при затіканні у верхні дихальні шляхи крові або влученні сторонніх тіл (кісткові і зубні осколки). Вона може спостерігатися також при набряку гортані. Г.А.Васильєв так описує ознаки асфіксії: "утруднення дихання, синюшність шкіри обличчя, розширення зіниць, занепокоєння постраждалого, що намагається прийняти вимушене положення з опущеною головою". У таких випадках необхідна екстрена допомога, основним елементом якої є звільнення порожнини рота від згустків крові, сторонніх тіл тощо, а також витягування язика у випадку його западання. Якщо поранений втратив свідомість, то з метою профілактики асфіксії необхідно фіксувати язик, прошиваючи його ниткою або пристібаючи шпилькою до коміра в горизонтальному напрямку на межі передньої і середньої третин язика. Можна також вкласти пораненого обличчям униз, попередньо підклавши під груди, голову скатаний валиком одяг.

При наростаючому набряку гортані або влученні в останню сторонніх тіл показана трахеотомія.

У період можливих військових дій першу допомогу пораненому в обличчя звичайно роблять прямо на полі бою в порядку самопомоги або взаємодопомоги, а також санітаром або санітарним інструктором. На полі бою

передбачається такий обсяг першої допомоги при пораненні щелепно-лищевої ділянки:

1. Запобігання безпосередній загрозі смерті постраждалого: звільнення від завалів, гасіння одягу, що горить, надання пораненому, що втратив свідомість, положення обличчям вниз або у бік поранення для попередження дислокаційної (зміщення язика) та аспіраційної асфіксії.

2. Накладення пов'язки на рану або обпалену поверхню обличчя.

3. Дати всередину антибіотики (якщо поранений може проковтнути таблетку).

4. Вгамування, по можливості, спраги пораненого з фляги (при важких пораненнях – краплинним способом за допомогою шматочка бинта, один кінець якого введений у шийку фляги з водою).

5. Одягання на пораненого протигаза, спеціально призначеного для поранених у голову, і евакуація за межі ділянки, зараженої ОР. Долікарська допомога здійснюється, як правило, фельдшером батальйону або, рідше, санітарним інструктором. Обсяг її залежить від того, знаходиться батальйон в обороні або в наступі.

**Долікарська допомога.** 1. Контроль і виправлення ранише накладених пов'язок або підбинтування пов'язки, якщо вона промокла кров'ю. Зміна пов'язки здійснюється тільки тоді, коли вона перестає виконувати своє захисне значення (рясне промокання, оголення поверхні рани).

2. Введення важкопораним знеболювальних і серцевих засобів. Відомо, що у щелепно-лищевих поранених часто затруднене дихання, тому при ін'єкції морфіну необхідно вводити і дихальний аналептик (лобелін, цитітон).

3. Фіксація язика шпилькою, якщо виникли ознаки дислокаційної асфіксії.

4. Дача пораним всередину антибіотиків у таблетках.

Пораним, що не можуть проковтнути таблетку, варто давати її в подрібненому вигляді з водою.

5. Обігрівання поранених з ознаками шоку (спальні мішки, хімічні грілки). Для сучасних наступальних операцій характерний швидкий рух, тому в таких умовах долікарську допомогу роблять в основному за життєвими показаннями: кровотечі, асфіксія, шок.

Важливим завданням фельдшера батальйону в усіх випадках є евакуаційно-транспортне сортування поранених, іншими словами, встановлення черговості евакуації і визначення положення поранених під час евакуації.

**Перша лікарська допомога** пораненим в обличчя надається в медичному пункті полку, де є лікар-стоматолог.

Для попередження розвитку ранової інфекції первинна хірургічна обробка є найнадійнішим засобом. Однак в умовах сучасної війни первинна хірургічна обробка досить часто можлива в пізні терміни, іноді на другу добу. У таких випадках необхідно широко застосовувати всі засоби і методи, що попереджують розвиток ранової інфекції. До них відносяться: своєчасна зупинка кровотечі, рання іммобілізація уламків кісток, а також можливе більш раннє введення антибіотиків широкого спектра дії. Ці заходи дозволять проводити хірургічну обробку вогнепальних ран щелепно-лицевої ділянки навіть на 4 день після поранення і забезпечать спокійний післяопераційний перебіг.

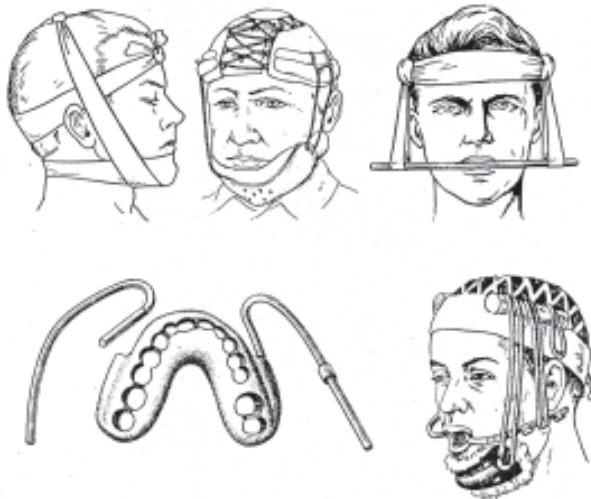
Основним місцем для хірургічної обробки і лікування щелепно-лицевих поранень в умовах сучасної війни є лікувальні установи госпітальної бази. Дійсно, у фронтових лікувальних спеціалізованих установах, що мають кваліфікованих фахівців, оснащених необхідним інструментарієм, рентгенівською й іншою спеціальною апаратурою, мабуть, буде можливо робити постраждалому повноцінну хірургічну обробку і після неї госпіталізувати нетранспортабельних. Це особливо важливо при наданні хірургічної допомоги пораненим із комбінованими радіаційними ураженнями.

Наступний обов'язковий етап надання першої допомоги – транспортна іммобілізація відламків.

Звичайно для іммобілізації використовують стандартну транспортну пов'язку, що перебуває у спеціальній головній опорній шапці з гумовими лямками на кожному боці і жорсткій підборідній праці. Найкоротша лямка знаходиться попереду, найдовша – позаду. Шапку щільно закріплюють на голові. На підборідну працю накладають індивідуальний пакет і фіксують за допомогою лямок до головної шапки. Залежно від кількості використаних гумових лямок підборідна праця може відігравати роль, що давить або підтримує пов'язки.

При переломах верхньої щелепи для фіксації уламків можна використовувати стандартну транспортну пов'язку. Підборідну працю при цьому прикріплюють до головної шапки за допомогою бинтів. Тимчасове закріплення верхньої щелепи можливе за допомогою стандартної дощечки (мал. 40).

Можна також використовувати нижню щелепу як шину для підтримки відламків верхньої щелепи, особливо якщо є достатня кількість зубів на обох щелепах. Для цього



**Мал. 40.** Засоби транспортної іммобілізації при переломі щелеп.

нижню щелепу фіксують стандартною транспортною або марлевою пов'язкою. Крім зовнішніх пов'язок, головної шапки і підборідної праці, для фіксації відламків при щелепно-лицевих пораненнях, що не комбінуються з променевими ураженнями, використовують лігатурні пов'язки. В основному їх застосовують для тимчасової фіксації відламків щелепи, на яких є зуби, а також для кріплення до зубів протилежної щелепи, щоб запобігти зміщенню відламків. З цією метою використовують тонкий бронзово-алюмінієвий, мідний дріт або дріт з нержавіючої сталі товщиною 0,3-0,5 мм.

**Техніка накладання лігатурної пов'язки за Айві.** Два зуби по сторонах лінії перелому і два антагоністи захоплюють дротяною лігатурою. Вільні кінці дроту, що прилягають до шийок зубів, закручують. При вправлянні відламків закручені кінці дроту скріплюють між собою. В інших випадках лігатурні пов'язки накладають окремо на відламок і відповідні зуби протилежної щелепи з гачками, що з'єднують гумовими кільцями.

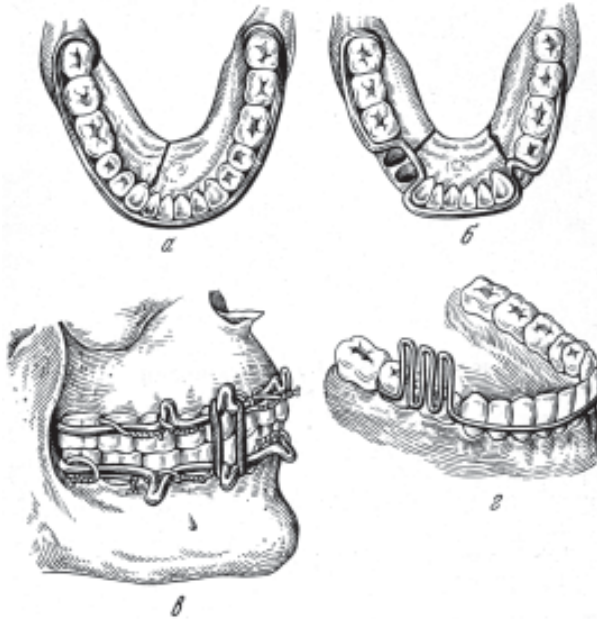
Є різні види лігатурних пов'язок і дротяних шин для закріплення відламків при переломах щелеп. Основні з них такі: зв'язувальна шина, зв'язувальна шина з розпірковим вигином, шина із заціпними петлями для міжщелепної витяжки зміщених відламків і однощелепні шини з похилою площиною (мал. 41а, б, в, г).

Зв'язувальну шину застосовують у тих випадках, коли легко вдається зіставити відламки і є досить зубів вздовж зубного ряду для фіксації шини.

Зв'язувальну шину з розпірковим вигином використовують при наявності дефекту кістки в зубному ряді, коли легко вдається зіставити відламки і є досить зубів для фіксації шини на уламках. Розпірковий вигин повинен відповідати розмірам дефекту, тоді він перешкоджає зближенню відламків і утримує їх у правильному положенні.

Шини із заціпними петлями для міжщелепної витяжки зміщених уламків використовують при неможливості





**Мал. 41.** Види дротяних шин:

а - однощелепна гладка; б - однощелепна з розпірковим вигином;  
в - із заЩіпними петлями; г - однощелепна з нахиленою площиною (за А.І. Євдокімовим і Г.А. Васнецовим).

зіставити їх в правильному положенні. Фіксовані на заЩіпних петлях гумові кільця, що нарізають із гумових катетерних трубок, переміщають відламки до правильного положення.

Шина з похилою площиною застосовується для утримання відламка від зміщення у бік перелому, що може статися внаслідок м'язової тяги.

Шини одягають на термін до 4 тижнів. Необхідно стежити за тим, щоб фіксація шин не послаблялася. Для цього час від часу підтягують лігатури і перевіряють правильність положення гумових кілець. Необхідний ретельний щоденний туалет порожнини рота.

## КОМБІНОВАНІ УРАЖЕННЯ

В умовах сучасної війни можливі комбіновані ураження, при яких поряд із пораненням щелепно-лищевої ділянки (перелом щелепи) має місце вплив проникної радіації. У таких випадках хірургічна допомога має деякі особливості. Вона здійснюється в спеціальних операційних при обов'язковому дозиметричному контролі.

Як відомо, при комбінованих ураженнях розвивається променева хвороба. У порожнині рота при цьому в першу чергу з'являються ділянки крововиливів, катарального запалення, потім – виразки слизової оболонки, що досить швидко переходять у великі осередки некрозу. Такі ж зміни з'являються на слизовій оболонці шлунково-кишкового тракту. Відзначаються явища загальної слабкості, відсутність апетиту, а також дуже характерні зміни з боку периферичної крові.

Як і при звичайних пораненнях, Вкрай бажано, щоб хірургічна обробка рани таких постраждалих проводилася в перші 48 годин після поранення. Послідовність обробки залишається тією ж. Обов'язкова умова – виключення використання металевих назубних шин. Після обробки накладають на рани м'яких тканин первинні або первинно відстрочені шви. Паралельно обов'язково проводять лікування променевої хвороби.

Якщо рани щелепно-лищевої ділянки забруднені радіоактивним пилом, суть первинної хірургічної обробки істотно змінюється. На першому етапі (під час транспортування пораненого в спеціальний госпіталь) використовують сухі пухкі пов'язки, які часто змінюють. Рани ретельно промивають розчинами фурациліну, дімексиду, перекису водню, протеолітичних ферментів, мукополісахаридів, калію перманганату до 4-5 разів протягом доби, проводять аерозольні зрошення вінізолом, промізолом, пантеноном, аплікації кератопластичних препаратів (вітаміни А, Е, ментилурацилова мазь, мазь солкосерилу, дибуніолова мазь і ін.).

Широко висікають краї рани, а також тканини в її глибині. Після хірургічної обробки рани обличчя, забрудненої радіоактивною речовиною, шви не накладають, а рану рихло тампують. При сприятливому перебігу променевої хвороби на 12-14 день на рану можуть бути накладені вторинні шви.

## **ВИВИХ НИЖНЬОЇ ЩЕЛЕПИ**

Вивихи нижньої щелепи відбуваються при надмірно широкому відкриванні рота: при позіханні, видаленні зубів, особливо молярів нижньої щелепи, введенні шлункового зонда, примусовому відкриванні рота за допомогою роторозширювача, ударі по тілу нижньої щелепи і т.п. Можливі також вивихи нижньої щелепи при надмірному відкриванні рота в момент пломбування молярів верхньої щелепи.

Розрізняють вивихи одно- і двосторонні, передні, задні, бічні. Бічні виникають, зазвичай, при переломі шийки нижньої щелепи і вимагають відповідного спеціального лікування.

Найпоширеніші вивихи – передні, при яких голівка нижньої щелепи зміщується наперед від суглобного горбика скроневої кістки. При цьому суглобна голівка зісковзує через суглобний горбик і залишається спереду від нього, утримуючись у цьому положенні внаслідок натягу бічних зв'язок суглоба і рефлексорного скорочення жувальних м'язів.

*При двосторонньому передньому вивиху*, внаслідок неможливості зімкнути щелепи, рот відкритий або напіввідкритий, нижня щелепа висунута вперед, відзначається різкий біль у ділянці скронево-нижньощелепних суглобів. Жувальні і ковтальні рухи і мова утруднені. Суглобові голівки через зовнішній слуховий прохід не визначаються.

*При односторонньому передньому вивиху* рот відкритий менше, підборіддя зміщене у бік здорового суглоба, правильне змикання зубів порушене. Нижня щелепа трохи більш рухлива, ніж при двосторонньому вивиху. Відросток визначається тільки на здоровому боці. При вправлянні такого вивиху необхідно розслабити мускулатуру, що рефлекторно скоротилася. З цією метою проводиться двостороннє знеболювання 1 % розчином новокаїну за Берше. Після цього в ряді випадків вивих вправляється самостійно.

В інших випадках доводиться вдаватись до силового вправлення. Основним завданням при цьому є зміщення суглобової голівки назад від суглобного горбика. Хворого садять на стілець або крісло. Обгорнувши великі пальці рук серветкою, той, що надає допомогу, накладає їх на жувальні поверхні великих корінних зубів нижньої щелепи, а при відсутності останніх – на альвеолярну частину. Посилюючи тиск великих пальців, відтягують нижню щелепу вниз і назад, щоб суглобна голівка зробила зворотний шлях по суглобному горбику до нижньощелепної ямки. Внаслідок рефлекторного скорочення м'язів відбувається різке змикання щелеп, тому необхідно вчасно забрати пальці з рота, щоб хворий не прикусив їх. Після вправлення вивиху потрібно дати спокій скронево-нижньощелепним суглобам. Для цього нижню щелепу фіксують пращоподібною пов'язкою або простою бинтовою пов'язкою на декілька днів для обмеження руху. Хворому рекомендують напіврідку їжу.

*Задній вивих* зустрічається досить рідко. Найчастіше причиною його може бути удар по підборіддю. При цьому вивиху рот хворого стиснутий, а нижня щелепа зміщена назад. Суглобна голівка переміщається, тому і знаходиться на нижній стінці слухового проходу, перед соскоподібним відростком. При вправлянні вивиху відтягають нижню щелепу вперед з одночасним відведенням вниз.

У деяких осіб спостерігаються так звані звичні вивихи, пов'язані з деяким розтяганням суглобної сумки. У

цих випадках, як правило, не відбувається значного зміщення суглобної голівки і хворі іноді такий вивих усувають самі.

В інших випадках вправлення значного вивиху може викликати значні проблеми. Для зняття напруги в м'язах роблять інфільтраційну блокаду жувальних м'язів біля місця їхнього прикріплення 1-2 % розчином новокаїну в кількості 5 мл.

### **Розділ 13**

## **ДОГЛЯД ЗА ПОРАНЕНИМИ ІЗ ЩЕЛЕПНО-ЛИЦЕВИМИ УШКОДЖЕННЯМИ**

Серед особливостей поранень щелепно-лищевої ділянки певне значення мають емоційно-психічні аспекти. Спотворене обличчя є причиною пригнобленого стану, психічної пригніченості людини. Депресивні стани частіше обумовлені не важкістю поранення, а ступенем спотворювання, тому що останнє спостерігається і при відносно легких пораненнях.

У ряді випадків поранення можуть супроводжуватися порушенням акту жування, ковтання, розладом мови і хворі страждають від почуття своєї неповноцінності.

Перші дні після поранення постраждалим не рекомендується говорити. Вони повинні порозумітися з медичним персоналом і сусідами по палаті письмово. Цим досягається деякою мірою спокій рани. Крім того, поранений менше переживає внаслідок того, що його мова нечітка і погано зрозуміла навколишнім. Таким чином, подібні моменти накладають певний відбиток на загальний стан поранених із щелепно-лицевими травмами й у значній мірі визначають особливості догляду за ними.

## ЗАГАЛЬНИЙ ДОГЛЯД

При травмах щелепно-лищевої ділянки поранений, особливо протягом першого тижня, повинен знаходитися в ліжку в напівсидячому положенні. Таке змушене положення зменшує небезпеку кровотечі, можливість аспірації крові, слизу, гною, залишків їжі. Напівсидяче положення і регулярне повертання важкопоранених з боку на бік попереджують застійні явища в легенях і небезпеку запальних легеневих ускладнень. Якщо з рота увесь час витікає слина, необхідно надягнути на пораненого клейончастий фартух або підв'язати слиноприймач, що виготовляють із клейонки або тонкої гуми. У ряді випадків рекомендується підкладати клейонку і під наволочку. Для зменшення слинотечі призначають по 5-6 крапель настоянки беладони 3 рази в день, аерон по 1-2 таблетки в день (попередньо розчиняють їх у воді) або 0,5-1 г атропіну 1 % розчину підшкірно. Якщо під впливом постійної вологості з'являється подразнення шкіри навколо рани, необхідно зробити обробку цих ділянок цинковою маззю або 2 % розчином метиленового синього, після чого покрити їх тонким шаром вазеліну.

## ДОГЛЯД ЗА ПОРОЖНИНОЮ РОТА

Внаслідок порушення акту жування самоочищення порожнини рота не відбувається. Звичайний догляд (чищення зубів за допомогою зубної щітки і зубної паста або порошку) неможливий. Тому в роті накопичуються харчові залишки, рановий ексудат і т.п. Для видалення їх необхідно регулярно промивати порожнину рота (із кухля Есмарха й інших пристосувань). Мета промивання – не тільки механічне видалення залишків, а й усунення неприємного запаху. Тому звичайно застосовують блідо-рожевого кольору розчин калію перманганату, що має де-

які властивості, які дезодорують. Можна також використувати й інші розчини, зокрема розчин фурациліну у співвідношенні 1:5000.

Промивання роблять 3-4 рази на день і обов'язково після приймання їжі.

Ходячі хворі самі промивають порожнину рота, лежачим промивання проводить обслуговуючий медичний персонал. Під час маніпуляцій кухля Есмарха повинен знаходитися приблизно на висоті 1 м над головою пораненого, для чого її закріплюють на спеціальному штативі або стіні. Щоб переривати, у випадку потреби, струмінь, на гумовий шланг одягають спеціальний затискач.

## **ДОГЛЯД ЗА ШИНАМИ**

Незважаючи на регулярне промивання порожнини рота з кухля Есмарха, частина харчових залишків і відмерлих тканинних елементів залишається на шині, застрягає між лігатурами і гумовими кільцями, а також у міжзубних проміжках. Тому необхідно проводити і механічне очищення порожнини рота. За допомогою пінцета видаляють шматочки їжі, що залишилися і забруднюють порожнину рота хворого. Потім ватним тампоном, змоченим у розчині перекису водню, ретельно протирають зуби, міжзубні проміжки, шини, лігатури і гумові кільця, після чого знову проводять іригацію порожнини рота. Далі необхідно оглянути шини: чи правильно вони лежать, чи не ослабло кріплення, чи не зіскочила гумова тяга і т.п. Якщо виявлені які-небудь порушення, треба негайно повідомити лікаря.

## ХАРЧУВАННЯ ПРИ ЩЕЛЕПНО-ЛИЦЕВИХ ПОРАНЕННЯХ

Ушкодження щелеп, м'яких тканин обличчя і порожнини рота різко порушують нормальне приймання їжі, а в ряді випадків роблять його неможливим. Незважаючи на це, більшість осіб із щелепно-лицевими пораненнями можуть і повинні харчуватися через рот. Лише в крайніх випадках варто вдаватися до годування через зонд. Вдало проведене перше годування пораненого через рот вселяє в хворого впевненість, що він може приймати їжу звичайним шляхом. Навпаки, у випадках невдачі поранені часто надовго відмовляються від приймання їжі.

Для годування використовують спеціальну поїлку надягнутою на носик гумовою трубкою довжиною 20-25 см, внутрішнім діаметром 15 мм. Кінець трубки вводять до рівня кореня язика або в дефект зубного ряду. Припіднімаючи поїлку, вливають у порожнину рота напіврідку їжу. Щоб поранений не захлинувся, а зміг зробити ковток, варто періодично затискати трубку поїлки пальцями. Спочатку годування проводить обслуговуючий медичний персонал, а потім сам постраждалий привчається самостійно користуватися поїлкою.

Перед початком годування пораненому надають зручне положення: по можливості він повинен прийняти сидяче або напівсидяче положення, а важкопораненим піднімають голову. Для годування цієї групи поранених усі харчові продукти потрібно готувати в напіврідкому вигляді. Їжа повинна бути різноманітною, живильною, висококалорійною і досить вітамінізованою; у її склад повинні входити вітаміни А, В, С, К.

Бажано, щоб їжу для поранених із щелепно-лицевими ушкодженнями готувати із свіжих продуктів. Тільки в умовах військового часу допускається готування їжі з дієтичних концентратів. У пайок на одну людину входять: концентрати дієтичного харчування – 480 г, цукор – 50 г,



концентрат киселю – 30 г, 300 г житнього і 300 г білого хліба (або відповідно по 150 г сухарів у вигляді подрібненої крихти для годівлі з поїлки), а також фруктовий концентрат, чай, сіль тощо. До такого пайка можливі різні добавки.

Для харчування поранених існують такі дієти: стіл № 0 стоматологічний – рідка їжа; стіл № 2 – подрібнена їжа; стіл № 15 – загальний стіл, а також стіл № 0 для післяопераційних хворих.

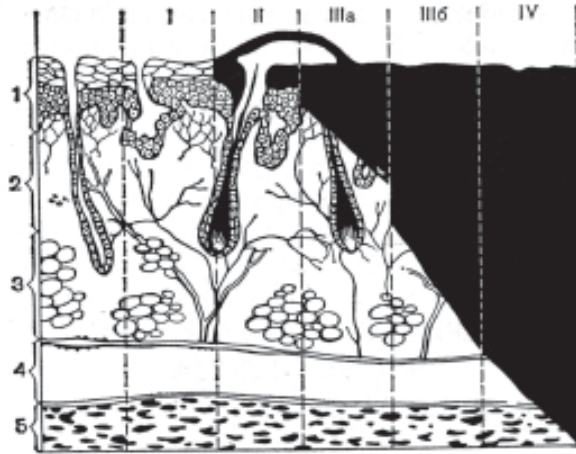
## **Розділ 14**

### **ТЕРМІЧНІ, ХІМІЧНІ, ЕЛЕКТРИЧНІ ОПІКИ ОБЛИЧЧЯ І ПОРОЖНИНИ РОТА, ВІДМОРОЖЕННЯ**

**Опіки.** Опіки обличчя можуть бути ізольованими або поєднуватись з опіками інших ділянок тіла.

У нашій країні використовується чотириступенева класифікація опіків за глибиною ураження тканин (мал. 42). При опіках I ступеня відмічаються гіперемія і помірно виражена набряклість шкіри. Ці зміни ліквідуються через 1-2 доби, пізніше настає лущення епідермісу і на місці опіку може залишитися пігментація різного ступеня виразності, що надалі зникає. Для опіків II ступеня характерне відшарування епідермісу й утворення міхурів, заповнених рідиною, за складом близькою до плазми крові. Дно міхура утворює базальний шар епідермісу. При хімічних опіках II ступеня епідерміс відразу руйнується або відривається, міхурі не утворюються. Опіки II ступеня гояться протягом 1-2 тижнів, не залишаючи рубців, шляхом епітелізації зі збережених шарів епідермісу.

При опіках IIIа ступеня відбувається відмирання не тільки епідермісу, що відшаровується, створюючи міхурі або перетворюючись у суху плівку, а й поверхневих



**Мал. 42.** Класифікація ступенів опіків за глибиною ураження (схема):

1 - епідерміс, 2 - дерма, 3 - підшкірна жирова клітковина, 4 - м'язи, 5 - кістка.

шарів дерми. При опіках IIIб ступеня настає відмирання шкіри на всю товщину, а IV ступеня - і тканин, що лежать глибоко. Зовнішній вигляд опікових ран розрізняється залежно від природи уражаючого агента, інтенсивності і часу його впливу. Однак у будь-якому випадку при ураженні дерми еволюція ранового процесу перебігає в такій послідовності: відмирання тканин у момент травми - реактивний запальний набряк, гнійно-демаркаційне запалення і відторгнення відмерлих тканин - загоєння утворених ран, що гранулюють.

Опіки IIIa ступеня гояться спонтанно протягом 4-6 тижнів шляхом епітелізації зі збережених у глибоких шарах шкіри непошкоджених епітеліальних придатків (потові і сальні залози, волосяні мішечки).

Рубцеві зміни шкіри, що залишаються, у таких випадках, як правило, виражені незначно. Однак навіть помірно виражені рубці на ділянках, високоактивних у функціональному відношенні (повік, губ), можуть бути

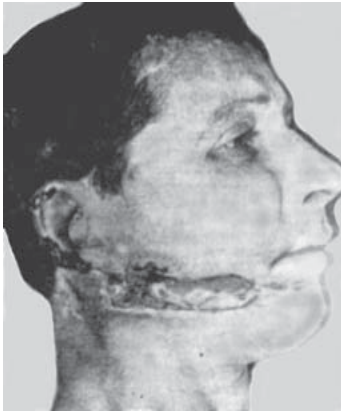причиною різних розладів. Після таких опіків в окремих хворих можуть утворитися келоїдні рубці.

При опіках IIIб ступеня після відторгнення некротичного струпа залишається гранулююча рана, що гоїться шляхом рубцевого стягнення і крайової епітелізації. Терміни її загоєння а також функціональний і косметичний результат залежать, в основному, від розмірів і локалізації такого опіку. Загоєння опіків IV ступеня відбувається ще повільніше і супроводжується повною або частковою втратою окремих анатомічних утворень.

З погляду лікувальної практики, важливо диференціювати поверхневі опіки (II і IIIа ступеня), що гояться у відносно короткі терміни, спонтанно при консервативному лікуванні, від глибоких (IIIб–IV ступенів), що при консервативному лікуванні гояться протягом дуже тривалого часу або не гояться зовсім і призводять до спотворення. При визначенні глибини опіку і прогнозуванні його наслідку слід насамперед мати на увазі, що товщина шкіри в різних ділянках обличчя неоднакова. Перебіг і наслідки загоєння опікових ран різні залежно від їхньої локалізації. За інших рівних умов ймовірність утворення опіку IIIб–IV ступенів більша на ділянках із тонкою шкірою і слабо вираженою підшкірною жировою клітковиною (повіки, вушні раковини). Через це в дітей небезпека глибокого ураження більша, ніж у дорослих.

Глибину опіку визначають на підставі даних анамнезу (вид уражуючого агента, обставин травми, характер першої допомоги), результатів огляду опікової рани і проведення деяких діагностичних проб. Глибокі термічні опіки частіше виникають від дії полум'я. Опіки гарячою водою і паром, як правило, бувають поверхневими і лише при їхньому тривалому впливі можливі глибокі ураження. Миттєвий вплив навіть дуже високих температур (спалах електричної дуги, пального газу) також частіше призводить до поверхневих уражень, хоча епідерміс може бути навіть обуглений. Глибокими нерідко бувають опіки від дії гарячих

грузлих рідин, що прилипають до шкіри (розплавлений бітум, карамельна маса і т.п.). Контакт із розпеченими предметами призводить до опіків IV ступеня (мал. 43).

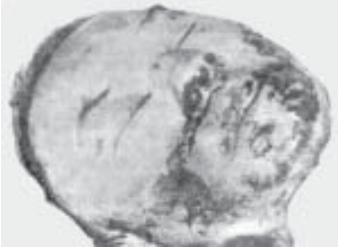

**Мал. 43** Контактний опік IV ступеня через 5 тижнів після травми. Хондрит вушної раковини. Оголені омертвілі ділянки нижньої щелепи.

Вид відмерлої дерми різноманітний залежно від природи уражаючого агента, інтенсивності і часу його впливу. Розрізняють три різновиди опікового некрозу: вологий, сухий і так звану фіксацію шкіри. Шкіра, що знаходиться в стані вологого некрозу, який утворюється в основному при опіках відносно низькотемпературними агентами (гаряча вода, пара й ін.), мертво-бліда, іноді з жовтуватим або попелястим відтінком. Сухий некроз розвивається при впливі полум'я і розпечених предметів. Уражена шкіра набуває пергаментної щільності, вона темно-бурого і жовто-бурого кольору, суха. З опікової рани звисають частини сухого епідермісу.

Фіксація шкіри відмічається при дистанційних опіках, що відбуваються під дією теплового випромінювання, в

Оглядаючи опікову рану після видалення відшарованого епідермісу, необхідно звертати увагу на зовнішні ознаки відмирання тканин, стан їхнього кровопостачання і больової чутливості. Для опіків I-II ступенів характерне поєднання гіперемії, набряку шкіри й утворення міхурів. Після видалення міхурів оголюється яскраво-рожева ранова поверхня, що блідне при натискуванні і різко болоча при уколах голкою або доторканні марлевою кулькою, змоченою спиртом. Ці ознаки свідчать про те, що кровопостачання і болочі рецептори дерми збережені, а отже, вона життєздатна.



**Мал. 44.** Опік обличчя II-III ступенів відразу після травми. Поєднання сухого (у центрі опіку) і вологого (по периферії) некрозу.

основному інфрачервоної частини спектра. Інфрачервоні промені мають здатність проникати в тканини на глибину до 5 мм, прогріваючи їх до 50 °С. У таких випадках навіть на ділянках глибокого ураження шкіра виглядає мало зміненою, вона лише трохи набрякає, набуває мармурового забарвлення. Зазначені різновиди некрозу при ураженнях полум'ям часто поєднуються. В центрі опікової рани, де інтенсивність термічного впливу була

максимальною і глибина ураження найбільша, настає омертвіння тканин за типом сухого некрозу, а по периферії розташовується зона вологого некрозу, що поступово переходить у рожеву поверхню опіку II ступеня. Визначення больової чутливості допомагає диференціювати опіки IIIa і IIIb-IV ступенів.

Використовуючи зазначені ознаки, у більшості випадків у перші години після травми можна з достатньою впевненістю встановити глибину опіку. Однак точно визначити його межі можна лише у деяких випадках, при контактних опіках.

Електроопіки від дії струму високої напруги найчастіше бувають глибокими. Уражені тканини можуть бути в стані як вологого, так і сухого некрозу. На відміну від термічних опіків, ураження шкіри при електроопіках звичайно менш поширене, ніж тканин, що лежать глибше. Мабуть, це пов'язано як із різною стійкістю їх до електричного струму, так і порушеннями кровообігу, що розвиваються. Ушкодження стінок судин може супроводжуватись ерозійними кровотечами, що найчастіше виникають через 2-4 тижні після травми, коли починається відторгнення некротизованих тканин.



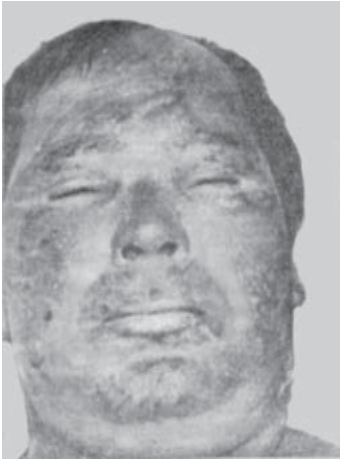**Мал.45.**Опік II-IIIа ступенів хлористоводною кислотою через добу після травми.

При хімічних опіках глибина ураження залежить не тільки від виду агресивних речовин, а й від термінів надання само- і взаємодопомоги. Швидке промивання уражених ділянок великою кількістю проточної води дозволяє попередити опік або значно зменшити його глибину. Агресивні речовини розтікаються по шкірі, створюючи патьоки різної форми (мал. 45). Колір ураженої шкіри залежить від виду хімічного агента: при опіках сірчаною кислотою вона коричнева або чорна, соляною – жовта, фтористоводневою – брудно-сіра або біла. При опіках лугами відбувається руй-

нування епідермісу і з'являються яскраво-рожеві ерозивні ранові поверхні. Вплив кислот супроводжується утворенням сухого некрозу, лугів – вологого. Можливі і так звані термохімічні опіки, коли ураження обумовлене нагрітою до високої температури агресивною речовиною. Глибину ураження тканин при електричних і хімічних опіках визначають на підставі тих же ознак, що і при термічних опіках.

Для опіків обличчя як поверхневих, так і глибоких, характерний швидкий розвиток набряку тканин під опіковою раною і у її оточенні. Внаслідок цього опіки повік, навіть при відсутності ураження очей, супроводжуються тимчасовим осліпленням (мал. 46). При великих глибоких опіках біляротової ділянки через набряк губ вони набувають характерної форми риб'ячого рота. набряк тримається до 2-3 діб, а потім зникає протягом декількох днів.

Ізольовані опіки обличчя, навіть глибокі, незважаючи на значну больову реакцію, звичайно не супроводжуються розвитком виражених загальних порушень життє-



**Мал.46.**Опік II-IIIа ступенів від спалаху газу. Тимчасове осліплення через набряк повік.

діяльності. Однак часто тимчасове осліплення, що настає внаслідок набряку повік, набряк, що обмежує рухи губ, страх перед можливим спотворюванням є причиною додаткових страждань. У зв'язку з цим навіть при незначних опіках обличчя можливі в різній мірі виражені психічні порушення.

Опікова хвороба розвивається, якщо опіки обличчя поєднуються з ураженнями інших ділянок тіла, коли сумарна площа поверхневого опіку перевищує 25-30 %, а глибокого 10 % поверхні тіла. Для визначення площі опіків у дорослих доцільно використовувати найбільш прості і досить точні методи – "правило дев'яток" і "правило долоні".

Перше полягає в тому, що площа кожної анатомічної ділянки у відсотках становить число, кратне 9: голова і шия – 9 %, кожна нижня кінцівка – 18 %, промежина, статеві органи – 1 %. Площа обличчя дорівнює 3 % поверхні тіла. Площа долоні дорівнює 1-1,1 % поверхні тіла. Кількість долонь, що укладаються на поверхні опіку, і визначає площу ураження. Оскільки в дітей співвідношення окремих анатомічних ділянок різне залежно від віку, для визначення в них площі опіків варто використовувати спеціальні таблиці.

Періодизація опікової хвороби не є досить патогенетично обґрунтована. На сучасному рівні знань, при класифікації періодів опікової хвороби, доводиться орієнтуватися в основному на строки, що пройшли з моменту травми, і частково на динаміку змін в опікових ранах. Прийнято виділяти періоди шоку (від 1 до 3 діб), гострої

токсемії (від 3 до 10-15 діб), септикотоксемії (до повного або майже повного загоєння опікових ран) і реконвалесценції.

Опіки слизової оболонки рота, носоглотки і рідко гортані, що відбуваються під дією розпечених газів, практично завжди бувають поверхневими (I-IIIa ступені). При таких ураженнях відмічаються обгорання волосків у пристінці носа, гіперемія і набряк слизової оболонки, значні ділянки яких покриті сірувато-білим нальотом (опіки II і IIIa ступенів). При опіках гортані можлива афонія, однак і в цих випадках розладів дихання, як правило, не відмічається. Лише рідко, не більш ніж в 1-3 % потерпілих, розвивається виражений набряк слизової оболонки гортані, що супроводжується порушеннями дихання. Голосова щілина є бар'єром, нижче якого дія високотемпературного агента не поширюється. Глибокі опіки рота, носоглотки і гортані, а також термічні опіки трахеї і бронхів у клінічній практиці майже не зустрічаються, тому вони можуть виникнути лише при тривалому впливі високих температур на тих потерпілих, що знаходяться без свідомості, що вмирають на місці події в момент або відразу після неї.

При огляді кожного потерпілого з опіком обличчя, особливо, якщо уражені повіки, необхідно оцінювати стан очей. Наведені вище ознаки достатні для орієнтовної оцінки важкості їхнього ураження. Опіки I і II ступенів при достатній впевненості в діагнозі можна лікувати без офтальмолога, хоча його консультація усе ж бажана. При явних або передбачених опіках очного яблука III-IV ступенів потрібна консультація офтальмолога. Таких хворих необхідно обстежити і лікувати з його допомогою й участю, оскільки звичайно виникає необхідність у різних оперативних офтальмологічних втручаннях залежно від характеру ураження.

При наданні першої допомоги на місці події, при термічних опіках проведення термінових заходів щодо життєвих показань необхідне лише в тих випадках, коли одночасно



є важке ураження органів дихання або отруєння продуктами горіння, що супроводжується порушеннями дихання, серцевої діяльності і свідомості. У таких випадках може виникнути необхідність у наданні потерпілому термінової реанімаційної допомоги (очищення порожнини рота і глотки від слизу і блювотних мас, штучне дихання методом “рот в рот” або “рота в ніс”, закритий масаж серця). Ті ж дії потрібно провести при електротравмах, якщо настала зупинка дихання. Таких потерпілих необхідно транспортувати в лікувальну установу на ношах.

При хімічних опіках необхідно якомога раніше почати і продовжувати не менше 10-15 хв промивання ділянок ураження великою кількістю проточної води. Якщо допомогу надали із запізненням, то тривалість промивання варто збільшувати в 2-3 рази. Тільки після цього доцільно зробити обробку ділянок опіку хімічними нейтралізаторами агресивних речовин: розчином гідрокарбонату натрію (питна сода) – при ураженнях кислотами, розчином лимонної кислоти – при ураженнях лугами. Обмежуватися при наданні першої допомоги тільки застосуванням хімічних нейтралізаторів не можна.

При наданні першої допомоги не варто робити маніпуляції на опікових ранах. Протипоказане місцеве застосування мазей на жировій основі, а також фарбувальних і дубильних речовин, тому що вони затруднюють туалет опікових ран і визначення глибини опіків. Перед транспортуванням на опікові рани тулуба і кінцівок досить накладати суху асептичну пов'язку. При відсутності перев'язувальних засобів можна використовувати чисту бавовняну тканину. На обличчя пов'язки можна не накладати. Для боротьби з болем варто ввести наркотичний анагетик.

Обов'язковій госпіталізації підлягають усі потерпілі:

- 1) із явними або передбачуваними глибокими опіками обличчя;
- 2) із великими поверхневими опіками обличчя, особливо, якщо настало тимчасове осліплення через набряк повік;

3) із явними або передбачуваними ураженнями очей і органів дихання.

Амбулаторне лікування доцільне лише при опіках I ступеня і дрібних обмежених опіках II ступеня.

При госпіталізації здійснення термінових лікувальних заходів щодо життєвих показань може знадобитися в тих випадках, коли у потерпілих з опіками обличчя є ураження органів дихання.

Місцеве лікування опікових ран варто починати з їхньої первинної обробки. Вона може бути зроблена одразу після поступлення потерпілого в лікувальну установу або через деякий час, якщо це не відбивається на перебігу опіків. Основна вимога до цієї маніпуляції – це щадне її виконання. Шкіру навколо опіків, а також міхурі, що їх покривають, якщо вони цілі, обробляють бензином або 96 % спиртом. Допустиме також промивання мильною водою або розчином антисептика. Великі міхурі зрізають ножицями, дрібні можна не розкривати. Забруднені опікові рани очищують кулькою, змоченою у 3 % розчині перекису водню або розчином антисептика, і висушують.

При опіках I ступеня можна використовувати охолоджений крем (ланолін, персикове масло, дистильовану воду в рівних кількостях) або слабодезінфікуючі мазі (2 % борний вазелін); мазі, що містять кортикостероїдні гормони (оксикорт, преднізолонова мазь), або індиферентні суспензії, що збовтуються (окис цинку, тальк, гліцерин по 30 мл, дистильована вода 100 мл). Однак, можна обмежитися обробкою обпаленої поверхні спиртом або одеколоном. Гіперемія і набряк зникають протягом 1-2 днів, біль зникає не раніше.

Лікування опіків обличчя варто проводити відкритим методом, тому що пов'язки заважають доглядати за хворим. При опіках IIIа ступеня, а також більш глибоких ураженнях після відторгнення некротичних струпів і утворення ран переходять до закритого методу лікування (під пов'язкою).

Не варто переоцінювати, до чого схильні як хворі, так і багато лікарів, які не мають досвіду лікування обпечених, значення місцевого застосування медикаментозних засобів. Жоден з них не має специфічної "протиопікової" властивості, вибір засобу визначається, в основному, доступністю, відсутністю подразливої дії і непріємного запаху, зручністю застосування. Бажано, щоб використовуваний засіб мав антибактеріальні властивості, однак, потрібно мати на увазі, що будь-які антибіотики чи антисептики, які застосовувались місцево, не можуть впливати на всю різноманітну мікрофлору опікових ран. Звичайно, незабаром після початку захворювання в них з'являється флора, стійка до антибактеріальних засобів, що використовуються.

Якщо лікування проводять відкритим методом, то опікові рани на обличчі 3-4 рази на добу змащують емульсією або маззю (5-10 % лінімент синтоміцину, 0,5 % фурацилінова, 0,1 % гентаміцинова, 10% анестезинова і 10 % сульфамілова мазі). Необхідно декілька разів на день здійснювати туалет очей, носових ходів, ротової порожнини: звільняти їх від скупчення гнійного вмісту, що відокремлюється, скоринок. Кон'юнктивні порожнини доцільно промивати розчином фурациліну 1:5000.

При поверхневих опіках очних яблук до ліквідації явища кон'юнктивіту і помутніння рогівки в кон'юнктивальні мішки закачують 2-3 рази в день 30 % розчин сульфацилу або закладають за повіки 5 % левоміцетинову мазь. При болю варто закачувати 0,25 % розчин дикаїну.

При лікуванні опіків IIIa ступеня, що супроводжуються відмиранням дерми, а також глибших уражень (III-IV ступені) основне завдання в перші дні після травми – домогтися формування сухого некротичного струпа, а також забезпечити його якнайшвидше відторгнення. Це необхідно для того, щоб опіки IIIa ступеня і невеликі опіки IIIб ступеня швидше епітелізувалися, а більш великі опіки IIIб-IV ступенів перетворилися в чисті, гра-

нулюючі рани, придатні для пластичного закриття. Найкраще це досягається при закритому методі лікування (під пов'язкою). При будь-якому стані опікового некрозу, особливо, якщо струп вологий і є значна ексудація з опікових ран, варто використовувати волого-висихаючі пов'язки з розчинами антисептиків (фурацилін 1:5000, 3-5 % розчин борної кислоти, 0,1 % риванол, 10 % сульфамілон, 0,5 % нітрат срібла, 0,25 % хлорацид). Після відторгнення некротичного струпа при дермальних (IIIа ступінь) опіках для прискорення епітелізації можна накладати масляно-бальзамічну пов'язку, під час перев'язок робити ультрафіолетове опромінення рани. При надлишковому рості грануляції варто застосовувати мазі, до складу яких входять глюкокортикоїдні гормони, які мають протизапальні властивості і нормалізують процеси регенерації.

Варто враховувати, що під час перев'язок важливий ретельний туалет навколишньої опікової поверхні шкіри: протирання її бензином і спиртом, видалення гнійних кірочок, промивання ран 3 % розчином перекису водню. Ділянки некротичного струпа, що відриваються, зрізують ножицями. Це варто робити обережно, не травмуючи життєздатної тканини рани. Якщо явища гострого запалення в ранах різко виражені і у хворого відзначається висока температура, то зміну пов'язок варто проводити щодня, а після стихання гострого запалення – не рідше ніж через день. Чистота рани сприяє якнайшвидшому загоєнню дермальних опіків.

Частим ускладненням при поверхневих і глибоких опіках є різні форми піодермітів, що довготривало перебігають і рецидивують часто, навіть після повного загоєння опікових ран. Для боротьби з ними, крім дотримання зазначених вище правил лікування опікових ран, доцільно використовувати антибіотики з врахуванням чутливості до них мікрофлори гнійних вогнищ, автовакцину, ф-глобулін. Місцево застосовують 1-2 % водні і спиртові роз-

чини анілінових барвників, 1 % гексахлорафенову і 5 % борнонафталанову мазі.

Дуже специфічно перебігають опіки вушних раковин. При глибоких їхніх ураженнях відбувається первинне ураження хряща, а пізніше розвивається хондрит. Це ускладнення може виникнути і після опіків III ступеня, що, мабуть, пов'язане з набряком тканин і появою випоту між охрястям і хрящем. Оскільки живлення хряща забезпечується судинами охрястя, настає вторинне його омертвіння з наступним нагноєнням. Симптоматика хондриту вушних раковин досить характерна: біль, різко виражений набряк і гіперемія, дещо пізніше над ділянками нагноєння з'являється флуктуація.

У ранні терміни після опіку, коли випіт між охрястям і хрящем ще не встиг нагноїтися і не настало омертвіння хряща, за допомогою аспірації випоту шляхом пункції іноді можна попередити розвиток гострого хондриту. Одиничні спостереження свідчать про те, що в ранні терміни після травми ефективна також рентгенотерапія (короткохвильове опромінення 5-6 сеансів, сумарна доза до 2 Гр). Якщо розвинулось нагноєння, то необхідно розкрити і дрениувати гнійник, після ліквідації якого неминуче розвивається значна деформація вушної раковини аж до повної втрати її форми.

**Відмороження обличчя**, як правило, виступних його частин (ніс, вуха, щоки, рідше підборіддя) відбувається в основному внаслідок дії холодного повітря. Іноді в дітей зустрічаються контактні відмороження язика і губ, що настають при спробі лизнути охолоджені до дуже низької температури металеві предмети. При першій формі відмороження в розвитку місцевих порушень варто виділити два періоди – дореактивний (після зігрівання тканини). Патологічні зміни виявляються в реактивному періоді. У патогенезі цих змін, головну роль відіграють порушення кровопостачання тканин, обумовлені спочатку спазмом, а пізніше тромбозом кровоносних судин.

Пряма дія холоду, що пошкоджує тканини при таких відмороженнях, сумнівна, тому що тканинна гіпотермія практично ніколи не досягає такого рівня, при якому можливе замороження тканин. Воно може настати тільки після смерті потерпілого від несумісної з життям загальної гіпотермії. Цією ж обставиною пояснюється і мала кількість важких відморожень обличчя, для розвитку яких необхідний тривалий і інтенсивний низькотемпературний вплив. Лише при контактних відмороженнях найбільш ймовірна пряма дія низьких температур, коли загибель тканин настає під час холодової травми.

Симптоматика в дореактивний період незначна. Звичайно спочатку з'являються різні больові відчуття (поколювання, печія) у підданих дії холоду ділянках, пізніше настає їхня анестезія. Нерідко потерпілі, особливо ті, що знаходяться в стані алкогольного сп'яніння, не помічають, коли настало відмороження. При огляді виявляється лише різка блідість і охолодження уражених частин, зникнення больової чутливості. Біль спостерігається тільки після зігрівання відморожених частин.

Після відновлення нормальної температури тканин виявляються зміни, що дозволяють говорити про важкість травми. Залежно від глибини ураження виділяють відмороження 4 ступенів. При відмороженнях I ступеня блідість змінюється гіперемією або ціанозом, часто шкіра стає мармурового відтінку. Завжди з'являється більш-менш поширений набряк. Омертвіння тканин при таких відмороженнях не настає і всі зміни ліквідуються протягом 3-7 днів. Іноді надалі відмічається лущення епідермісу. Відмороження II ступеня характеризується загибеллю епідермісу, що відшаровується, створюючи наповнені жовтою або злегка геморагічною рідиною, одиничні або множинні міхури. Після їхнього видалення оголюється яскраво-рожева, різко хвороблива дерма. Такі відмороження гояться шляхом епітелізації зі збережених епітеліальних придатків шкіри через 10-15 днів.

Омертвіння шкіри на всю товщину настає при відмороженнях III ступеня. Для них також характерне утворення міхурів, звичайно наповнених гемарогічною рідиною. У таких випадках дерма іноді темного кольору через крововиливи, в інших випадках – сіруватого. Пізніше на ділянках ураження III ступеня формується некротичний струп чорного кольору. Його демаркація настає до кінця першого тижня, а відторгнення закінчується на 3-4 тижні. Утворюється гранулююча рана, невеликого розміру, що загоюється шляхом рубцевого стягнення та епітелізації з країв.

Кістки лицевого кістяка при відмороженнях ніколи не уражаються. До відмороження IV ступеня обличчя варто віднести такі, при яких настає загибель хряща вušних раковин або крил носа. Вже в ранні терміни реактивного періоду з'являються описані вище ознаки некрозу тканин, однак достовірна диференціальна діагностика відморожень III та IV ступенів можлива не раніше ніж наприкінці першого тижня, коли настає демаркація некрозу. Результатом відмороження IV ступеня може бути втрата частини або всього органа.

Рациональна перша допомога при відмороженнях у дореактивному періоді дозволяє зменшити поширеність необоротних змін. Для цього необхідно зменшити тривалість періоду гіпотермії тканин і прискорити відновлення їхнього кровопостачання. Найкраще застосовувати легкий масаж ділянок ураження чистою теплою рукою або м'якою бавовняною тканиною, що призводить до потепління і порожевіння шкіри. Далі шкіру обробляють спиртом, змазують вазеліном і, якщо немає змоги розмістити потерпілого у тепле приміщення, накладають теплу пов'язку. Ні в якому разі не треба, як це часто роблять, розтирати відморожені ділянки снігом. При цьому відбувається подальше охолодження тканин і зростає тривалість тканинної гіпотермії, в результаті збільшується важкість ураження.

Після надання першої допомоги відмороження I ступеня спеціального лікування не потребує. При відмороженнях II ступеня міхурі можна не розкривати і під ними закінчиться епітелізація. Зрізання міхурів доцільне, якщо вміст їх нагноюється, а також у тих випадках, коли є підозра на більш глибоке ураження тканин. Відмороження обличчя краще лікувати закритим методом, періодично змазуючи його маззю, до складу якої входять антисептики або антибіотики. Не варто використовувати дубильні або барвні речовини, тому що вони затруднюють оцінку глибини відмороження. Якщо при відмороженнях III-IV ступенів настало гнійне розплавлення струпа, а також після того, як почалося його відторгнення і сформувалася гранулююча рана, варто перейти на закритий метод лікування, використовуючи волого-висихаючі пов'язки з розчинами антисептиків до загоєння ран. Потрібно мати на увазі, що немає специфічних засобів місцевого консервативного лікування відмороження. Відмороження обличчя IV ступеня зустрічаються вкрай рідко. У літературі є лише поодинокі повідомлення про використання оперативних втручань, що проводились в пізні терміни для відновлення втраченого органа (наприклад, кінчика носа) шматком на живильній ніжці.

Після загоєння відморожені ділянки стають підвищено чутливими до холоду. Іноді повторні відмороження розвиваються при повторному низькотемпературному впливі. Т.Я.Арьєв (1966) виділяє такі ураження як самостійну форму, вважаючи їх хронічною травмою (охолодження), і вказує, що при важких охолодженнях спостерігаються виразки шкіри, вторинні дерматози і дерматити. Він же, посилаючись на дані літератури, відмічав можливість розвитку зневалень хряща і описав утворення кістоподібної порожнини в хрящі вушної раковини після відмороження.



## Розділ 15

# ВРОДЖЕНІ РОЗЦІЛИНИ ОБЛИЧЧЯ І ПІДНЕБІННЯ

Одними з найпоширеніших каліцтв у людини, які становлять близько 30 % всіх вроджених аномалій, є розцілини верхньої губи і піднебіння.

Причини, які зумовлюють каліцтво, вивчались ще в давні часи, проте до нашого часу питання про етіологію розцілин обличчя і піднебіння повністю не вирішене. Значне поширення мала теорія походження розцілин губи і піднебіння в результаті спадкових факторів.

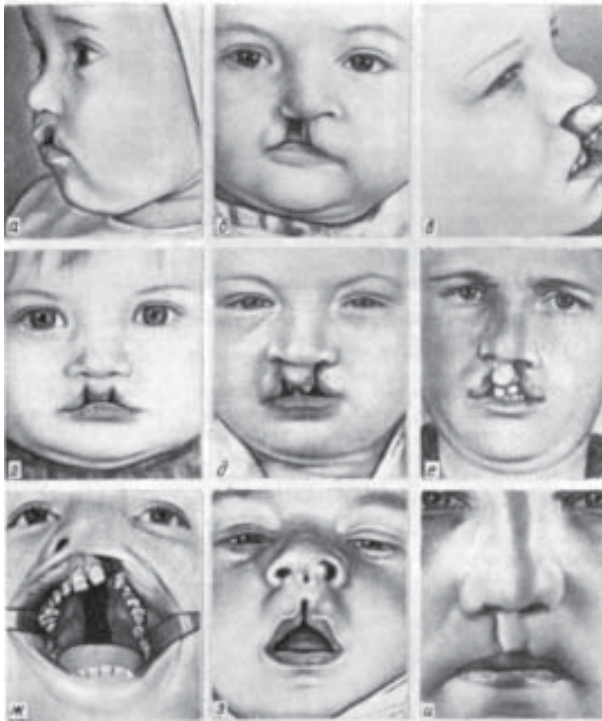Проте в роботах одних авторів спадкові причини були виявлені у 10 % хворих, а в інших – 2,5 до 4,5 %, що не може переконати у винятковій ролі спадковості.

З давніх часів у походженні розцілин обличчя і піднебіння відводиться значна роль впливу зовнішніх факторів. Так, наприклад, В.І.Гедройц (1929) стверджувала, що серед дітей, народжених в роки російсько-японської війни, Першої світової війни вади розвитку зустрічались значно частіше, ніж в мирний час. Причинами каліцтв можуть бути хвороби матері під час вагітності: інфекційні захворювання, хвороби матки, штучні або самовільні викидні, психічна травма, порушення харчування. Ерделі (1957), Вільфор (1957) пов'язують виникнення розцілин губи і піднебіння з наявністю токсоплазмозу, перенесеного із крові вагітної в кров плода тощо.

Вроджені розцілини обличчя і піднебіння досить різноманітні. Зустрічаються ізольовані розцілини: розцілина губи, альвеолярного паростка, м'якого піднебіння. Можуть бути поєднані розцілини твердого піднебіння і альвеолярного паростка, губи і твердого піднебіння, твердого і м'якого піднебіння.

## РОЗЦІЛИНИ ГУБИ

Найчастішими каліцтвами обличчя є вроджені розцілини верхньої губи. Розцілини нижньої губи зустрічаються дуже рідко і звичайно розміщені посередині. Частіше спостерігаються розцілини верхньої губи – як однобічні, так і двобічні (симетричні, асиметричні) (мал. 47). Вони можуть бути: часткові – розповсюджуються до дна носового ходу або ж повні – дефект розповсюджується на нижній носовий хід.



**Мал. 47.** Види вроджених розцілин губи і піднебіння:  
а – неповна однобічна; б – повна однобічна; в – двобічна повна;  
г – різні розцілини; д – двобічна повна розцілина губи і піднебіння; е – двобічна неповна розцілина верхньої губи; ж – розціплення м'якого і твердого піднебіння; з – серединна розцілина верхньої губи; і – прихована розцілина губи.

При повних розщілинах верхньої губи одночасно можлива наявність розщілини альвеолярного паростка, твердого і м'якого піднебіння. Крім того, розрізняють також розщілини серединні або приховані, що характеризуються вертикальними втисненнями верхньої губи і альвеолярного паростка, під яким визначається розходження кругового м'яза. Двобічна розщілина верхньої губи і альвеолярного паростка може супроводжуватися помітним виступанням міжщелепної кістки (мал. 47).

В окремих випадках спостерігаються вроджені розщілини обох губ.

## **РОЗЩІЛИНИ ПІДНЕБІННЯ**

Розщілини піднебіння є одним із важких видів вроджених каліцтв, що характеризуються наявністю широкого сполучення між носовою і ротовою порожнинами, що призводить до порушення дихання, харчування і мови. Прийнято розрізняти неповні і повні розщілини піднебіння.

Неповна розщілина може розповсюджуватися на язичок і м'яке піднебіння. Можуть бути лівобічні і правобічні, скрізні і нескрізні розщілини.

Скрізні розщілини, на відміну від нескрізних розщілин, розповсюджуються на все тверде піднебіння і альвеолярний паросток, захоплюючи м'яке піднебіння і язичок.

Серед однобічних скрізних розщілин піднебіння частіше зустрічаються лівобічні розщілини. Двобічна розщілина піднебіння іноді називається "вовча паща"; як правило, поєднується з двобічною розщілиною альвеолярного паростка і губи (мал. 47).

При цьому леміш виявляється незроценим з піднебінними пластинками. Міжщелепна кістка з лемішем виступає вперед. Рідше зустрічаються приховані розщілини м'якого і твердого піднебіння (підслизові). При цих видах розщілин спостерігається незроцнення м'язів обох поло-

вин м'якого піднебіння, а іноді і пластинок твердого піднебіння.

Можливі також розщілини носа, серединні розщілини обличчя, нижньої губи, нижньої щелепи, поперечні, косі розщілини обличчя.

Вроджені розщілини обличчя являють собою важку ваду розвитку, що призводить до серйозних наслідків. З моменту народження дитини яскраво виражене порушення функції губи і піднебіння (смоктання, ковтання, а в подальшому жування), що в свою чергу призводить до відхилення в розвитку дитини. Інколи, при аспірації вмісту порожнини рота – до летального наслідку в перші тижні життя. При розщілинах піднебіння порушується правильне звукоутворення, з віком виявляється дефект мови: мова стає незрозумілою, з носовими звуками.

## **ТЕРМІНОПЕРАТИВНОГО ВТРУЧАННЯ**

Всі діти з роццілиною губ і піднебіння з періоду новонародженості повинні знаходитись під диспансерним наглядом хірурга-стоматолога, стоматолога, ортопеда, педіатра, логопеда, психоневролога, отоларинголога і патронажної сестри.

Слід враховувати, що при оперативних втручаннях з приводу розщілин губи і піднебіння усувається не тільки анатомічний дефект. Велике значення при цьому має відновлення фізіологічних і функціональних особливостей. Через це всіх хворих з вродженими дефектами губи і піднебіння оперують.

Протипоказами до операцій у дітей раннього віку є глибока недоношеність, інфекційні захворювання, висока температура тіла, хвороби обміну речовин і нервові хвороби. Пологова травма ЦНС і її наслідки виключають проведення операцій у новонароджених.

В літературі є різні дані з приводу термінів опера-

тивного лікування при вроджених розщілинах губи і піднебіння. А.І.Євдокімов, А.А.Лімберг, В.М.Мухін при вроджених розщілинах губи вважають найбільш оптимальними термінами 6-12 міс., Т.С.Вахер – 5-10 міс., С.Д.Терновський – 3 міс. При розщілинах губи оперативне втручання в більш пізні терміни призводить до більш грубих анатомічних змін в прилеглих тканинах. Нам імпонує метод Л.Е.Фролової, яка проводить операції із закриття дефекту верхньої губи в перші 3 дні життя дитини, але це нерідко супроводжується частими ускладненнями і високую смертністю.

Протилежні погляди існують на рахунок оперативного втручання при розщілинах піднебіння. На думку більшості авторів, раннє втручання призводить до порушення нормального розвитку верхньої щелепи і форми зубної дуги. Через це А.А.Лімберг вважає найбільш сприятливим для операції вік від 10 до 12 років, А.І.Євдокімов – 6-7 років.

На даний час термін хірургічного втручання при розщілинах піднебіння визначається індивідуально залежно від виду розщелин, наявності супутніх хвороб.

## **Розділ 16**

### **ЗНАЧЕННЯ ГІГІЄНИ ПОРОЖНИНИ РОТА У ПОПЕРЕДЖЕННІ СТОМАТОЛОГІЧНИХ ЗАХВОРЮВАНЬ. ЗАСОБИ І МЕТОДИ ГІГІЄНИ ПОРОЖНИНИ РОТА**

Добре відомо, що догляд за порожниною рота є невід'ємною частиною профілактичних заходів, пов'язаних зі зниженням рівня захворюваності зубів і пародонта в дорослих і особливо в дітей.

У поняття догляду за порожниною рота входять індивідуальне чищення зубів, видалення залишків їжі з між-

зубних проміжків, полоскання порожнини рота водою після кожного приймання їжі.

При відсутності або нераціональному догляді за порожниною рота харчові залишки, м'який зубний наліт твердіють, мінералізуються, перетворюються в зубний камінь, що відкладається над або під яснами. Найчастіше над'ясенні мінералізовані зубні відкладення можна виявити на щічних поверхнях верхніх жувальних зубів, біля протоки привушної слинної залози і на язикових поверхнях передніх зубів нижньої щелепи, в місцях виходу протоки під'язикових слинних залоз.

В даний час більшість дослідників приходять до висновку, що у виникненні карієсу найважливіша роль належить м'якому зубному нальоту і харчовим залишкам, тому що саме в цих субстратах відбувається активна життєдіяльність мікроорганізмів, що супроводжується утворенням молочної й інших органічних кислот (особливо при надлишку споживання рафінованих вуглеводів), що сприяють розчиненню мінеральних компонентів емалі зубів.

М'який зубний наліт і зубний камінь у значній мірі визначають і виникнення запальних захворювань пародонта.

Таким чином, рівень гігієнічного догляду за порожниною рота відіграє вирішальну роль у профілактиці основних стоматологічних захворювань.

Відомо, що для самоочищення порожнини рота від зубного нальоту і залишків їжі необхідно щодня вживати тверді, багаті клітковиною продукти: яблука, сиру моркву, ріпу, капусту й інші овочі і фрукти. Однак основним методом видалення відкладень із поверхні зубів залишається правильне чищення зубів за допомогою зубної пасти (або зубного порошку) і зубної щітки. Навчання основних правил по догляді за порожниною рота необхідно починати з раннього дитячого віку (2-3 роки).

Дітей 1,5-2 років поступово привчають користуватися зубною щіткою без пасти, прищеплюють навички полоскати рот під час чищення зубів і обов'язково після їжі.

Після засвоєння основних правил користування зубною щіткою діти 2-3 років навчаються чистити зуби з використанням зубних паст.

Таким чином, під індивідуальною гігієною порожнини рота розуміють ретельне регулярне видалення зубних відкладень за допомогою засобів спеціального призначення.

В даний час до засобів індивідуальної гігієни порожнини рота відносяться: звичайні зубні щітки, зубні щітки електричні, зубні нитки – флоси, спеціальні зубні щітки, міжзубні стимулятори й іригатори порожнини рота, зубочистки, зубні пасти, порошки, еліксири.

Зубна щітка є основним інструментом для видалення відкладень із поверхні зубів і ясен. Існує безліч моделей зубних щіток. Зубна щітка складається з ручки і робочої частини – голівки з посадженими в неї пучками щетини. Довгі роки для зубних щіток використовували лише натуральну щетину. В даний час перевагу віддають синтетичному волокну, тому що в натуральній щетині є серединний канал, що легко заповнюється водою і мікроорганізмами, поверхня волокна нерівна, пориста, кінець щетини не піддається обробці. У штучній щетині серединний канал у волокна відсутній, поверхня волокна гладка, а кінець може бути округлений, тому зубні щітки зі штучного волокна мають перевагу перед щітками з натуральної щетини.

Існує п'ять ступенів жорсткості зубних щіток: дуже жорсткі, жорсткі, середньої жорсткості, м'які і дуже м'які. Попередня обробка щітки в теплій воді робить її м'якшою. Щітки середньої жорсткості і м'які найбільш ефективні, тому що щетинки цих щіток більш гнучкі, очищають зубоясенну борозенку і краще проникають у міжзубні проміжки. Їх рекомендується використовувати при нормальному стані пародонта і зубів.

Довжина робочої частини щітки для дітей повинна бути 18-25 мм, для дорослих – 23-30 мм, а ширина – 7-9 мм і 7,5-11,0 мм відповідно.

В електричних зубних щітках автоматичні рухи голівки (вібрувальні і ті, що ротують) здійснюються за рахунок мотора, розташованого в її ручці. Дослідження з вивчення ефективності застосування електричних зубних щіток не виявили особливих їхніх переваг перед звичайними.

Зубна щітка легко забруднюється, тому її потрібно тримати в чистоті. Після чищення зубів щітку потрібно промивати під струменем води і ретельно очистити від залишків їжі, зубної пасти, зубного нальоту. Зберігати її потрібно так, щоб вона могла добре висохнути, наприклад, у склянці голівкою доверху. Це помітно знижує кількість мікроорганізмів у щітці, а щетинки зберігають твердість і форму. Тільки з'являться ознаки зносу зубної щітки, її варто замінити, тому що функції зношеної щітки, що очищають, стають мінімальними. Реальний термін служби щетини варіює від 1 до 4 міс. Регулярно використовувати зубну щітку зі штучної щетини необхідно змінювати кожні 1-2 міс., а з натуральної – кожні 3-4 міс.

Навіть ретельне дотримання правил гігієни порожнини рота з використанням лише зубної щітки не повністю очищає від нальоту бічні поверхні зубів і міжзубних проміжків. Внаслідок цього вкрай необхідно використовувати, крім зубної щітки, інші засоби: зубні нитки або флосси, зубочистки, спеціальні зубні щітки, міжзубні стимулятори й іригатори порожнини рота.

Основна мета застосування зубних ниток – ретельне видалення нальоту з важкодоступних поверхонь зубів, а також залишків їжі між зубами. Застосовують воцену і невоцену нитку, круглу і плоску. Плоска воцена нитка більш зручна, тому що вона легше проходить між зубами, не рветься й охоплює велику поверхню зуба.

Іншим додатковим і допоміжним засобом для гігієни порожнини рота, що зарекомендував себе добре, є зубочистки. Зубочистки бувають дерев'яні і пластмасові, а за формою – трикутні, плоскі і круглі. Їх застосовують не тільки для видалення залишків їжі з міжзубних проміж-



ків, але, головним чином, для видалення зубного нальоту з бічних поверхонь зубів.

Спеціальні зубні щітки застосовують при нетиповій будові зубних рядів і обличчя. За своєю формою такі зубні щітки можуть бути різними; робоча частина щітки складається з одного пучка щетинок або нагадує йоржі для миття посуду. В основному функція спеціальних зубних щіток та ж – видалення зубного нальоту і залишків їжі з міжзубних проміжків.

Міжзубні стимулятори – це гумові або пластмасові конуси, що розташовуються на кінцях ручок. Інструмент служить, в основному, для масажу ясен і є гарним додатковим засобом очищення міжзубних проміжків.

Допоміжним засобом догляду за порожниною рота є спеціальні іригатори, що забезпечують постійний або пульсуючий струмінь води під тиском через наконечник. У воду для іригації порожнини рота можна додавати ароматичні речовини і відвари лікарських трав. Іригації порожнини рота завжди повинно передувати чищення зубів за допомогою зубної щітки. Пульсуючий струмінь рідини робить додаткові очищувальні і масажувальні дії. В даний час вітчизняна промисловість приступила до випуску додаткових засобів гігієни: зубних ниток, іригаторів і стимуляторів порожнини рота.

У нашій країні і за кордоном випускається велика кількість різних зубних паст.

Основними властивостями зубних паст є їх абразивність, піноутворення, гелеутворення, а також барвники, консерванти, пахощі, лікарські речовини, що поліпшують смакові якості паст.

Залежно від складу зубні пасти діляться на дві великі групи: гігієнічні і лікувально-профілактичні.

Лікувально-профілактичні зубні пасти протизапальної дії призначені для профілактики і лікування захворювань пародонта і стоматитів. При використанні цих паст у комплексі з іншими заходами припиняється кровоточивість

ясен, гностеча з патологічних зубоясенних кишень, знімається запалення ясен, нормалізуються обмінні процеси в тканинах пародонта і слизовій оболонці рота.

Поліпшення стану тканин пародонта обумовлено наявністю в протизапальних пастах біологічно активних речовин: з'єднань, що містять хлорофіл, екстракт лікувальних рослин, ферментів, мінеральних солей, вітамінів.

Сольові зубні пасти сприятливо діють на слизову оболонку ясен, сприяють поліпшенню кровообігу, певною мірою підсилюють обмін речовин, перешкоджають утворенню м'якого зубного нальоту, оскільки сіль сприяє розчиненню слизу. Висока концентрація солей у пастах викликає посилений відтік тканинної рідини з запалених ясен і виявляє незначну знеболювальну дію.

Протикаріозні пасти зміцнюють тверду тканину зуба і попереджують утворення м'якого зубного нальоту, що досягається введенням у зубні пасти з'єднань фтору, фосфору, кальцію.

Крім зубних паст, гігієнічний догляд за порожниною рота здійснюють із застосуванням зубних порошків і зубних еліксирів. Порівняно із зубними пастами зубні порошки мають очисну дію, не містять лікувальних і профілактичних медикаментозних засобів, корисних для порожнини рота, менш гігієнічних при вживанні і мають більш високу абразивність.

Зубні еліксири, що містять вітаміни, фтор, протизапальні і дубильні речовини, рекомендується використовувати для полоскання: вони освіжають, дезодорують порожнину рота.

Спеціальними клінічними спостереженнями встановлено, що більшість людей чистить зуби "горизонтальними" рухами. Це призводить до видалення нальоту лише з вестибулярних поверхонь зубів, міжзубні проміжки при цьому не очищуються. Стандартний метод чищення зубів допускає включення різноманітних рухів: вертикальних (вони є основними), горизонтальних, кругових.

При чищенні зубів дотримуються найпростіших правил і певної послідовності маніпуляцій: необхідно вмити руки, прополоскати рот водою, промити зубну щітку водою, очистити її від залишків зубної пасти, зубного нальоту, залишити в склянці голівкою вгору. Зубний ряд поділяють на декілька сегментів. Чищення зубів починають із верхніх лівих зубів. Рекомендується робити по 10 рухів щіткою на кожному квадраті щелеп із вестибулярної і язикової (піднебінної) поверхонь зубів, а також на жувальній, щоб максимально очистити усі поверхні, чергуючи вертикальні, горизонтальні і кругові рухи. Чищення зубів повинно тривати близько 3 хв. Ефективність виконуваної процедури контролюється шляхом фарбування нальоту на зубах розчином, що містить йод.

Поряд із регулярним дворазовим чищенням зубів (вранці після сніданку і ввечері перед сном) необхідно прополіскувати порожнину рота водою після кожного приймання їжі.

Особливо велику увагу варто звернути на очищення міжзубних проміжків, фісур, ямок і інших заглиблень на зубах, тому що ці ділянки найчастіше екарієс.

Крім індивідуального догляду за порожниною рота, оздоровленню твердих тканин зубів і пародонта в різній мірі сприяють лікувально-профілактичні заходи, що входять у поняття професійної гігієни порожнини рота.

## **ОСОБЛИВОСТІ ХАРЧУВАННЯ І ВИНИКНЕННЯ СТОМАТОЛОГІЧНИХ ЗАХВОРЮВАНЬ**

Добре відомо, що дефіцит одних компонентів їжі і надлишок інших впливають на розвиток всього організму, у тому числі і на органи і тканини порожнини рота.

Встановлено, що нестача в їжі білків призводить до порушення мінералізації твердих тканин зубів, зменшення

розмірів і кольору коронок зубів. Надлишок вуглеводів у харчуванні призводить до підвищеної сприйнятливості зубів до карієсу. Тому заходи щодо нормалізації харчування включені в поняття первинної профілактики стоматологічних захворювань, у реалізації якої активну роль повинен відігравати середній медичний персонал, зокрема при роботі з вагітними і дітьми дошкільного віку. Відомо, що погіршеності в харчуванні вагітних і матерів, що годують, відбиваються на стані твердих тканин як молочних, так і постійних зубів, тому що їхній розвиток, формування і мінералізація починаються у внутрішньо-утробному періоді.

Жінка під час вагітності і годівлі дитини повинна одержувати з їжею достатню кількість білків, жирів, вуглеводів, продуктів, що містять велику кількість вітамінів, мінеральних солей, мікроелементів, тому що ці компоненти необхідні для правильного розвитку кісток і зубів у дитини. Потреба в солях кальцію і фосфору, які є основними мінеральними компонентами зубних тканин, у вагітних і матерів, що годують, значно збільшується. Велика кількість кальцію міститься в молоці і молочних продуктах, рибі, м'ясі, яйцях, деяких рослинних продуктах (хлібні злаки, горіхи, горох, квасоля, капуста й ін.).

Після народження дитини продовжується розвиток і мінералізація твердих тканин молочних і постійних зубів, тому роль харчування новонароджених, дітей молодшого дошкільного і шкільного віку, а також осіб більш старшого віку не знижується. У ці вікові періоди особливо яскраво виявляється негативний вплив легкозасвоюваних вуглеводів (борошняні і круп'яні вироби, цукор, цукерки й інші солодоці). Встановлено, що харчовий раціон дошкільників і школярів найчастіше містить у собі надлишкову кількість вуглеводів, тим самим сприяючи підвищенню сприйнятливості зубів до карієсу, особливо при їх вживанні між основними прийомами їжі.

Необхідно враховувати, що вуглеводи, що містяться в овочах і фруктах, перешкоджають розвитку карієсу. Про це потрібно пам'ятати при складанні меню в дитячих садках і школах.

## **ФТОР,РЕМІНЕРАЛІЗУЮЧІПРЕПАРАТИКАРІЄС**

Важлива роль мікроелементів для організму людини як регуляторів багатьох біохімічних процесів загальновідома. В обмінних процесах твердих тканин зубів беруть активну участь фтор, марганець, стронцій, залізо, молібден і інші мікроелементи.

Протикаріозна дія оптимальних кількостей фтору як профілактичного засобу в стоматології описана в багатьох наукових публікаціях.

Механізм протикаріозної дії фтору полягає в тому, що цей мікроелемент підвищує резистентність твердих тканин зуба шляхом утворення більш стійкої структури емалі зубів; фтор гальмує утворення і нагромадження м'якого зубного нальоту, придушує життєдіяльність мікроорганізмів, що призводить до зниження органічних кислот у порожнині рота.

Фтор в організм людини потрапляє в основному з питною водою й, у меншій мірі, з продуктами харчування. Однак у більшості районів нашої країни в джерелах водопостачання міститься недостатня кількість фтору.

В даний час у світовій практиці накопичений значний досвід із штучного фторування питної води на водопровідній станції. У деяких країнах проводиться фторування кухонної солі, молока, хліба. Фторування питної води не може впроваджуватися повсюдно (у зв'язку з технічними й організаційними труднощами), для профілактики карієсу використовують з'єднання, що містять фтор, у різних альтернативних формах, наприклад, у вигляді таблеток, фторлаквів, паст, гелів, полоскань.

Використання з'єднань фтору у вигляді таблеток (випускається у двох дозуваннях – 0,0011 г і 0,0022 г) має перевагу: з'являється можливість індивідуального дозування залежно від віку і вмісту фтору в питній воді.

При розрахунку необхідної дози фтору виходять із того, що оптимальне щоденне надходження фтору в організм дитини повинно бути від 1,2 до 1,6 мг. В основному з їжею діти одержують 0,3-0,5 мг фтору в день, тому потрібно додаткове введення в організм близько 1 мг фтору при концентрації його в питній воді менше 0,5 мг/л.

Таблетки натрію фториду приймають всередину після їжі, запиваючи водою. Дітям 2-6 років призначають по 0,0011 г, більше 6 років – по 0,0022 г 1 раз у день. Препарат приймають щодня не менше 250 днів у році, щодня до 14-літнього віку.

Ефект від застосування таблетованого фтору залежить від регулярності приймання таблеток. До роздачі і контролю за прийманням таких таблеток повинні залучатися медичні працівники ясел, дитячих садків, шкіл.

Поряд із препаратами фтору для профілактики карієсу в даний час використовують метод місцевого впливу на тверді тканини зуба засобами, що містять у своєму складі мінеральні компоненти, необхідні для підвищення стійкості емалі до руйнування: кальцій, фосфор, фтор, залізо, молібден і ін.

## **Розділ 17**

### **МЕДИЧНА ЕТИКА І ДЕОНТОЛОГІЯ**

В останні роки усе більше уваги в лікувальній роботі приділяється питанням медичної етики і деонтології. Це і зрозуміло, тому що, виходячи з вчення І.П.Павлова про вищу нервову діяльність, особлива увага повинна приді-

лятися безпосереднім негативним і позитивним, умовним і безумовним впливам на організм людини, тим більше – хворої людини. Таким чином, вплив навколишнього середовища має велике значення як лікувальний фактор. Виділяють два основних напрямки: створити максимум позитивних емоцій, що впливають на психіку пацієнта; обмежити, а ще краще цілком усунути (якщо це можливо) негативні емоції.

Одними з перших вплив навколишнього середовища як лікувального фактора у своїй роботі врахували медики Макаровської лікарні в Україні. Вони в широку медичну практику ввели лікувально-охоронний режим. Останній робить свій сприятливий вплив при усіх формах медичної допомоги населенню. Особливо важливе значення йому повинно надаватися при організації поліклінічного обслуговування. При цьому потрібно виходити з того, що в даний час поліклінічна допомога масова (у стоматології лише близько 1 % хворих одержують лікування в умовах стаціонару). Але й в інших медичних дисциплінах усе більше значення надається амбулаторному лікуванню. І насправді, в даний час більшості хворих встановлюють діагноз у поліклініці і лікують їх амбулаторно. Усім зрозуміло, що вигодою поліклінічного лікування є те, що пацієнт можна обстежити і вилікувати без відриву від свого звичайного середовища (домашнього або робочого). Правда, впроваджуючи лікувально-охоронний режим в умовах поліклініки, потрібно завжди враховувати, що масовість амбулаторної допомоги має свою негативну сторону: як правило, великий наплив хворих і, внаслідок цього, в ряді випадків, більш поспішна і менш ретельна робота, ніж в умовах стаціонару.

Чітка робота реєстратури поліклініки, тактовність і ввічливість її працівників – передумова гарного настрою для абсолютної більшості пацієнтів. Велике значення мають зовнішній вигляд реєстратури, холів для чекання. Якщо коридори і холи мають виключно казенний вигляд, якщо

не вистачає стільців і крісел, якщо на столиках тільки санітарно-просвітня література і пацієнту доводиться довго чекати прийому – це не викликає позитивних емоцій.

Зовнішній вигляд лікувальної установи поліпшують за допомогою кольорів, картин (пейзажі, натюрморти). При фарбуванні стін потрібно враховувати, що на хворих краще впливають пастельні тони: синьо-блакитний, рожевий, ясно-зелений, а також жовтий і жовтогарячий. Варто цілком відмовитися від монотонного білого фарбування стін і навіть, у ряді випадків, меблів. Часто на пацієнтів негативно впливає занадто яскраве освітлення холів, коридорів. Потрібно враховувати, що занадто слабе світло також впливає негативно.

Багато хто часто вказує і на такий парадокс, коли головні лікарі або головні медсестри поліклінік, робота яких полягає насамперед в організації праці і вихованні підлеглих, люблять влаштовувати різні наради в першій половині дня, коли великий наплив хворих. Цим самим підсилюються напруга і невдоволення пацієнтів, що очікують.

Зали чекання широко використовуються медичними працівниками для проведення санітарно-просвітньої роботи. У ряді випадків для цього їх радіофікують. Однак при цьому забувають необхідність ведення диференційованої санітарно-просвітньої роботи. Зрозуміло, що пацієнту з гострим пульпітом або гострим періоститом щелепи в момент чекання прийому біля лікаря-стоматолога не до бесіди про профілактику карієсу зубів.

Потрібно завжди пам'ятати, що слово медичного працівника може вилікувати, а може і важко ранили. На жаль, нерідко в стоматологічних кабінетах у присутності хворих лікарі або медичні сестри обговорюють якість інструментів, пломбувальних матеріалів і ін. Особливо негативно впливають на хворих слова про те, що бори або скальпель тупі і т.п. В ортопедичних відділеннях частіше до тепер пояснення лікаря і зубного техника в присутності пацієнтів про якість протезів, невдалі відбитки і т.д.



Чекання, пов'язане з напругою і страхом, на прийомі у стоматолога часто перешкоджає розвитку бесіди позитивного змісту. У багатьох пацієнтів з'являється бажання розповісти про свої побоювання, очікування болю. Це, звичайно, робить неприємний вплив на інших осіб, що очікують прийому. Багато пацієнтів відрізняється підвищеною сугестивністю і їхній страх може підсилитися. Є окремі категорії хворих, що із задоволенням описують своїм сусідам по чеканню різні медичні маніпуляції, їхню хворобливість і неприємність. Звичайно ці описи гіпертрофовані, а результат вкрай негативний: окремі особи взагалі ідуть додому, не заходячи в лікувальний кабінет і не отримавши лікарської допомоги, інші відмовляються від медичних маніпуляцій; треті після подібної "психопідготовки" вкрай болісно переносять етапи лікування. Страх перед обстеженням і хворобливими маніпуляціями в ряді випадків заважає хворому піддатися обстеженню. Неодноразово спостерігають нехтування лікувальною допомогою, із чим, відносно часто, доводиться зустрічатися в стоматологічній практиці. Прояви страху звичайно поєднуються з вираженими вегетативними розладами, особливо судинного характеру. Тому як наслідок може з'явитися погіршення основного захворювання. Часті випадки, коли негативні емоції погіршують перебіг хвороб пародонта і запальних процесів щелепно-лицевої ділянки. Часто викликана страхом захисна реакція утруднює стоматологічне втручання, тому що хворий намагається перешкоджати діям лікаря.

При деяких захворюваннях, у тому числі і стоматологічних (наприклад, при окремих захворюваннях слизової оболонки рота, язика), виявляється канцерофобія, як правило, самим захворюванням не виправдана.

Досить часто в дітей діє певна індивідуальна готовність до розвитку реакції страху. Іноді тенденцію до розвитку страху в дітей створюють батьки, найчастіше не-свідомо; наприклад, у присутності дітей згадують про

хвороби, біль, "яскраво" розповідають про відвідування лікаря, особливо лікаря-стоматолога, про роботу бормашини і т.п. В окремих випадках батьки лякають дітей лікарнею, якщо діти не будуть слухатися.

До найбільш істотних джерел страху дітей і дорослих перед лікуванням і перед лікарями відносяться власний досвід спілкування з медичними працівниками, неприсмні переживання, пов'язані з обстеженням і лікувальними маніпуляціями.

Потрібно підкреслити, що передумовою виникнення позитивних емоцій і довіри або, навпаки, негативних емоцій у хворих і недовіри до медичних працівників є кваліфікація, досвід і мистецтво лікаря, фельдшера, медичної сестри. Деякі передумови створення певних взаємовідношень між медичним персоналом і хворим виникають до вступу у безпосередній контакт. Тут має значення репутація служби охорони здоров'я в даному районі, місті, конкретної медичної установи, в яку приходить хворий. Напруженість, невдоволення і гнів хворого, що був змушений добиратися до лікаря незручним транспортом, що через біль не спав ніч і довго чекав у приймальні, коли підійде його черга, є нерідко механізмом генералізації афекту, що неадекватно проявляється при зустрічі з медичною сестрою, фельдшером або лікарем, які звичайно не знають причин такої агресивної поведінки.

При встановленні контакту з хворим має значення і перше враження, складене хворим про лікаря, загальна атмосфера медичної установи і поведінка всіх співпрацівників. Уявляється, що в стоматологічних поліклініках і відділеннях кімнати чекання і коридори повинні мати вигляд, які в найменшій мірі нагадують лікарню. Частина пацієнтів у чеканні прийому відчуває страх і напруженість, тому плакати на санітарно-просвітні теми і санітарні бюлетені потрібно розташовувати в профілактичних відділеннях. В лікарських кабінетах, на наш погляд, необхідно максимально обмежити специфічні стоматологічні

елементи й, у першу чергу, скляні медичні шафи з "виставкою" або викладенням всілякого стоматологічного інструментарію і численних медикаментів, пломбувальних матеріалів. З багатьма з них хворі пов'язують ряд можливих переживань. Не дуже приємне враження роблять і крісла, поставлені близько одне до одного.

Питання психології в стоматології дотепер розроблені вкрай недостатньо. Серед різних аспектів у стоматології на першому місці стоїть біль, на другому – естетичні моменти. Дуже часто при цьому виникає свого роду порочне коло. Страх перед болем призводить до того, що деякі хворі не йдуть на лікування до стоматолога при початкових ураженнях зубів, а процеси, що викликають біль, звичайно вимагають більш великих і болючих втручань. При наданні допомоги і проведенні лікувальних маніпуляцій лікар-стоматолог, як правило, враховує різну чутливість до болю в різних вікових групах. Потрібно пам'ятати і про те, що існують індивідуальні відмінності до болючої чутливості, викликані або вродженими, або придбаними причинами.

Страх хворого перед лікуванням значною мірою ускладнює роботу лікаря-стоматолога. Біль і страх можуть зменшити як психотерапія, так і деякі психофармакологічні засоби. Надчуттєвих хворих, у яких не вдається зменшити біль при звичайному лікуванні, необхідно лікувати поступово, приймати їх повторно і використовувати усі можливі засоби для зменшення болю. Буває цілком доречно, а іноді і необхідно показати пацієнту, що лікар розуміє й оцінює його біль, але не варто висловлювати надмірного співчуття.

Значну психічну напругу в багатьох пацієнтів викликає видалення зубів і, в першу чергу, підготовка до цієї операції. Миття рук, проведення знеболювання, вибір інструментів, особливо щипців для видалення зубів, уже самі по собі є негативними подразниками. І це повинен враховувати лікар, що працює в хірургічному стоматоло-

логічному кабінеті. Вкрай негативно діє на більшість хворих так звана потокова система прийому, коли один лікар видаляє зуби на 2-3 стоматологічних кріслах. Іншими словами, хворі можуть спостерігати, як відбувається видалення, його техніку, бачать витягнутий закривавлений зуб – усе це негативно впливає на пацієнта. Певна психічна травма може виникати в людей після проведення пластичних операцій на обличчі. При цьому хворі дуже часто порівнюють своє обличчя не з тим станом, що було після травми або опіку, а з тим, що було до травми, і тому бувають дуже розчаровані.

Певні психологічні проблеми виникають в осіб, що вперше починають користуватися зубними протезами, особливо знімними. При цьому до уваги береться не тільки поліпшення функції жування (приймання їжі), а й естетичні моменти. Знімні протези безупинно нагадують пацієнту про його вік, зв'язок його стану з віком і іншими негативними моментами. Знімні протези, особливо повні знімні протези, можуть змінювати вираз обличчя. Тому пацієнт не завжди задоволений протезом, навіть якщо у функціональному відношенні він буде гарним. При поганих зубах або поганих протезах у людей можливі депресія і почуття власної неповноцінності. Це завжди повинні враховувати медичні працівники. Можна спостерігати таке в дітей із деякими аномаліями зубів, особливо в тих випадках, коли в них порушена мова і вони відрізняються від інших зовнішнім виглядом і виразом обличчя. Такі діти страждають від глузувань і реагують на них дуже болісно, у них з'являється почуття власної неповноцінності або агресивність. У деяких випадках, на жаль, вони беруть на себе роль "клоуна в класі".

При розвитку карієсу зубів, особливо множинного, також можлива психологічна напруга. Розвиток цього захворювання пов'язаний, насамперед, з неправильним харчуванням, що повинно знайти свій відбиток у цілеспрямованій санітарно-просвітній роботі.

Усе викладене вище підкреслює необхідність широкого впровадження медичної етики і питань деонтології, психотерапії в практичну медицину. Потрібно пам'ятати, що кожен медичний працівник (реєстратор, лікар, фельдшер або зубний технік) може багато зробити в цьому напрямку. Деонтологія і психотерапія в усіх своїх формах є методом впливу не тільки на психіку, а й за допомогою психіки – на весь організм людини.

## **Розділ 18**

### **ДОГЛЯД ЗА ХВОРИМИ ЛІКУВАЛЬНО- ДІАГНОСТИЧНИМИ МАНІПУЛЯЦІЯМИ**

*Догляд.* Догляд за хворими – це сукупність заходів, що спрямовані на забезпечення успіху лікування і полегшення страждань хворих. Основними складниками догляду є такі: допомога хворому при задоволенні ним природних потреб, а також при особливих станах (блювання, ядуха та ін.), додержання вимог особистої гігієни, забезпечення санітарно-гігієнічного та протиепідемічного режимів, спостереження за змінами в загальному стані хворого і, в разі необхідності, надання своєчасної кваліфікованої долікарської допомоги, виконання призначень лікаря, заповнення медичної документації.

Догляд за хворими поділяють на загальний і спеціальний. Загальний догляд включає заходи, що виконуються незалежно від характеру захворювання (годування і термометрія, гігієнічні процедури тощо). Спеціальний догляд – це додаткові заходи, які використовують при певних захворюваннях (наприклад, хірургічних, гінекологічних). Про умовність такого поділу свідчить хоча б те, що, наприклад, терапевтичним хворим можуть призначити процедури, які частіше використовують при догляді за урологічними хворими.

**Гігієна хворого.** Згідно з чинною інструкцією, у приймальному відділенні усі хворі до перевдягання у лікарняну білизну мають прийняти гігієнічну ванну або душ. На практиці цього правила дотримуються не завжди. Так, хворі, яких госпіталізують у плановому порядку, приймають душ або ванну вдома. Крім того, в приймальному відділенні часто не вистачає приміщень і медичного персоналу, щоб організувати ванну чи душ усім пацієнтам. Лікарняний одяг не завжди високої якості, тому хворі перевдягаються в речі, принесені з дому.

Гігієнічна ванна протипоказана породіллям, хворим з гострими психозами, відкритими ранами, геморагічним синдромом і деякими захворюваннями шкіри, важкими формами туберкульозу, а також при загрозливих станах, коли хворих транспортують безпосередньо у відповідне відділення для надання невідкладної допомоги (інфаркт міокарда, розлади мозкового кровообігу).

Якщо стан хворого дозволяє, то він миється самостійно. Ванну попередньо миють гарячою водою з милом або спеціальними мийними засобами і споліскують дезінфікуючим розчином ( 0,5 % хлорне вапно або 2 % хлорамін). Миття ванни повторюють після кожного хворого. Використані ним губки і щітки дезінфікують (0,5 % хлорне вапно або 2 % хлорамін) і потім кип'ятять. Щоб запобігти утворенню пари, у ванну спочатку наливають холодну воду, а потім додають гарячу. Заповнюють її до половини об'єму, температуру води вимірюють термометром у дерев'яній оправі, не виймаючи його з води. Вода у ванні може бути індиферентної температури (34-36 °С) або тепла (38 °С). Хворого обережно садять у ванну, щоб вода прикрила 2/3 тіла. Ділянка серця повинна бути вільною від води. Хворих, які потребують сторонньої допомоги, опускають у ванну на простирадлі або садять на поставлену туди табуретку і обмивають душем. Ослаблених хворих миє санітарка, особливо добре промиваючи місця скупчення поту, виділень. Хворого, який миється самостійно, не слід залишати самого.

Фельдшер контролює колір шкіри, пульс, загальний стан пацієнта. Якщо хворий помітно зблід чи скаржитися на запаморочення, то йому допомагають вийти з ванни, витирають його простирадлом і вкладають на тапчан. Скроні розтирають нашатирним спиртом, дають понюхати його. При появі болю в серці пропонують валідол під язик.

Миття під душем має свої переваги: хворі переносять його краще, тіло постійно обливається чистою водою. У приміщенні повинно бути тепло (25 °С), слід остерігатися протягів. Після ванни чи душу хворого витирають і одягають у чисту білизну.

Хворим, які знаходяться на стаціонарному лікуванні, щотижня проводять гігієнічну ванну чи душ. Техніка приготування гігієнічної ванни така сама, як у приймальному відділенні. Хворого не слід залишати без догляду. Ванне приміщення не повинно закриватися зсередини. Для профілактики травм використовують дерев'яні настили. Кахляна підлога має бути сухою. Санітарка стежить за температурою води у ванні, допомагає хворому митися, сполоскатися, витерти тіло і одягнутися в чисту білизну. Фельдшер чи медсестра записує дату гігієнічної ванни у температурному листку.

Значне потовиділення зумовлює відкладання на шкірі продуктів обміну і відтак подразнення її. При підвищенні пітливості необхідно частіше змінювати білизну, обтирати шкіру сухим теплим рушником. Шкіру лежачих хворих обтирають підігрітою сумішшю води з камфорним спиртом, оцтом чи одеколоном (1-2 столові ложки на 0,5 л води). Під простирадло стелять клейонку. Підігрітий розчин у мисці ставлять на табуретку поруч з ліжком. При надмірному забрудненні шкіри готують дві миски (одну з мильною водою, другу – з антисептичним розчином). Серветку чи рушник змочують у воді, відтискають і обтирають шкіру послідовно від потилиці і шиї до сідниць і промежини. В такому самому порядку шкіру витирають. Потім змінюють постільну білизну й одягають на пацієнта натільну.

Хворих, із нетриманням сечі і калу потрібно двічі на день підмивати. Для цього готують теплу воду чи слабкий розчин калію перманганату в кухлі Есмарха з гумовою трубкою або у дзбані, підкладне судно, клейонку, корнцанг, ватні тампони. Хворий лежить на спині з розведеними і зігнутими ногами. Під сідниці підстеляють широку клейонку і підкладають судно. Струміль води з кухля Есмарха спрямовують на промежину. Ватним тампоном, затиснутим корнцангом, 1-2 рази проводять у напрямку від статевих органів до анального отвору, після чого шкіру висушують, проводять сухим тампоном в тому самому напрямку. За наявності у пахових ділянках заприлості для обробки шкіри використовують будь-яку рослинну олію, дитячий крем або присипку. Ноги миють 1-2 рази на тиждень, поставивши миску з водою в ліжко на підстелену клейонку. Особливу увагу при цьому звертають на міжпальцеві складки.

У важкохворих, що тривалий час перебувають в одному положенні, можуть бути пролежні, тобто поверхневе або глибоке змертвіння м'яких тканин. Локалізуються пролежні в місцях, де немає м'язового прошарку між шкірою і кістками, частіше на крижах, лопатках, п'ятах, ліктях. Волога шкіра, глибокі порушення обмінних процесів в організмі (наприклад, при цукровому діабеті), важкі розлади мозгового кровообігу сприяють швидкому утворенню пролежня. В його розвитку виділяють три стадії: венозного застою крові, змертвіння тканин і загоєння. Тиск на тканини більшою мірою порушує венозний кровообіг.

Необхідно щоденно оглядати можливі місця утворення пролежнів. Почервоніння шкіри є ознакою застою крові. При цьому суб'єктивні відчуття відсутні. Якщо тиск продовжується, то підшкірна клітковина, фасції і на кінець шкіра починають відмирати. Колір шкіри стає брудно-синюшним, а потім чорним. Сухий некроз (муміфікація) характеризується підсиханням змертвілих тканин і утво-



ренням чорного струпа. Через якийсь час струп відпадає і на його місці виникає рубець. При вологому некрозі на ділянці гіперемії епідерміс місцями відшаровується з утворенням пухирів із серозним вмістом, який надалі стає гнійним. Відбувається гнійний розпад змертвілих тканин, пухирі тріскаються, оголюючи сосочковий шар шкіри, який поступово темніє. При лікуванні відбувається епітелізація і утворення рубця.

Появі пролежнів сприяють такі чинники: незручна, нерівна постіль, яку рідко перестеляють; грубі рубці, шви на постільній і натільній білизні; мацерація шкіри у разі несвоєчасного обмивання і обсушування її. Для зменшення тиску використовують поролонові матраци або мішечки з лляним насінням, полірована поверхня якого сприяє пластичному зміщенню, через що насіння легко облягає тіло. Промисловістю випускається протипролежневий матрац з прогумованої тканини з компресорним автоматичним пристроєм. Матрац розділений на секції, в які періодично нагнітають повітря, при цьому воно водночас витісняється з інших секцій під дією маси тіла хворого.

Постільна білизна повинна бути без швів, ретельно випрасувана і акуратно розправлена. Хворому допомагають 8-9 разів протягом доби змінити положення, щоб тиску піддавалися різні ділянки тіла.

Використовують надувне гумове коло, на яке надягають наволочку і підкладають на 1-2 год хворому під попереk таким чином, щоб місце можливого утворення пролежня знаходилося над отвором кола. Частіше використовують невеликі кола з поролону, обшиті тканиною, які кладуть під п'яти, лікті.

Вирішальне значення для профілактики пролежнів має ретельний догляд за шкірою, що забезпечує її чистоту, а також ретельний огляд місць можливого їх утворення з протиранням очищеної шкіри камфорним спиртом. Місця почервоніння шкіри змащують камфорним спиртом, опромінюють кварцовою лампою. При розвитку пролежня ді-

лянку ураження обробляють міцним розчином калію перманганату і прикривають її поверхню асептичною пов'язкою. Для стимуляції утворення грануляцій використовують мазеві пов'язки (каратолін, солкосерил, іруксол), загальностимулювальну терапію (переливання компонентів крові), іноді – пластинку шкіри.

*Догляд за волоссям.* Чоловіків бажано коротко підстригти. У хворого повинен бути індивідуальний гребінець. Коротке волосся щодня розчісують у напрямку від корінців до кінців. Довге волосся розділяють на окремі пасма і розчісують густим гребінцем, змоченим у розчині оцту, від кінців пасма, поступово переходячи до корінців волосся. Якщо хворий не може вимити голову з милом чи шампунем самостійно під час гігієнічної ванни чи душу, то йому щотижня її миють.

Для цього, підсунувши хворого до краю ліжка, нахиляють його голову над мискою, що стоїть на підлозі, і поливають волосся із дзбанка. На сітку ліжка з піднятим підголівником можна поставити миску, підтягнувши хворого в ліжку до головного кінця таким чином, щоб голова перехилилася донизу через край підголівника над мискою.

Щоб хворий не зсувався, під ноги йому кладуть згорнутий матрац. Попередньо змочене волосся намилюють, масажуючи при цьому шкіру, промивають чистою водою і витирають. Для запобігання охолодженню можна закутати голову сухим рушником або хусткою. Підсушене волосся розчісують.

У випадку виявлення педикульозу волосисту частину голови обробляють милом К. Його втирають у волосся і на 15-20 хв закривають голову хусткою. Після цього мило змивають. У разі виявлення гнид використовують підігрітий до 28-30 °С столовий оцет: змоченою у ньому ваткою обробляють волосся, залишають на 10-15 хв, а потім промивають теплою водою. Волосся вичісують густим гребінцем. Крім мила К. можна використовувати 0,15 % водну

емульсію карбофосу, 0,5 % водну емульсію метилацетофосу, 0,25 % водну емульсію дикрезилу, 20 % водну мильно-гасову емульсію. Препаратом вибору є шампунь "Нітіфор", який має також овоцидну дію.

Тривалість експозиції визначається довжиною волосся і вибраним засобом. Близьку і одяг хворих з педикульозом складають у мішок, змочений інсектицидом (гексахлоран, 0,5 % розчин карбофосу, 1 % розчин ацетофосу), або обробляють порошком піретруму, а потім перуть і кип'ячать. У випадках значного педикульозу речі хворого складають у мішок і направляють у дезінсекційну камеру. В приміщенні, де відбувалася санітарна обробка завошивленого хворого, проводять вологе прибирання. В історії хвороби роблять відмітку про педикульоз, а в санітарно-епідеміологічну станцію за місцем проживання хворого направляють термінове повідомлення.

*Догляд за нігтями.* Щотижня нігті коротко обрізають маленькими ножицями. На пальцях стіп їх обрізають рівною лінією, що запобігає вrostанню нігтя. Ножиці після використання протирають спиртом, 3 % розчином хлораміну.

*Догляд за очима* здійснюють у разі наявності виділень, що склеюють вії. В таких випадках з допомогою стерильних марлевих серветок, змочених розчином етакридину лактату (риванол) 1:5000 або калію пергаманату 1:5000, спочатку розм'якшують і видаляють кірки, а потім промивають кон'юнктивальний мішок перевареною водою, відваром ромашки, заваркою чаю або ізотонічним розчином натрію хлориду. Для цього повіки розсувають вказівним і великим пальцями лівої руки. Правою рукою, не торкаючись повік і вій, проводять зрошення за допомогою гумового балончика або спеціальної скляної посудини (ундинки) від зовнішнього кута ока до внутрішнього.

*Догляд за ротовою порожниною.* Хворі, які можуть себе обслужити, чистять зуби самостійно двічі на день і споліскуюють ротову порожнину після кожного примання їжі. Гігієнічний догляд за порожниною рота важкохворих у стаціо-

нарі здійснює персонал відділення, а вдома – родичі, навчені фельдшером. Важкохворим промивають порожнину рота 0,5 % розчином натрію гідрокарбонату, ізотонічним розчином натрію хлориду, слабким розчином калію перманганату. Для промивання найчастіше застосовують шприц Жане або гумовий балончик. Аби запобігти потраплянню рідини у дихальні шляхи, хворий набуває положення напівсидячи з дещо схиленою головою, а якщо це неможливо, то в положенні лежачи повертає голову набік. Для кращого відтікання рідини шпателем трохи відтягують кут рота. Шия і груди хворого накривають клейонкою, до підборіддя кладуть лоток. Почергово відтягують кути рота шпателем і промивають ротову порожнину струменем під помірним тиском, видаляючи залишки їжі, гною тощо.

При сухості слизової оболонки губ і болісних тріщинах у кутах рота на губи накладають марлеву серветку, змочену водою, а потім змащують губи жиром. Хворих попереджають, що їм не можна широко відкривати рот, торкатися тріщин або зривати кірки.

Зубні протези на ніч знімають, мють з милом і до ранку зберігають у чистій склянці; вранці їх знову промивають і надягають. У хворих з високою температурою тіла іноді виникає афтозний стоматит, який супроводжується появою неприємного запаху з рота. Запах зменшується при полосканні рота 0,5 % розчином хлораміну, 2 % розчином натрію гідрокарбонату або 1 % розчином натрію хлориду.

*Догляд за вухами.* Здатні пересуватися хворі мють вуха під час щоденного вранішнього туалету самостійно. Хворим, котрі тривалий час перебувають у ліжку, періодично очищають зовнішній слуховий прохід ватою, накрученою на спеціальний вушний зонд. Для видалення сірчаної пробки застосовують промивання зовнішнього слухового проходу за допомогою шприца Жане або гумового балончика з пензликовим наконечником. Попередньо, для розм'якшення сірчаної пробки, у вухо протягом декількох днів закапу-

ють 3 % розчин перекису водню. Для виправлення природного вигину зовнішнього слухового проходу вухо відтягують лівою рукою догори і назад. Наконечник вводять на глибину не більше 1 см, після чого задньоверхню стінку зовнішнього слухового проходу вуха відтягують лівою рукою догори і назад. Після видалення сірчаної пробки (цілком або частинами) зовнішній слуховий прохід осушують.

*Догляд за носом.* Необхідність у догляді за порожниною носа виникає при утворенні кірок на слизовій оболонці. Для їх видалення в носові ходи вводять ватні турунди, змочені у вазеліновій олії чи гліцерині. Через 2-3 хв просочені олією кірочки обертальними рухами легко видаляють разом з турундою.

*Положення хворого.* Розрізняють активне, пасивне і вимушене положення хворого в ліжку. При активному положенні хворий займає найзручнішу позу і може самостійно змінити її залежно від своїх потреб. Пасивним називають таке положення, яке визначається законами тяжіння. Хворий не може самостійно змінити його навіть у тому разі, якщо воно дуже незручне. У пасивному положенні перебувають хворі з розладами свідомості, при виснаженні тощо, тобто воно є ознакою важкого стану. Вимушеним вважають положення, що полегшує страждання хворого. Іноді характерне вимушене положення дає підставу запідозрити певне захворювання. Положенням хворого визначається обсяг догляду за ним медичного персоналу.

*Приготування постелі.* Важливо, щоб ліжко було зручним, особливо, якщо хворий перебуває у ньому тривалий час. Сітка повинна бути добре натягнутою, з рівною поверхнею. На неї кладуть матрац, який теж має бути рівним, без западин і горбів. Для догляду за хворими потрібен зручний матрац, що складається з окремих секцій. Наматрачник слід часто чистити і провітрювати, щоб усунути неприємний запах, при необхідності дезінфікувати, для хворих з нетриманням сечі і калу його по всій ширині застеляють клейонкою, край якої для запобігання забруднен-

ню підгортають. На наматрацник стелять простирадло. Щоб воно не скочувалося і не збиралося у складки, його краї підгортають під матрац. Хворому дають дві подушки. Нижня подушка повинна бути з пір'я, а верхня – з пуху. Їх кладуть таким чином, щоб нижня лежала рівно, а верхня впиралася в спинку ліжка. Ковдру краще використовувати фланелеву, бо вона добре провітрюється і дезінфікується.

Ніжки ліжка обладнані коліщатками для зручності пересування. Для надання важкохворим положення напівсидячи послуговуються підголовниками. Дуже зручним з цього погляду є функціональне ліжко, що складається з трьох секцій: за допомогою ручок можна плавно і безшумно надати хворому потрібного положення. Біля ліжка ставлять приліжкову тумбу, де знаходяться предмети гігієни та особисті речі пацієнта. На бокових стінках ліжка закріплюють столики, які важкохворі використовують при прийманні їжі.

Промисловість випускає ліжка із спеціальним обладнанням для їх легкого пересування, а також із вмонтованими столиками, штативами для крапельниць, гніздами для зберігання підкладних суден і сечоприймачів. Піднімати і опускати головний кінець ліжка може сам хворий за допомогою спеціальної ручки.

В палаті ліжко встановлюють таким чином, щоб до нього зручно було підійти з усіх боків. Хворим з ушкодженням хребта під матрац підкладають твердий щит. Ліжка для дітей і збуджених хворих обладнують боковими сітками.

Хворі, які перебувають на ліжковому режимі, змушені лежачи здійснювати свої фізіологічні відправлення. В таких випадках їм подають підкладне судно і сечоприймач. Якщо хворий, який перебуває у загальній палаті, має потребу в опорожненні кишок, то його слід відгородити від інших пацієнтів ширмою. Чисто вимите і сполоскане теплою водою судно з невеликою кількістю води для усунення запаху підкладають під сидниці хворого, попередньо попросивши його зігнути ноги в колінах і вільною рукою допомагати під-

няти таз. При цьому промежина повинна знаходитись над великим отвором судна, а злив спрямований до нижнього кінця ліжка. Прикривши хворого, його залишають на деякий час одного, після закінчення дефекації мийть гарячою водою, дезінфікують 3 % розчином хлораміну або 1-2 % розчином хлорного вапна і споліскують.

Подаючи сечоприймач, слід пам'ятати, що не всі хворі можуть вільно мочитися, лежачи в ліжку, тому сечоприймач неодмінно має бути теплим, для жінок частіше використовують судно. Сечоприймачі для чоловіків виготовляють з прозорого скла або поливаного металу. Вони овальної форми, з короткою відкритою на кінцях трубкою. Розміщують такий сечоприймач між злегка розведеними стегнами чоловіка трубкою в бік статевого члена. Після сечовипускання сечоприймач відразу опорожнюють і добре промивають. Один раз на добу його споліскують слабким розчином калію перманганату чи хлористоводневої кислоти, щоб усунути із стінок осад із запахом аміаку.

Іноді при затрудненому сечовипусканні можна допомогти хворому у такий спосіб: поруч з ним треба лити воду тонким струменем, наприклад, з чайника. У разі необхідності (за відсутністю протипоказань) доцільно на надлобкову ділянку хворого покласти грілку.

*Зміна білизни.* Натільну і постільну білизну міняють один раз на тиждень після прийому ванни або при необхідності. Якщо хворий знаходиться на вільному режимі, то він звільняє ліжку, а молодша медсестра змінює постільну білизну. Важкохворим, які перебувають на ліжковому режимі, зміну постільної білизни можна проводити двома способами. При першому способі брудне простирадло скочують у валик з боку голови і ніг. Потім хворого обережно піднімають, забирають брудне простирадло, під поперекову ділянку підкладають таким самим способом скочене чисте простирадло і розправляють його. При другому способі хворого пересувають по краю ліжка, скочують вільну частину простирадла валиком у напрямку до хворого, а на звільнене

місце стелять чисте простирадло, і розправляють його. Після цього хворого пересувають на розстелену половину чистого простирадла і розправляють валик. При зміні сорочки фельдшер підводить руки під спину хворого, піднімає край сорочки до потилиці і знімає сорочку через голову, а потім з рук. Надягають сорочку у зворотному порядку: спочатку рукави, а потім сорочку перекидають через голову і розправляють під хворим. На хворих, що перебувають на суворому ліжковому режимі, зручніше надягати сорочку-розлітайку.

*Транспортування хворих.* Вид транспортування визначає лікар. Хворих у задовільному стані направляють у палату чи на діагностичне обстеження у супроводі медичного працівника. Важкохворих транспортують на ношах, які можуть бути встановлені на каталці. При відсутності ліфта важкохворих піднімають на ношах двоє або четверо людей: хворого несуть головою вперед, піднімаючи ножний кінець. Спускаючись сходами, хворого несуть ногами вперед, також з піднятим ножним кінцем. Перенесення хворого на руках і його перекладання можуть виконувати один, два чи три медичні працівники. Якщо хворого переносить один санітар, то він однією рукою охоплює грудну клітку пацієнта, а другу підводить під стегна; при цьому пацієнт охоплює його за шию. У тому випадку, коли у транспортуванні хворого беруть участь три санітари, то один з них тримає ноги, другий – поперекову ділянку і спину; третій – спину і голову. Важкохворих перекладають з нош на ліжко з великою обережністю, дотримуючись правила: ноші ставлять ножним кінцем до головного кінця ліжка. Якщо такої можливості немає, то ноші ставлять паралельно до ліжка, а медичний персонал стає між ношами і ліжком обличчям до хворого.

*Харчування хворих.* Харчування – одна з основних фізіологічних потреб живого організму. З їжею людина отримує необхідні для її життєдіяльності поживні речовини. Головною засадою правильного харчування є збалансо-



ваність харчового раціону (кількості і складу харчових продуктів, що забезпечують добову потребу людини в харчових речовинах і енергії), тобто дотримання певного співвідношення білків, жирів, вуглеводів, вітамінів, води, мінеральних речовин у необхідних для організму людини пропорціях. Харчовий раціон здорової людини повинен включати 80-100 г білків (з них 50 г білків тваринного походження, що задовольняють потреби в незамінних амінокислотах), 80-100 г жирів (з них 20-25 г рослинних і 2-6 г незамінних полінасичених жирних кислот), 400-500 г вуглеводів (у тому числі 350-400 г крохмалю і 50-100 г моно- і дисахаридів у вигляді глюкози і сахарози), 1700-2000 г води (у тому числі 800-1000 г у вигляді питної води, що міститься в чаї, каві та інших напоях); вітаміни й мікроелементи у певному співвідношенні. Вміст білків, жирів та інших інгредієнтів у харчовому раціоні хворої людини залежить від характеру її захворювання.

Визначаючи склад харчового раціону, необхідно враховувати його енергетичну цінність і відповідність з енергетичними затратами організму, які включають витрати енергії для підтримання основного обміну (енергозатрати в умовах повного спокою) і фізичних зусиль людини. При цьому мають на увазі, що 1 г білків, жирів і вуглеводів в їжі з урахуванням їх засвоєння дає організмові відповідно 4, 1; 9, 3 і 4, 1 ккал (17,2, 38,9 і 17,2 кДж) енергії. Природно, що енергетична цінність харчового раціону хворого, що видужує після виснажливого захворювання, повинна значно перевищувати його енергетичні затрати. Натомість при лікуванні хворого з ожирінням енергетична цінність його харчування має бути нижчою від кількості витраченої ним енергії.

Дослідженнями останніх років встановлено, що для організму мають значення і так звані баластні речовини, зокрема харчові волокна, які відіграють важливу роль у забезпеченні функції органів травлення, насамперед жовчного міхура і кишок, підтриманні оптимального співвідно-

шення кишкової мікрофлори, профілактиці загальних захворювань, наприклад, атеросклерозу.

Режим харчування. В лікувальних закладах призначають чотириразовий режим харчування, при якому сніданок включає 25 % всього харчового раціону, другий сніданок – 15 %, обід – 35 %, вечеря – 25 %. При деяких захворюваннях (хвороби травного тракту, серцево-судинної системи) передбачено 5-6-разове харчування. У таких випадках вводять полуденок і, крім того, хворим рекомендують вживати невелику кількість їжі безпосередньо перед сном.

Лікувальне харчування здійснюється на основі групових дієтичних режимів або столів. Кожна дієта має декілька варіантів, які використовують залежно від перебігу захворювання.

Стоматологічним хворим призначають стіл № 15, а хворим з травмами щелепно-лицевої ділянки призначають щелеповий стіл (компоненти 15 столу у протертому вигляді).

Парентеральне харчування здійснюють шляхом використання продуктів гідролізу білків, комбінацій амінокислот, жирових емульсій, глюкозо-вітамінних сумішей, різних сольових розчинів. Препарати найчастіше вводять внутрішньовенно. При необхідності тривалого їх введення проводять катетеризацію вен.

**Догляд за хворими з температурою** визначається її стадією. Розрізняють три стадії температури: I – наростання температури тіла (цій стадії властиве переважає теплопродукції над тепловіддачею); II – постійне підвищення температури (характеризується певним балансом між тепловіддачею і теплопродукцією); III – зниження температури тіла (зменшується продукція тепла і зростає його віддача).

Клінічними проявами першої стадії є м'язове тремтіння, мерзлякуватість, біль у м'язах, голові, загальне нездужання, іноді блідість чи ціаноз кінцівок. Хворого необхідно вкласти у ліжку, зігріти (обкласти грілками, напоїти гарячим чаєм, вкрити ще однією ковдрою).

У II стадії з припиненням температури м'язове тремтіння значно зменшується, блідість шкіри змінюється почервонінням.

Хворий може скаржитися на біль голови, відчуття сухості у роті. При високій температурі тіла можливе виникнення марення. У таких випадках встановлюють індивідуальний пост. При болю голови на лоб хворого можна покласти холодний компрес або міхур з льодом. Контролюють частоту пульсу і величину артеріального тиску. Часто стан серцево-судинної системи (особливо у хворих похилого віку) має вирішальне значення в прогнозі захворювання, тому необхідно вчасно призначити серцеві чи судинні засоби.

Висока температура тіла і її значні коливання спричинюють виснаження хворого. Щоб підвищити опірність організму, необхідно давати хворому легкозасвоєвані харчові продукти високої енергетичної цінності у рідкому чи напіврідкому вигляді. У зв'язку із значним зниженням апетиту харчування повинно бути частим (5-6 разів), при цьому їжу слід давати невеликими порціями, краще у години зниженої температури. Для дезінтоксикації організму хворий потребує великої кількості рідини у вигляді фруктових і ягідних соків, дегазованої мінеральної води. Часто при високій температурі тіла виникають тріщини губ і кутів рота, які слід змащувати вазеліновою олією, гліцерином. Ротову порожнину споліскують або протирають слабким розчином натрію гідрокарбонату. Необхідно стежити за тим, щоб хворий не скидав ковдру, у палаті не було протягів.

Лежачим хворим потрібен ретельний догляд за шкірою, який дасть змогу запобігти виникненню пролежнів. У разі виникнення закрепу ставлять очисну клізму. Хворому в ліжку подають судно і сечоприймач.

Перебіг періоду зниження температури тіла (III стадії) буває різний, бо воно може відбуватися швидко або поволі. Повільне зниження температури впродовж декількох днів називається лізисом. Швидке, часто за 5-8 годин, зниження температури з високих величин до

нормальних і навіть субнормальних називається кризою. Критичне зниження температури може супроводжуватись гострою судинною недостатністю, що проявляється надмірним потовиділенням, блідістю шкіри, іноді з ціанозом, зниженням артеріального тиску, почастишанням пульсу і зменшенням його наповнення, аж до появи ниткоподібного. Кінцівки стають холодними на дотик, шкіра вкривається липким холодним потом. При критичному зниженні температури тіла хворого фельдшер має контролювати його пульс і артеріальний тиск і при необхідності застосовувати заходи інтенсивної терапії, зокрема невідкладне введення судинних засобів (мезатон, кофеїн, адреналіну гідрохлорид), кортикостероїдних гормонів. Пацієнта обкладають грівками, дають пити гарячий чай чи каву. При надмірному потовиділенні хворого витирають, змінюють натільну і постільну білизну.

При літичному зниженні температури тіла хворий відчуває загальну слабкість. Після того, як температура знизилася, він звичайно засинає.

## **Розділ 19**

### **ФІЗИЧНІ МЕТОДИ ЛІКУВАННЯ**

**Ампліпульсотерапія** – метод електролікування, який полягає у дії на певні ділянки тіла пацієнта змінним струмом (синусоїдальним модульованим) силою 50-80 мА і частотою 5000 Гц з посиленням коливань, що змінюються за амплітудою в межах 10-150 Гц, за глибиною модуляції – 25-100 %. Змінні струми не роблять подразливого впливу на шкіру, оскільки їх дія не сприяє утворенню під електродами продуктів електролізу; крім того, шкіра для змінних струмів зазначеної частоти є тканиною з низьким опором.

Виділяють декілька різновидів синусоїдальних модульованих струмів, які позначають як "рід роботи".

I рід роботи, або "струм - постійна модуляція", має частоту 5000 Гц, модульовану низькочастотними коливаннями 10-150 Гц. Він збуджує нервово-м'язові тканини, викликає скорочення фібрил і пучків м'язових волокон, тому його застосовують для електростимуляції нервово-м'язового апарату.

II рід роботи, або "поширення - пауза" – це чергування поширень модульованого струму з паузами, які змінюються в межах 1-6 с. Він викликає яскраво виявлене відчуття вібрації і тому використовується переважно для стимуляції м'язів.

III рід роботи, або "поширення - несуча частота" – це чергування поширень модульованих коливань серій імпульсів 10-150 Гц з немодульованими струмами частотою 5000 Гц. Тривалість поширень серій теж можна змінювати в межах 1-6 с. Дія цього виду струму слабка, його застосовують для усунення больового синдрому.

IV рід роботи, або "струм - перемінна частота" – це вид струму, що характеризується чергуванням модуляцій двох частот: фіксованої постійної (150 Гц) і серій модульованих коливань, частоту яких можна змінити в межах 110-150 Гц. Тривалість поширень серій різних частот становить 1-6 с. До цього виду струму не звикають, йому притаманна виразна болезаспокійлива дія.

Глибину модуляції всіх чотирьох видів струму змінюють залежно від ступеня бажаної збудливої дії.

*Механізм дії.* Синусоїдальний модульований струм (СМС) дає гальмівний і болезаспокійливий ефект (парабіоз), створює нове домінуюче вогнище у центральній нервовій системі. Зокрема, під дією СМС зменшується біль, зумовлений захворюваннями периферичної нервової системи, опорно-рухового апарату, травматичними ушкодженнями шкіри, нормалізується функція вегетативної нервової системи. Він активно впливає на гемодинаміку, посилюючи колатеральний кровообіг, поліпшує трофіку тканин, посилює обмінні процеси. СМС може діяти гіпотензивно, зменшувати частоту

ту серцевих скорочень, поліпшувати церебральну і печінкову гемодинаміку.

Подразнення посмугованих і гладеньких м'язів синусоїдальними модульованими струмами може сприяти активізації їх скоротливої здатності, усуненню дискінезії гладеньких м'язів, підвищенню евакуаторної функції органів травлення й сечовиділення, а також бронхів.

*Показання.* Больовий синдром при невриті, невралгії, травмах периферичних нервів і опорно-рухового апарату, при дегенеративно-дистрофічних ураженнях суглобів, порушеннях периферичного кровообігу і трофіки тканин при ангіоспазмах.

*Протипоказання.* Гнійне запалення будь-якої локалізації, схильність до кровотеч, тромбофлебіт, значне порушення загального кровообігу, серцево-судинні захворювання в стадії декомпенсації.

*Апарати.* Для лікування за допомогою СМС використовують апарати "Ампліпульс-3", "Ампліпульс-3Т", "Ампліпульс-4". У технічному паспорті детально викладені правила роботи з ними.

*Методика проведення процедури.* Процедури ампліпульсотерапії залежно від зони дії проводять у положенні хворого лежачи або сидячи. Методику підбирають індивідуально з урахуванням локалізації патологічного вогнища, форми і стадії захворювання.

Після визначення больових точок та зон поширення болю один електрод разом з гідрофільною прокладкою накладають на шкіру суворо за розміром больової ділянки, інший розміщують поряд на відстані, яка дорівнює поперечнику першого електрода або з протилежного боку. Розміщення електродів може бути поперечним, поздовжнім, поперечно-діагональним. Згідно з призначенням лікаря встановлюють режим, рід роботи, тривалість дії, частоту коливань, глибину модуляції.

*Порядок і приклади призначення процедур.* У направленні зазначають назву процедури, ділянку дії, режим і

рід роботи, частоту й глибину модуляції, тривалість посилення струму, його силу, кількість процедур, частоту їх проведення.

**Дарсонвалізація** – метод електротерапії, при якому на організм хворого діють електричними коливаннями високої частоти (160–400 кГц), високої напруги (10–100 кВ) і малої сили (10–15 мА). Використовується змінний синусоїдний струм у вигляді імпульсів з поступовим наростанням і спаданням амплітуди (частота імпульсів 50 Гц).

*Механізм дії.* Під час місцевої дарсонвалізації високочастотний струм впливає на рецептори шкіри. Це подразнення рефлекторним шляхом викликає реакції-відповіді внутрішніх органів і систем. Дарсонвалізація знижує збудливість рухових та чутливих нервових центрів. Виразно виявляються вазомоторні реакції. Артеріоли та капіляри, особливо поверхневих тканин, розширюються. Підвищується тонус вен, посилюється циркуляція як в артеріальному, так і у венозному руслах. Зміна циркуляції крові супроводжується поліпшенням трофіки тканин. Стимулюється тканинний обмін. Терапевтичний вплив дарсонвалізації проявляється у зменшенні болу, свербіння, стимуляції процесів обміну речовин і поліпшенні трофіки тканин.

*Показання.* Порушення трофіки шкіри, особливо на обличчі й шиї, яке супроводжується її раннім старінням; випадання волосся; пародонтоз, гінгівіт, глосталгія, вазомоторний риніт, парестезія, гіперестезія, рани, що повільно загоюються; тріщини шкіри, трофічні виразки, свербіння шкіри.

*Противоказання.* Злоякісні новоутворення, активний туберкульоз, гострі інфекційні хвороби, серцево-судинні захворювання з недостатністю кровообігу III ступеня, друга половина вагітності.

*Апарати.* Лікування струмами д'Арсонваля проводять за допомогою апаратів "Іскра-1", "Іскра-2". Правила їх експлуатації викладені у технічному паспорті.

*Методика проведення процедур.* Для проведення дарсо-нвалізації застосовують спеціальні вакуумні скляні електроди різної форми і величини. У комплект входить 8 електродів: грибоподібні електроди для дії на ділянки тулуба, кінцівок, обличчя – 2, вушний електрод – 1, ясенний – 1, гребінцевий – 1, вагінальний – 1, ректальні – 2.

Процедуру можна проводити за лабільним і стабільним методами. При *лабільному методі* електрод переміщують по оголеній поверхні тіла, для легшого його ковзання шкіру тулуба та кінцівок посипають тальком. *Стабільний метод* застосовують у разі необхідності проведення лікувальних заходів у порожнистих органах. При цьому фіксують електрод нерухомо. При проведенні процедур у порожнинах хворі відчують легке тепло. Електроди, що діють на слизову оболонку носа, ясен, слухового проходу, не змащують вазеліном.

Тривалість процедури 5-15 хв. На курс лікування – 10-20 процедур, через день або щодня.

*Порядок і приклади призначення процедур.* Зазначають назву лікувального чинника, ділянку, на яку рекомендується діяти; назву методу та електрода, потужність дії, тривалість процедур (у хвилинах), число їх на курс лікування, частоту проведення.

**Діадинамотерапія** – це метод електролікування, при якому на організм пацієнта діють двома низькочастотними (50-100 Гц) імпульсивними струмами напівсинусоїдальної форми і постійного напрямку (струм Бернара).

Розрізняють декілька видів діадинамічних струмів. Перший основний струм – однотоктний безперервний (ОБ) – має частоту 50 Гц та напівсинусоїдальну форму. Він подразнює, збуджує, викликає відчуття печії, поколювання під електродом, особливо під катодом; при достатній силі струму ці відчуття переходять у реакції вібрації.

Другий основний струм – двотоктний безперервний (ДБ) – має напівсинусоїдальну форму і частоту 100 Гц. Під



його впливом також виникають печія, поколювання, а при збільшенні сили струму з'являється відчуття дрібної вібрації, тремтіння під електродом. Цей струм у меншій мірі подразнює шкіру. Він поліпшує її електропровідність, підвищує поріг чутливості і дає нетривалий беззаспокійливий ефект.

Рецептори шкіри швидко адаптуються до дії струмів ОБ і ДБ, тому запропоновано використовувати ці струми у вигляді модуляцій, які чергуються між собою за тривалістю. Значне поширення мають три модуляції цих струмів: короткий період (КП), довгий період (ДП) та ритм синкопи (РС).

Модуляція КП полягає у постійному чергуванні струмів ОБ і ДБ через 1-1,5 с. Цей вид модуляції поліпшує електропровідність шкіри, дає легкий беззаспокійливий ефект. При модуляції ДП відбувається постійне чергування плавного наростання і спадання струму ДБ протягом 6,5-8 с і струму ОБ протягом 3,5-4 с. Під час проходження цього струму відчуття дрібної вібрації змінюється відчуттям великої вібрації. Він викликає гальмування реакцій нервових рецепторів та посилює беззаспокійливу дію модуляції КП.

РС – це чергування струму ОБ з паузами такої самої тривалості (1-1,5 с). Ця модуляція зумовлює інтенсивну подразнювальну дію, яка призводить до скорочення м'язів. Цей вид струму використовують для електростимуляції м'язів.

*Однотактний хвильовий струм (ОХ)* – безперервний імпульсний струм частотою 50 Гц, який впродовж 1 с поступово наростає до максимального значення, утримується на цьому рівні 2 с і потім протягом 1 с спадає. Період імпульсу становить 8 с. Нагадує дію струму в ритмі синкопи. Застосовують переважно для електростимуляції м'язів.

*Двотактний хвильовий струм (ДХ)* – безперервний імпульсний струм частотою 100 Гц, який протягом 1,5 с поступово наростає до максимального значення, утри-

мується на цьому рівні 2 с і потім поступово спадає за 1,5 с. Період імпульсу дорівнює 7 с. Дія цього струму м'яка, подібна до легкого масажу. Під його впливом поліпшується кровопостачання тканин і знижується збудливість симпатичної нервової системи.

*Механізм дії.* Діадинамічні струми діють насамперед безпечливо. Подразнення периферичних нервів викликає підвищення порогу їх больової чутливості. Разом з тим, імпульси, які ритмічно повторюються і надходять з периферичних нервових рецепторів у центральну нервову систему, зумовлюють утворення у ній домінант ритмічного подразнення, яка пригнічує домінанту болю й усуває його відчуття. Для посилення подразнювальної дії діадинамічних струмів і зниження звикання до них під час проведення процедури періодично переключають полюси.

Імпульсні струми активізують крово- та лімфообіг, поліпшують трофіку тканин, стимулюють обмінні процеси, що, в свою чергу, посилює безпечливу дію цих струмів. Крім того, вони викликають рефлекторне скорочення м'язів, тому їх використовують для дарсонвалізації по-смутованих м'язів і гладеньких м'язів внутрішніх органів.

Діадинамічні струми значно зменшують набряк і застійні явища у вогнищі ураження, змінюють гемодинаміку, прискорюють розсмоктування, діють протизапально.

*Показання.* Діадинамічні струми застосовують для лікування багатьох хвороб, що супроводжуються болем і порушенням кровообігу та трофіки. Їх рекомендують при захворюваннях периферичної нервової системи (неврит, нейроміозит, плексит, невралгія, плексалгія, гангліоніт), при парезах та паралічах м'якого піднебіння, язика, м'язів порожнини рота, при розладах периферичного кровообігу.

*Протипоказання.* Індивідуальна непереносимість струму, гостра гнійна інфекція, переломи кісток, вивихи суглобів, крововиливи та кровотечі, тромбофлебіт, серце-

во-судинні захворювання з недостатністю кровообігу III ступеня; вагітність другої половини.

*Апарати.* СНІМ-1, модель 717, "Тонус-1", "Тонус-2", "Діадинамік ДД-5А" (Польща), "Біпульсар" (Болгарія). Для електростимуляції випускають спеціальні апарати: "Стимул-1", гастроелектростимулятор "Ендотон-1".

*Методика проведення і дозування процедур.* Методику проведення процедури підбирають індивідуально – залежно від локалізації патологічного процесу.

Використовують свинцеві електроди і гідрофільні прокладки з тканин. Величини прокладок та електрода не повинні перевищувати площі ділянки ушкодження, при цьому електрод, сполучений з катодом, розташовують на вогнищі ураження або на шкірі в проекції ушкодженого органа, його площа може бути меншою від площі анода. Хворому необхідно пояснити, які відчуття виникнуть у нього під час проходження струму.

На одне поле діють двома або трьома модуляціями діадинамічних струмів. При гострих больових синдромах під час однієї процедури діють струмом ДБ протягом 30-60 с, КП – 2-3 хв, ДБ – 1-2 хв. Силу струму при цьому дозують за відчуттям сильної або помірної вібрації без локальної печії і різкого поколювання.

При хронічних процесах із в'ялим перебігом, що характеризується наявністю трофічних розладів і больових відчуттів, рекомендується використовувати струми КП і ДП. Кожен вид струму призначають на 2-4 хв, силу струму підвищують до відчуття виразної больової вібрації. Під час процедури у хворих часто спостерігається звикання до діадинамічних струмів. Це явище усувають, збільшуючи силу струму.

Загальний курс лікування при гострому болю становить 4-5 процедур. При хронічних больових, запальних, дистрофічних процесах призначають 8-10 процедур, які проводять через день.

Для електростимуляції використовують РС, дозуючи

силу струму до видимого, але не болючого скорочення м'язів. Час дії – 5-10 хв на поле. На курс лікування призначають до 15 процедур через день.

*Порядок і приклади призначення процедур.* У призначенні лікар-фізіотерапевт зазначає назву методу лікування, ділянку впливу, вид струму, тривалість дії кожним із призначених видів струму, переключення полярності, форму імпульсів, силу струму, кількість полів, загальне число процедур, частоту їх проведення.

**Індуктотермія** – метод електролікування, при якому на певні ділянки тіла хворого діє високочастотне змінне магнітне поле (довжина хвилі 22,13 м при частоті коливань 13,56 МГц).

*Механізм дії.* При індуктотермії магнітне поле викликає індукційні вихрові струми, поява яких у тканинах супроводжується утворенням тепла. Збудження вихрових струмів у тканинах відбувається на глибині до 6-8 см. Тепловий ефект залежить від частоти електромагнітних коливань, сили струму, характеру тканини. Процеси теплоутворення у більшій мірі виявлені в глибині тканин і в меншій – у шкірі та підшкірній основі.

Біофізичні процеси у тканинах не обмежуються лише процесами теплоутворення. Змінні коливання молекул і їх частин викликають складні зміни мікроструктури і швидкості коливання бічних ланцюгів великих білкових молекул, а відтак втрату ними специфічності. Ця нетеплова або осциляторна дія зумовлює розвиток своєрідних реакцій, що змінюють збудливість і провідність нервових клітин, активність обмінно-трофічних процесів.

При збільшенні частоти коливань магнітного поля посилюється осциляторний ефект, який виявляється у наростанні болезаспокійливої дії та посиленні процесів гальмування у корі головного мозку. Терапевтична дія індуктотермії характеризується яскраво виявленим судинорозширювальним ефектом, значним посиленням крово- й лім-

фообігу. Внаслідок цього швидше настає розсмоктування вогнищ запалення. Індуктотермія, завдяки підвищенню температури у тканинах, усуває спазми гладеньких і по-смугованих м'язів, сприяє збільшенню жовчовиділення, посиленню виділення мокротиння тощо. Вона стимулює тка-нинний обмін, окислювально-відновні реакції, глюкокорти-коїдну функцію кіркової речовини надниркових залоз, сек-рецію катехоламінів. Під впливом індуктотермії підвищується імунологічна реактивність організму, зростає активність фагоцитозу, пригнічується життєдіяльність бактерій; у разі застосування середньої теплової дози посилюються проце-си розсмоктування, зменшується активність запалення.

*Показання.* Артрит, артрозо-артрит, ревматоїдний артрит, хвороби нервової системи, переломи кісток.

*Противоказання.* Гнійні процеси, злоякісні новоутво-рення, недостатність кровообігу II-III ступенів, хронічна ішемічна хвороба серця, ускладнення стенокардією спо-кою; порушення ритму серця, післяінфарктний період протягом 6 міс., гіпертонічна хвороба III стадії, схильність до кровотеч, тиреотоксикоз середньої важкості, наявність вживлених електростимуляторів або металевого тіла в полі локалізації індуктора, активний туберкульоз легень.

*Апарати.* Для індуктотермії використовують стаціо-нарний апарат ІКВ-4, який працює на частоті 13,56 МГц з довжиною хвилі 22,13 м. Правила його експлуатації на-ведені в технічному паспорті.

*Методика проведення і дозування процедур.* Для від-пуску процедур до апарата ІКВ-4 додають два індукто-ри-диски діаметром 120 і 210 мм, індуктор-кабель і ап-лікатори для лікування гінекологічних хворих. Індуктор-диск являє собою пластмасовий корпус круг-лої форми, всередині якого закладена спіраль з мідної трубки у декілька витків. Кінці спіралі виведені на по-верхню диска і у вигляді штекерів підключаються до гнізд на задній стінці апарата. Диск закріплюють на ру-хомому держаку.

Індуктор-кабель зручнішої конструкції: змінюючи форму кабеля у вигляді катушок з одним, двома або трьома завитками і закріплюючи їх за допомогою роздільних гребінців, його можна використовувати для впливу на такі зони, де диск встановити важко.

Під час проведення процедури індуктотермії хворий має перебувати у положенні лежачи або сидячи. Він відчуває рівномірне слабке тепло, не повинно бути локальної печії, сильного тепла під індуктором. Процедури можна проводити через одяг, але за відсутності в зоні дії металевих предметів. Дозують процедуру з урахуванням відчуттів хворого і показників ступеня вихідної дози. На апараті КВ-4 ступінь дози 1-3 відповідає слабкій теплової дії, 4-5 - помірній, 6-8 - сильній. У лікувальній практиці переважно використовують ступені дози 1-4.

**Мікрохвильоватерапія** – лікувальний метод, при якому на організм хворого діють надвисокочастотними (НВЧ) електромагнітними коливаннями. У медицині використовують мікрохвильові коливання сантиметрового діапазону з частотою 2375 МГц і дециметрового діапазону з частотою 460 МГц.

*Механізм дії.* Електромагнітне поле НВЧ має властивості не лише електричної енергії, а й світла. Ці якості проявляються здатністю мікрохвиль відбиватись і заломлюватись. Їх можна концентрувати у паралельні пучки за допомогою випромінювачів-рефлекторів і отримувати локальну дію.

Мікрохвилям властива значно менша проникна здатність, ніж електричному полю. НВЧ-коливання сантиметрового діапазону поглинаються поверхневими тканинами і проникають у глибину лише на 3-6 см, а дециметрового – до 9-12 см. Під впливом мікрохвиль підвищується теплоутворення, особливо високий тепловий ефект спостерігається в тканинах, які багаті рідиною. За рахунок специфічного осциляторного ефекту мікрохвиль утворюються біологічно активні речовини і підвищується активність різ-

них біохімічних процесів. Вважають, що саме теплова та осциляторна дія мікрохвиль індукує нейрогуморальні та рефлекторні реакції.

У терапевтичних дозах мікрохвилі діють болезаспокійливо, протизапально, бактеріостатично. Підвищення температури в опромінюваній ділянці тіла зумовлює значне розширення судин і посилення мікроциркуляції в зонах опромінювання, прискорення кровообігу в цілому. Мікрохвилі підвищують проникність капілярів, що призводить до активізації окислювально-відновних процесів і сприяє поліпшенню обміну в тканинах.

Малі дози мікрохвильової терапії стимулююче впливають на функціональний стан парасимпатичної та центральної нервової системи, підвищують синтез гормонів кіркової речовини надниркових залоз.

*Показання.* Дегенеративно-дистрофічні захворювання суглобів, захворювання периферичних нервів (нейроміозит, неврит, плексит), ревматоїдний поліартрит у стадії фіброзних змін; хронічний тонзиліт, паратонзиліт, загострення хронічного синуситу, фурункули носа (інфільтративна фаза), гострий гнійний перфоративний отит, хронічний мезотимпаніт.

*Противоказання.* Злоякісні новоутворення, гарячкові стани, схильність до кровотеч, набряк тканин, пов'язаний з місцевими розладами кровообігу; наявність у тканинах металевих предметів (осколки, кулі тощо), серцево-судинна недостатність II та III ступенів, несприйнятливості струму, істерія, лейкоз, інфаркт міокарда і стан після нього протягом 6 міс., період після курсу рентгенотерапії до 2 тижнів.

*Апарати.* Для мікрохвильової терапії сантиметрового діапазону (СМХ) використовують стаціонарні ("Промінь-58") і портативні апарати ("Промінь-2", "Промінь-3"). Для мікрохвильової терапії дециметрової частоти (ДМХ) застосовують апарати "Хвиля-2" і "Ромашка". Правила управління ними наведені у технічному паспорті.

*Методика проведення і дозування процедур.* Процедуру виконують в положенні хворого лежачи або сидячи залежно від ділянки впливу. Ділянка, що підлягає опромінюванню, повинна бути оголена, всі металеві предмети усунені. Вплив проводиться за допомогою випромінювачів різної форми. Залежно від розміщення випромінювача розрізняють дистанційну (зазор 5-7 см) і контактну методики. Для виконання процедури за першою методикою застосовують апарати "Хвиля-2" та "Промінь-58", за другою – "Ромашка", "Промінь-2", "Промінь-3".

Дію НВЧ-коливань дозують за вихідною потужністю (у Вт) і відчуттям пацієнтом тепла у місці впливу. У зв'язку з цим розрізняють слабку, середню та сильну теплові дози. Установлено, що для отримання слабого теплового ефекту необхідна потужність 20-30 Вт, середнього – 40-50 Вт, сильного – 60-70 Вт. Сильнотеплові дози застосовують рідко. Звичайно відпускають 10-15 процедур на курс лікування, через день.

**Лазеротерапія** – метод світлолікування, при якому застосовують електромагнітні хвилі оптичного діапазону, що характеризуються монохроматичністю (одноколірністю), когерентністю (однофазністю) і поляризованістю.

Існують два основні напрями медичного застосування лазерів (оптичних квантових генераторів) – хірургічний (використання лазерного променя високої інтенсивності для коагуляції і розсікання тканин) і фізіотерапевтичний (використання лазерного опромінювання низької інтенсивності з метою одержання біостимуляційних ефектів).

*Механізм дії* лазерного опромінювання низької інтенсивності на біологічні об'єкти вивчений недостатньо. Встановлено, що ступінь поглинання енергії лазерного променя тканинами визначає глибину його проникнення і є початковою ланкою наступних ланцюгових змін в організмі. Крім поглинання променя, відбувається його відбиття, заломлення і розсіювання при проходженні межі двох



оптично різнорідних середовищ. Наслідком цього є значне ослаблення енергії випромінювання при проходженні крізь тканини, при цьому глибина проникнення не перевищує декількох міліметрів.

У механізмі фізіологічної і лікувальної дії лазерного опромінювання важливе місце належить шкірі. Слабкий лазерний вплив супроводжується не тільки подразненням рецепторів шкіри з наступною активізацією вегетативної нервової системи і внутрішніх органів за механізмом дерматовісцеральних і вісцеральнодермальних зв'язків, а й морфо-функціональними змінами самої шкіри (дегрануляція тучних клітин, проліферація фібробластів, нагромадження ДНК, глікогену і кислих мукополісахаридів, зміна активності ферментних систем, швидкості пігментоутворення та ін.).

У цілому низькоінтенсивне лазерне опромінювання зумовлює активізацію обмінно-трофічних, пластичних і регенераторних процесів в органах і тканинах. Випромінювання гелій-неонового лазера бактеріостатично впливає на збудників ранової інфекції, а також виявляє болезаспокійливу і протизапальну дію у вогнищах запалення. Важливими ефектами лазерного опромінювання є активізація неспецифічних і специфічних клітинних і гуморальних факторів захисту організму, а також його сприятливий вплив на показники згортання крові й агрегаційні властивості тромбоцитів.

*Апаратура для лазеротерапії і методика проведення процедур.* У фізіотерапії використовують в основному гелій-неонові лампи низької інтенсивності, з густиною потоку потужності від 1 мВт/см<sup>2</sup> до кількох десятків. Для практичного використання рекомендовані фізіотерапевтичні лазерні установки типу "Алжир", "Розкіс", УЛФ-0,1 ("Ягода"), ЛГМ-2 ("Розбір"), ЛГ-75-1 та ін.

Під час проведення лазеротерапії пацієнт має перебувати у зручній для нього позі – лежачи або сидячи. Для захисту очей хворого і медичного персоналу від прямого

потрапляння лазерного променя використовують спеціальні окуляри. Вплив здійснюють на саму ділянку патологічного вогнища, сегментарно-рефлекторну зону або точки акупунктури.

Процедури проводять щодня при потужності 0,5-50 мВт/см<sup>2</sup>, тривалість 0,5-5 хв на одне поле. Кількість полів на одну процедуру досягає 5, сумарний час впливу 20 хв. На курс лікування – до 14 процедур.

*Показання.* Артрит і артроз різної етіології, рани, що тривалий час не загоюються, трофічні виразки, панарицій, флегмона м'яких тканин, інфіковані рани, остеомієліт, переломи кісток, особливо із сповільненою консолидацією, невралгії і неврити черепно-мозкових і спинно-мозкових нервів, терапевтичний стоматит, пародонтоз, глосалгія, травматичні ушкодження слизової оболонки рота.

*Противоказаннями* до застосування низькоінтенсивного лазерного опромінювання вважають злоякісні новоутворення, активний туберкульоз, захворювання серцево-судинної системи з II-III ступенями декомпенсації, гострі інфекційні хвороби, системні захворювання крові, схильність до кровотеч, загальне виснаження організму.

**Теплолікування.** До методів теплолікування відносять використання лікувальної грязі, парафіну, озокериту, нафталану, гіпсу, глини.

Лікувальними грязями – пелоїдами – називають природні утворення, що складаються з води, мінеральних та органічних речовин, мають тонкодисперсну структуру.

*Показання.* Захворювання опорно-рухового апарату нетуберкульозного характеру, наслідки травм спинного мозку, переломи кісток, хронічні запальні процеси органів черевної порожнини, статевих органів, хвороби шкіри.

*Противоказання.* Гострі запальні процеси, злоякісні новоутворення, туберкульоз, захворювання серцево-судинної системи, різні форми неврити, вагітність.

*Методика проведення і дозування процедур.* Грязі нагрівають на водяній або паровій бані до 50-52 °С, а потім змішують з холодною гряззю, доводячи її температуру до 40-42 °С. Грязелікування застосовують у вигляді аплікацій (паляниць) на обмежені ділянки тіла, рідше у вигляді загальних грязьових ванн.

Парафін і озокерит нагрівають на водяній бані до 52-56 °С. При повторному використанні їх нагрівають до 60 °С протягом півгодини і додають 25 % свіжого озокериту або парафіну. Парафінолікування проводять кюветно-аплікаційним методом, методами парафінової ванночки або мішечка із нашаруванням; лікування озокеритом – кюветно-аплікаційним і серветко-аплікаційним методами. Глину використовують у вигляді паляниць і місцевих ванн при температурі 40-44 °С. Пісок застосовують для місцевих і загальних ванн. Температура піску 45-50 °С. Нафталан на курортах застосовують у вигляді ванн, поза курортом – переважно для змащування у комбінації з електро- і світлолікуванням (нафталан із солюксом, електрофорез або фонофорез з нафталаном тощо). Тривалість процедури становить 20-30 хв. На курс лікування – 10-15 процедур, які проводять через день або щодня.

**УВЧ-терапія** – метод лікування, провідним чинником якого є змінне електричне поле ультрависокої частоти.

*Механізм дії.* Ґрунтується на двох компонентах: тепловому та осциляторному. Місцеві та загальні реакції-відповіді при дії електричного поля УВЧ взаємопов'язані і зумовлені подразненням нервових рецепторів органів та систем.

Найкраще вивчена дія електричного поля УВЧ на запальні процеси. Воно посилює крово- і лімфоциркуляцію в ділянці впливу, стимулює функцію системи макрофагів (ретiculoендотеліальної), тобто підвищує активність та інтенсивність фагоцитозу, сприяє утворенню клітинного лейкоцитарного валу, обмежуючи зону запалення від здорових тканин, зменшує ексудацію, загальний набряк,

збільшує концентрацію кальцію в тканинах. Крім того, поле УВЧ діє протизмаспастично на гладенькі м'язи шлунка, кишок, жовчного міхура, бронхів та бронхіол, стимулює виділення жовчі, зменшує бронхіальну секрецію, прискорює регенерацію нервових елементів при запально-дегенеративних і травматичних ушкодженнях.

У цілому дія електричного поля УВЧ супроводжується розширенням капілярів, артерій, прискоренням кровообігу, зниженням артеріального тиску, виникненням брадикардії. Під його впливом зростає фільтрація в ниркових клубочках. Посилюється кровообіг у нирках.

*Показання.* Гострі і підгострі гнійні запальні захворювання – фурункул, карбункул, абсцес, флегмона, гнійні рани, гайморит, тонзиліт, пародонтоз, остеомієліт, відмороження, тромбофлебіт.

*Противоказання.* Злоякісні і доброякісні новоутворення, системні захворювання крові, серцево-судинна недостатність II-III ступенів, ішемічна хвороба серця з порушенням ритму, стенокардія спокою, артеріальна гіпотензія, гіпертонічна хвороба II стадії, декомпенсований цукровий діабет, тиреотоксикоз, вагітність, наявність металевих сторонніх тіл. УВЧ-терапію не призначають також при хронічних процесах, зокрема при пневмонії, бронхіті, оскільки вона сприяє розвитку сполучної тканини.

*Апарати.* Для УВЧ-терапії використовують апарати різної потужності та розмірів (переносні та стаціонарні). До переносних належать УВЧ-66, УВЧ-62, УВЧ-4, "Мінітерм" (УВЧ-5-1), до стаціонарних – УВЧ-300, "Екран-2", а також апарати імпульсного електричного поля УВЧ – "Імпульс-2", "Імпульс-3".

*Методика проведення і дозування процедур.* Процедури відпускають в положенні хворого лежачи або сидячи. Електричне поле УВЧ може впливати через одяг, гіпсові або марлеві пов'язки, якщо вони сухі. В зоні його дії не повинно бути металевих речей.

**Ультразвукова терапія** – метод лікувального впливу механічними коливаннями ультразвукової частоти, що викликають у тканинах попереми́нне стиснення і розрідження середовища. Частота коливань ультразвуку, який застосовують у медицині з лікувальною метою, становить 830–2600 кГц.

*Механізм дії.* Ультразвукова енергія діє на тканини, викликаючи механічний, фізико-хімічний і тепловий ефекти. Механічний вплив призводить до перемінного стиснення і розрідження клітинних структур, зумовлюючи процес мікромасажу тканин, а поглинання ультразвуку супроводжується утворенням тепла в тканинах зміною рН-середовища і прискоренням хімічних реакцій.

Ультразвук підвищує проникність клітинних мембран, розширює судини і активізує кровообіг, прискорює дифузію, зменшує утворення злук і грубих рубців, поліпшує функціональні можливості зв'язково-суглобового апарату, знімає спазм м'язів, знижує чутливість нервових рецепторів. Під впливом ультразвуку вивільняються активні продукти – медіатори (гістамін, гепарин, серотонін), поява яких стимулює ферментну, імунну системи, призводить до підвищення неспецифічної резистентності організму.

Лікування ультразвуком прискорює регенеративні і репаративні процеси, нормалізує секреторну і моторну функції шлунка, кишок, знімає бронхоспазм і поліпшує вентиляційно-дренажну функцію бронхів.

*Показання.* Деформівний артроз, бурсит, невралгія, неврит, травми суглобів, травми периферичних нервів, рубці та злуки поверхневих і глибоких тканин, нейродерміт.

*Протипоказання.* Злоякісні новоутворення, хвороба крові, схильність до кровотеч, вагітність, гіпертонічна хвороба II–III стадій, виражений атеросклероз, коронарсклероз, артеріальна гіпотензія, дієнцефальний синдром, різко виявлений пієлонефрит, захворювання центральної нервової системи, у тому числі порушення мозкового

кровообігу; сифіліс, цукровий діабет, тромбоз, застій у венах тазової ділянки. Ультразвуком не слід діяти на ділянку голови, серця, вагітну матку.

*Апарати.* Ультразвуковий терапевтичний портативний апарат УТП-1, стаціонарні – УТС-1, УЗТ-101, -102, -103, -104, ЛОР-2, -3. Правила їх експлуатації наведені у технічному паспорті.

*Методика проведення і дозування процедур.* Під час процедури пацієнт може сидіти або лежати у зручній позі. Для кращого контакту випромінювача з поверхнею шкіри її змащують вазеліном або маззю спеціального складу. При дії на нерівну поверхню шкіри (суглоби, стопи, кисті) процедуру проводять через воду.

Вплив може здійснюватися контактним рухомих методом (повільно) і рідше нерухомих (стабільно). Ультразвуком діють на невеликі ділянки тіла, площа яких не перевищує 150-200 см<sup>2</sup>.

Під час першої процедури опромінюють 1-2 поля, а далі збільшують зону до 3-5 полів. Можуть застосовуватися дози малої інтенсивності – від 0,05 до 0,4 Вт/см<sup>2</sup>, середньої – 0,5-0,8 Вт/см<sup>2</sup> і рідше великої – 0,9-1,2 Вт/см<sup>2</sup>. Передбачено застосування в апаратах безперервного та імпульсного режиму. Імпульсний режим вибирають для м'якшої дії при лікуванні дітей, ослаблених хворих, пацієнтів, які перенесли травму черепа. Час дії на кожне поле становить 3-5 хв, при цьому загальна тривалість впливу на усі поля не повинна перевищувати 15 хв. Процедури відпускають щодня або через день. На курс лікування призначають 6-12 процедур, деколи 20.

*Порядок призначення процедур.* Зазначають лікувальний чинник, ділянку дії, кількість полів або зон, інтенсивність (Вт/см<sup>2</sup>), режим (безперервний, імпульсний з тривалістю імпульсу в мілісекундах), методику і спосіб дії (лабільна, стабільна, контактна), тривалість впливу на кожне поле, кількість полів на одну процедуру, частоту і число процедур на курс лікування.

**Фонофорез** (ультрафонофорез) – метод поєднаної дії на організм ультразвуку і частинок лікарської речовини. За допомогою ультразвуку лікарська речовина дифундує в організм при зміні абсорбційних властивостей шкіри і підвищенні її проникності.

Лікарські засоби для фонофорезу застосовують у формі мазей або олійних розчинів:

1. Суспензія гідрокортизону – 5 мл; вазелін, ланолін – по 25 г. Можлива заміна гідрокортизону преднізолоном, триамцинолоном. Можна застосовувати готові мазі (0,5 % гідрокортизонову, преднізолонову, "Синалар", суміш "Кортан"), не додаючи вазеліну і ланоліну.

2. Розчин анальгіну 50 % – 5 мл; вазелін, ланолін – по 25 г. Можна застосовувати амідопіринову, анальгінову мазі аптечного приготування.

3. Еуфілін – 3 г; вазелін, ланолін, дистильована вода – по 40 г.

4. Розчин аскорбінової кислоти 5 % – 5 мл, вазелінова або абрикосова (персикова) олія – 20 мл.

Із зазначених приписів з метою одержання протизапального, десенсибілізуючого ефекту, для послаблення процесу утворення злук застосовують гідрокортизонову суміш, а для болезаспокійливої, судинорозширювальної, протиспазматичної дії – анальгінову, еуфілінову мазі. Суміш з аскорбіновою кислотою використовують у стоматологічній практиці для лікування пародонтозу, хронічного стоматиту, гінгівіту.

*Техніка, методика і дозування* такі самі, як при лікуванні ультразвуком.

## **СУМІСНІТАНЕСУМІСНІ ФІЗИОТЕРАПЕВТИЧНІ ПРОЦЕДУРИ**

Різні фізіотерапевтичні процедури при одночасному їх застосуванні можуть посилювати або послаблювати дію одна одної.

1. В один день не суміщають процедури, які викликають яскраво виявлену генералізовану реакцію організму, змінюють його загальну реактивність, можуть спричиняти втому; переподразнення, загострення захворювання, функціональні порушення, наприклад: несумісними є дві різні ванни; іонний комірець та вуглекисла або сірководнева ванна; велика грязева аплікація (наприклад, на всю паравертебральну ділянку) та ванна; душ Шарко, шотландський душ і ванна.

Разом з іншими процедурами не можна призначати активні процедури, що викликають значну і тривалу загальну реакцію, такі як грязева ванна, велика грязева аплікація, підводні кишкові промивання, індуктотермія та УВЧ у великих термічних дозах.

2. Протипоказане проведення в один день двох процедур, що впливають на одну рефлекторну зону, через яку можна перебудувати загальну реактивність організму (зона коміра, слизова оболонка носа та ін.).

3. Не суміщають процедури з використанням факторів, близьких за фізичною характеристикою, оскільки вони можуть підсумовуватися у надсильний подразник. Наприклад, дві високочастотні процедури, такі як електричне поле УВЧ; сонячні ванни та загальне УФ-опромінювання.

4. Несумісними є процедури різнонаправленої дії, наприклад, теплові та охолоджувальні: грязеві, парафінові аплікації, індуктотермія та холодні купання, душі. На фоні теплового чинника охолоджувальна дія холодової процедури буде значнішою і може викликати переподразнення. Наприклад, електрофорез бромиду або аміназину (особливо комірцевим методом) та душі (Шарко, шотландський, циркулярний); вологе закутування та холодні купання.

5. Протипоказане поєднання процедур подібної дії, бо сумарна доза подразника перевищить оптимальну і може дати протилежний ефект. Наприклад: діадинамо- та ампліпульсотерапія, грязе- та озокеритолікування, підво-



дні промивання та кишкові зрошення, індуктотермія та теплове опромінювання.

6. При використанні ультрафіолетового еритемного опромінювання не слід одночасно з ним, а надто після нього, проводити інфрачервоне опромінювання тієї самої зони (особливо від опромінювача соллюкс), бо останнє зменшує інтенсивність ультрафіолетової еритеми або знімає її.

7. Еритемні ультрафіолетові опромінювання не можна проводити на фоні електрофорезу новокаїну або його аналогів, що блокують нервові закінчення, бо в такому разі еритема може не виникнути.

8. Як правило, в один і той самий день не призначають двох електролікувальних процедур. Виняток становить медикаментозний електрофорез на фоні електричного поля УВЧ, індуктотермії, що сприяють глибшому та кількісно більшому введенню лікарських засобів (з цією метою використовують також інфрачервоне опромінювання, ультразвук, пелоїди).

9. Якщо загальні ультрафіолетові опромінювання проводять з метою досягнення протирахітичного ефекту, то недоцільно поєднувати їх з інфрачервоним опромінюванням, бо у такому поєднанні послаблюється протирахітичний ефект УФ-променів.

10. Несумісне поєднання в один день кількох процедур навіть слабкої дії за неможливості забезпечення мінімально необхідного інтервалу часу між ними.

11. У дні, коли проводять складні, стомливі діагностичні дослідження (рентгеноскопію травного каналу, дослідження шлункового вмісту, дуоденальне зондування, визначення основного обміну тощо), пацієнта слід по можливості звільнити від процедур.

12. Під час амбулаторного лікування, особливо без відриву від виробничої діяльності, за наявності у хворого втоми необхідно обмежити кількість процедур, а при призначенні загальної активної процедури проводити в цей день лише її.

З іншими процедурами, в тому числі з процедурами вираженої генералізованої дії, в один день можна поєднувати:

1. Гальванізацію та медикаментозний електрофорез переважно місцевої дії. Наприклад, гальванізацію одного суглоба, електрофорез ділянки верхньощелепної пазухи та ін.

2. Медикаментозний електрофорез за методикою загального іонного рефлексу, що не викликає активної реакції безпосередньо на саму процедуру.

3. Діадинамо- або ампліпульсотерапію.

4. Електричне поле УВЧ, електромагнітне поле НВЧ, УФ-опромінювання, ультразвуковий вплив переважно місцевої дії на невеликі ділянки тіла (мигдалики, кисть, ступню тощо).

**Лікувальний масаж.** Масаж – випробуваний фізіологічний метод лікування. Його сприятливий вплив на організм є наслідком дозованого механічного подразнення поверхні тіла людини руками масажиста або спеціальними апаратами.

Механізм дії масажу пов'язують із збудженням механорецепторів шкіри, м'язово-суглобового апарату (пропріорецепторів) та внутрішніх органів (інтерорецепторів). Збудження рецепторів у формі аферентних імпульсів передається по чутливих шляхах у центральну нервову систему, де синтезується у загальну складну реакцію і викликає функціональні зміни в організмі.

Масаж має багатогранний вплив на організм. Передусім це дія на нервову систему. Відомо, що при масажі збудливість нервової системи, залежно від її функціонального стану та методики впливу, може підвищуватись або знижуватися. Слід пам'ятати про те, що, застосовуючи енергійні способи масажу, не можна викликати відчуття болю, оскільки больові подразники стимулюють несприятливі вегетативні реакції, які супроводжуються

підвищенням вмісту адреналіну і цукру в крові, зростанням артеріального тиску та згортанням крові.

У механізмі дії масажу на організм важливим є і гуморальний чинник. Крім того, викликаючи утворення тепла в тканинах, масаж збуджує терморецептори. Це збудження передається регуляторним судиноруховим центрам, зумовлюючи рефлекторну зміну просвіту судин.

Діючи безпосередньо механічним впливом на тканини, масаж сприяє утворенню у шкірі хімічних продуктів розпаду речовин – гістаміну та ацетилхоліну, які є подразниками хеморецепторів, тканин внутрішніх органів. При цьому скупчення активного ацетилхоліну в м'язах стимулює м'язову діяльність.

Редактор	<i>Людмила Лабівська</i>
Технічний редактор	<i>Світлана Сисюк</i>
Комп'ютерна верстка	<i>Зоряна Жуківська</i>

Підписано до друку 5.11.2000. Формат 60x84/16.  
Папір офсетний №1. Гарнітура Journal.  
Друк офсетний. Умдр.арк. 15,58. Обл.-видарк. 11,10.  
Наклад 3000. Зам. № 92.

Оригінал-макет підготовлено у відділі комп'ютерної верстки  
видавництва "Укрмедкнига"  
Майдан Волі, 1, м. Тернопіль, 46001, Україна.

Надруковано у друкарні видавництва "Укрмедкнига".  
Майдан Волі, 1, м. Тернопіль, 46001, Україна.