
КОЛЬОРОВИЙ АТЛАС

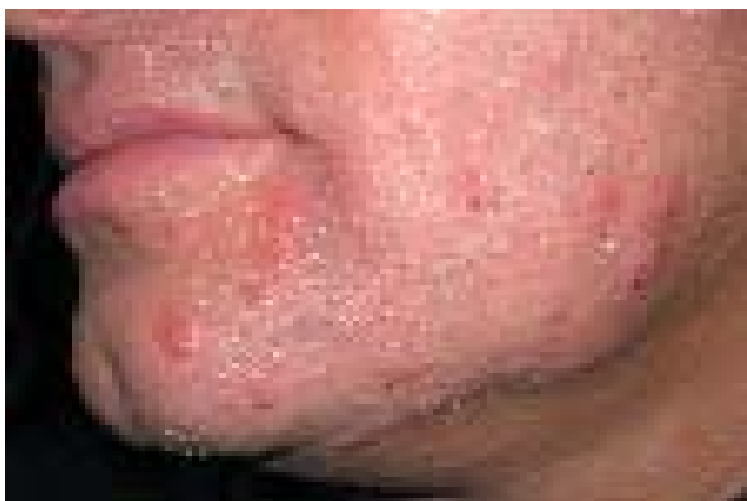

Фото 1. Стафілококовий фолікуліт обличчя.

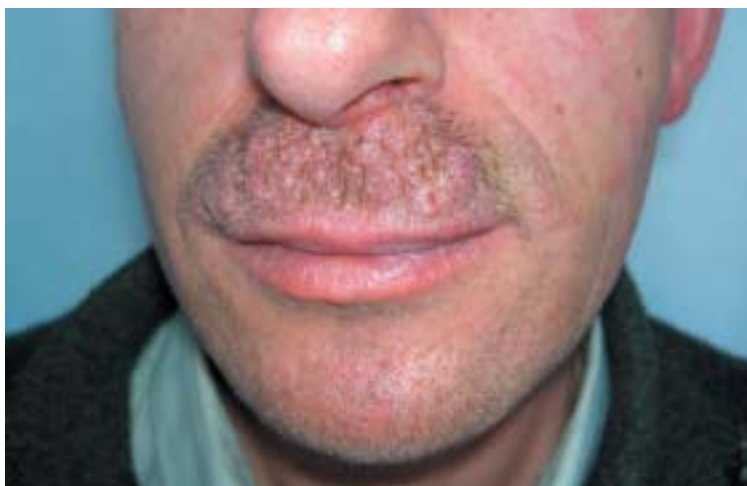

Фото 2. Звичайний сикоз носогубного трикутника.

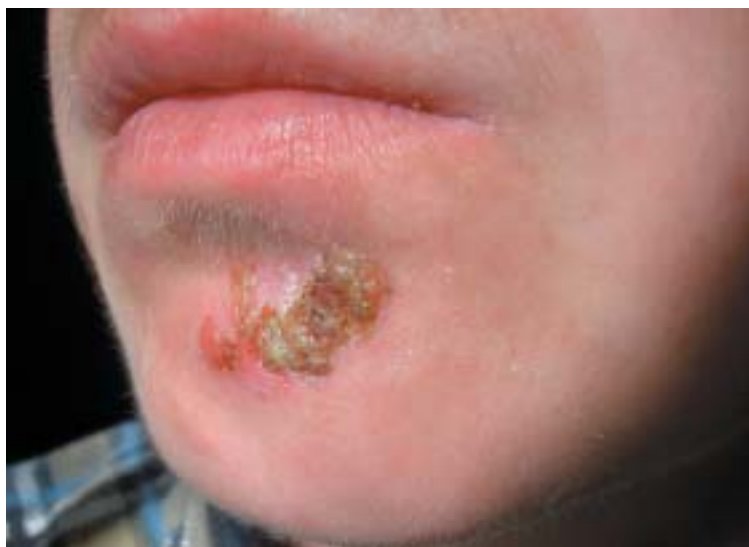

Фото 3. Вульгарне імпетиго ділянки підборіддя.

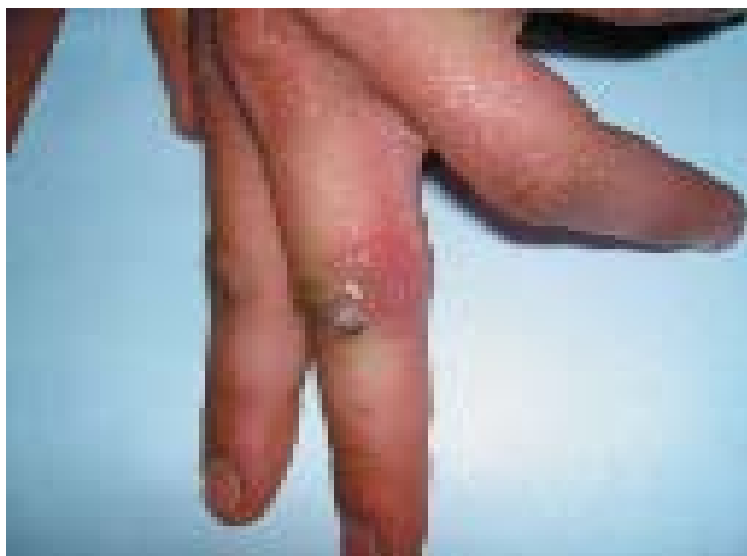

Фото 4. Бульозне імпетиго лівої кисті.

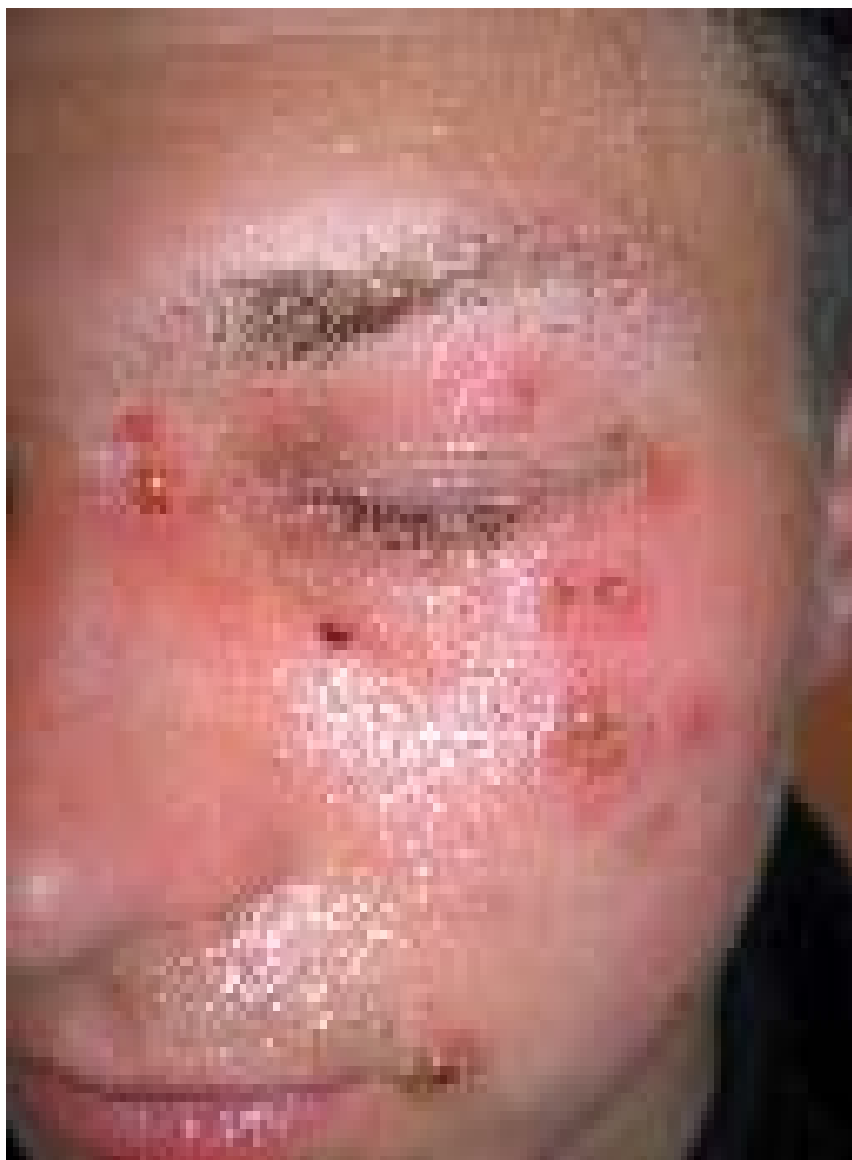

Фото 5. Розповсюджена стрептодермія обличчя.

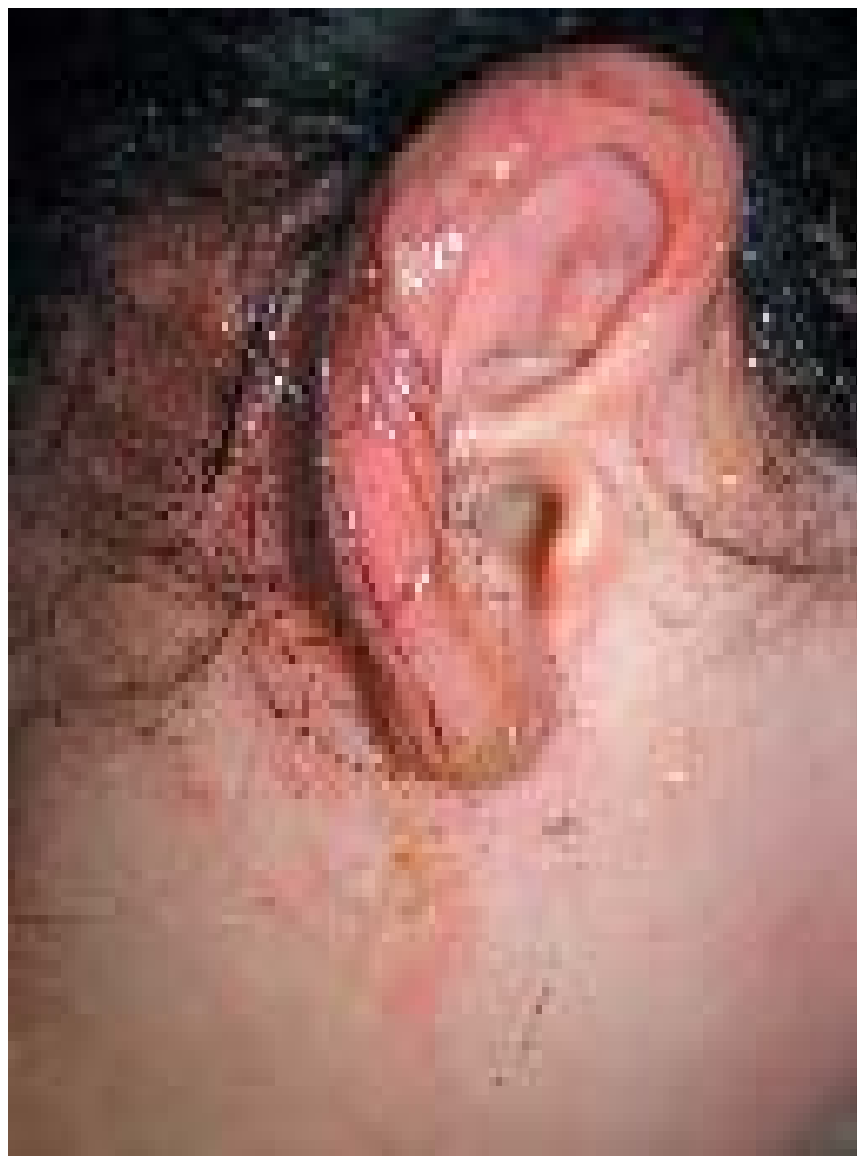

Фото 6. Імпетиго правої вушної раковини.

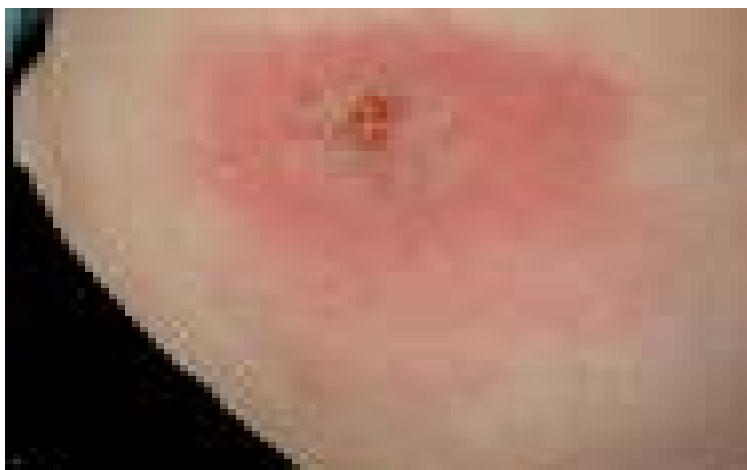

Фото 7. Фурункул.

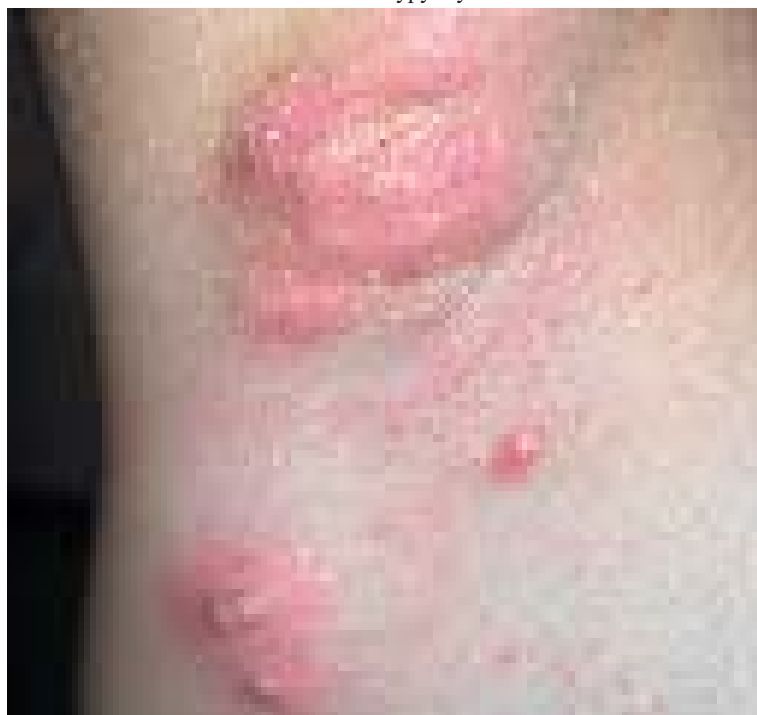

Фото 8. Гідраденіт гнійний пахвинної ділянки.

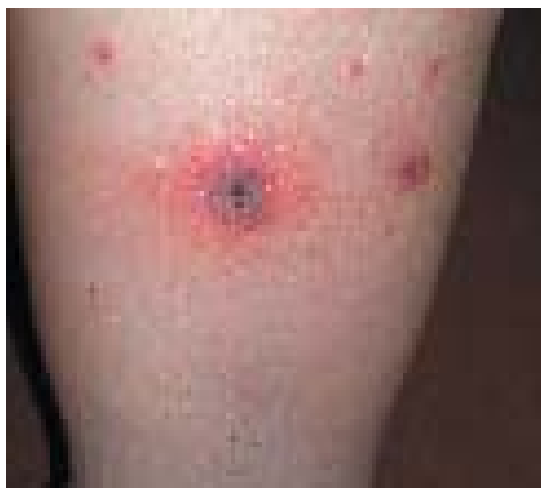

Фото 9. Звичайна екстима.

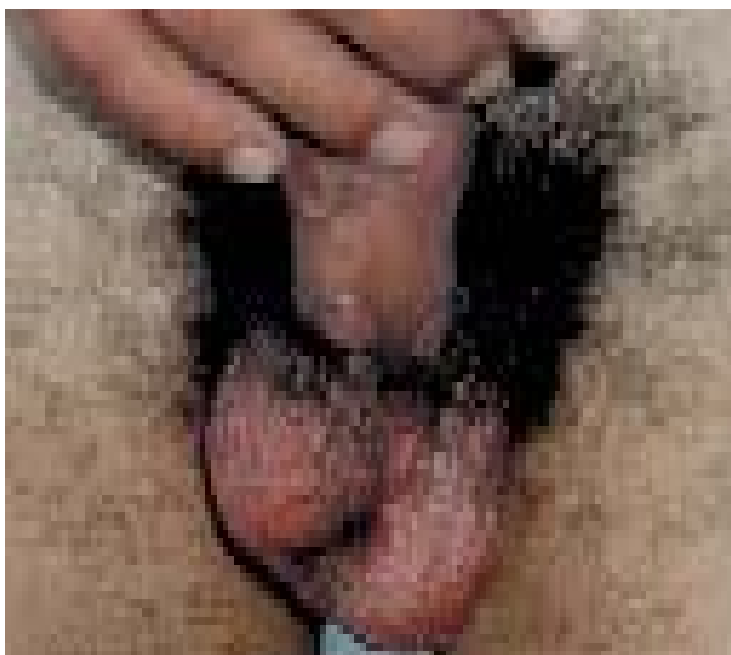

Фото 10. Шанкроподібна піодермія статевого члена.

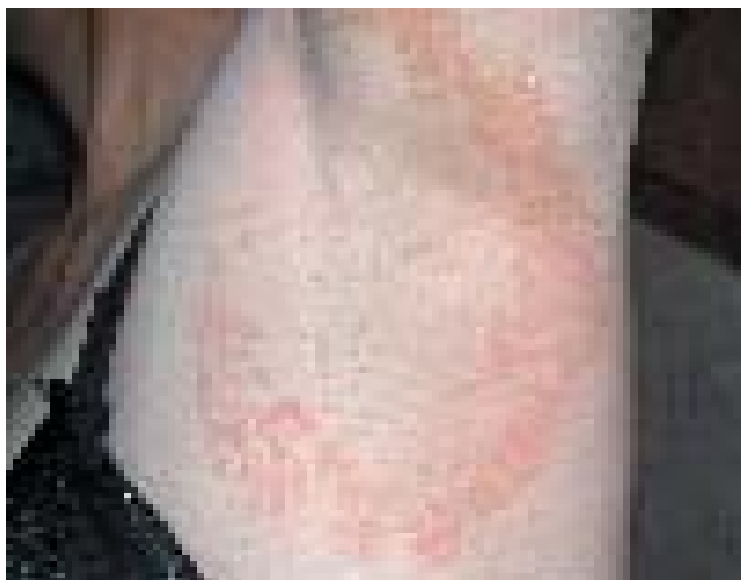

Фото 11. Еритразма лівої пахвинної ділянки.

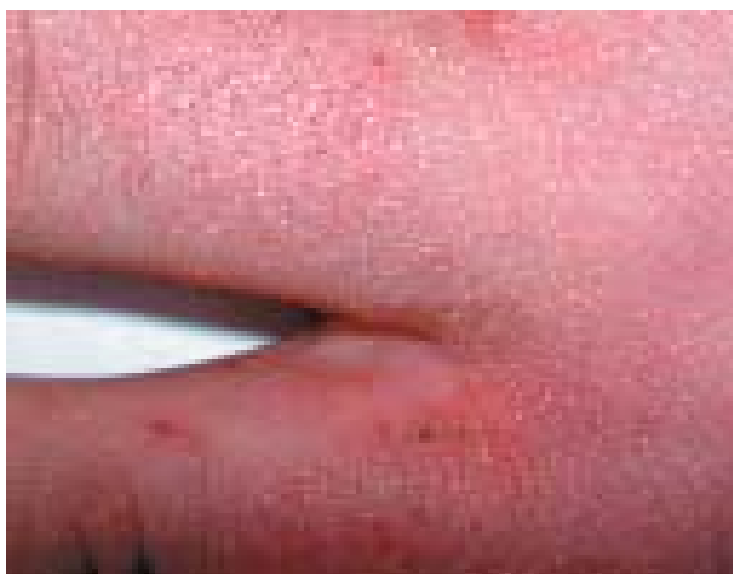

Фото 12. Короста.

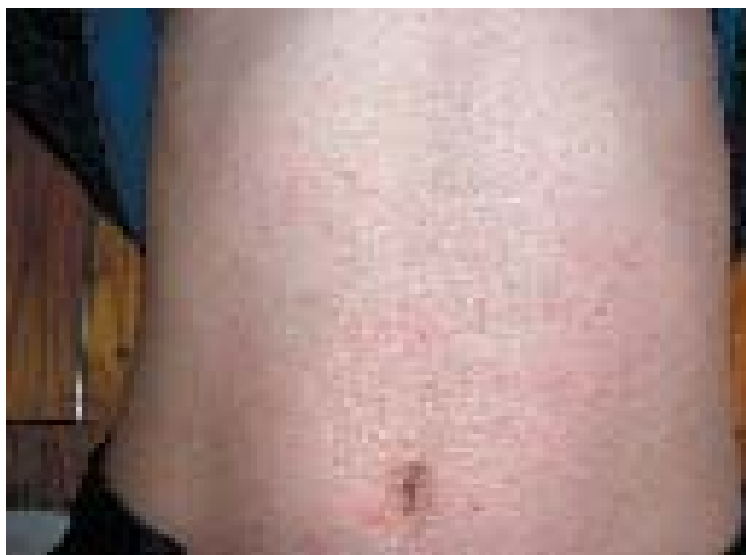

Фото 13. Короста.

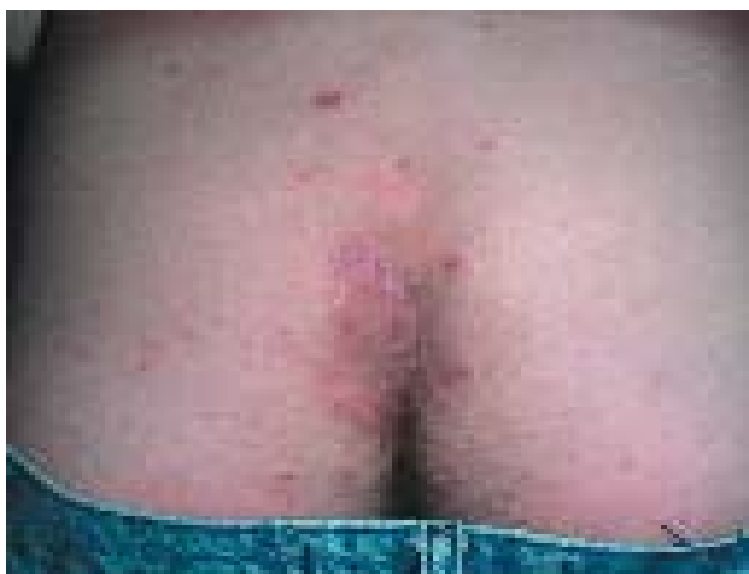

Фото 14. Короста.

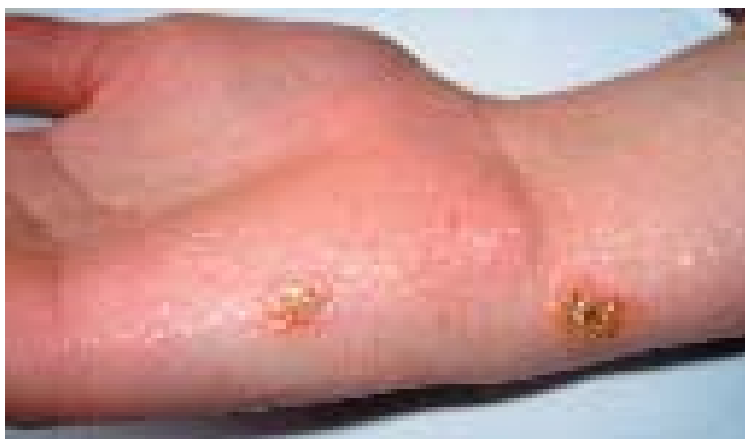

Фото 15. Короста, ускладнена піддермією.

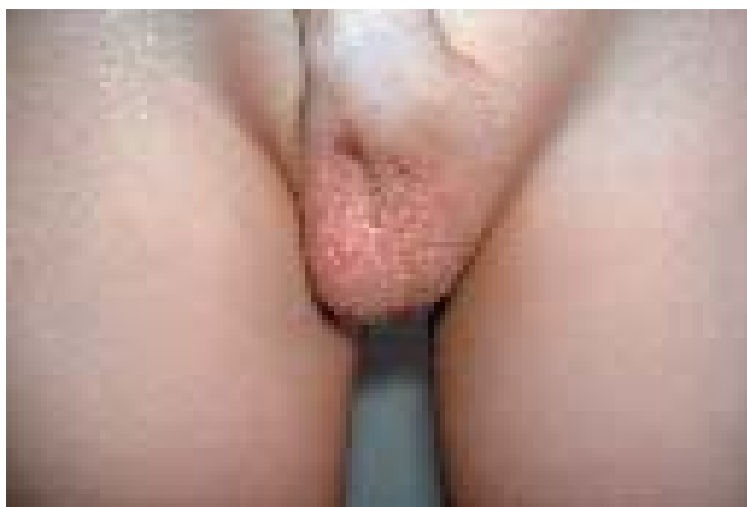

Фото 16. Постскабіозна лімфоплазія.

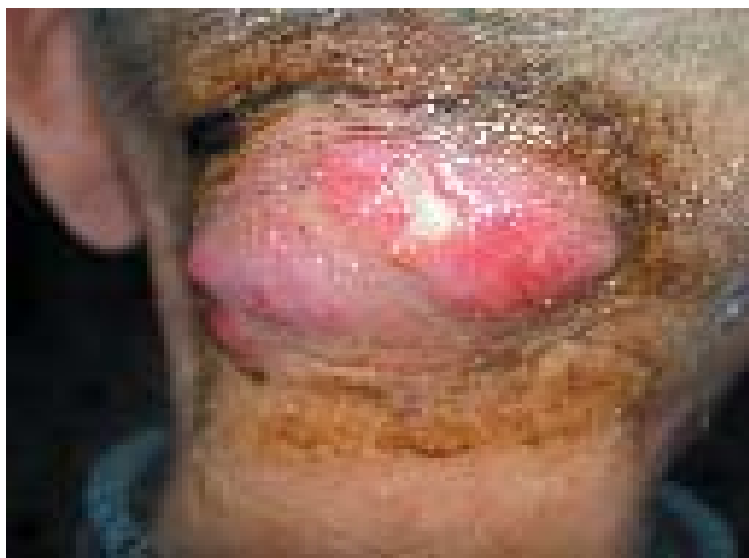

Фото 17. Інфільтративно-гнійна трихофітія волосистої частини голови.

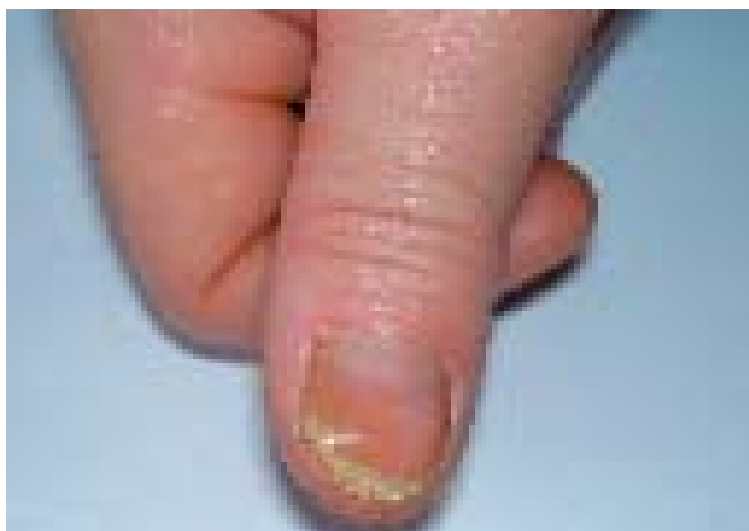

Фото 18. Дерматофітія нігтів (оніхомікоз), нормотрофічний варіант.

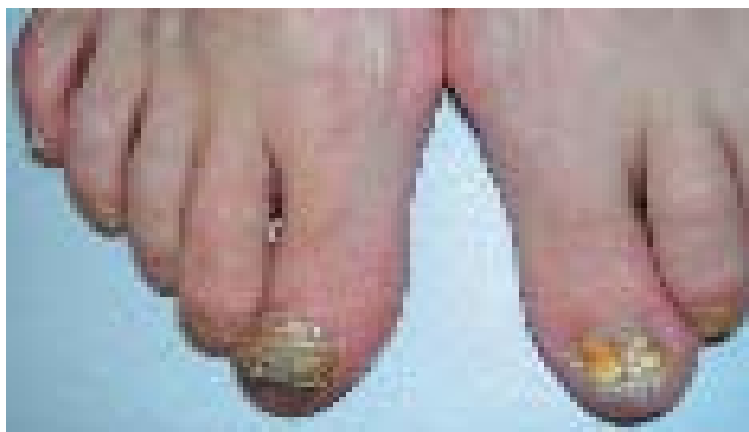

Фото 19. Дерматофітія нігтів (оніхомікоз), гіпертрофічний варіант.

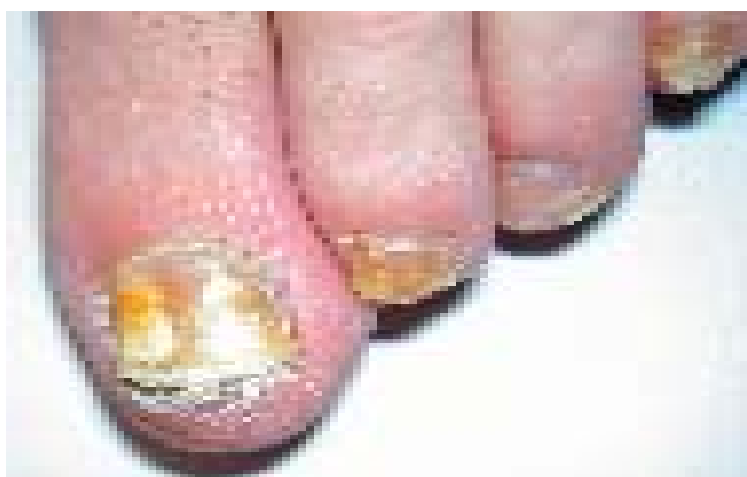

Фото 20. Дерматофітія нігтів (оніхомікоз), гіпертрофічний варіант.

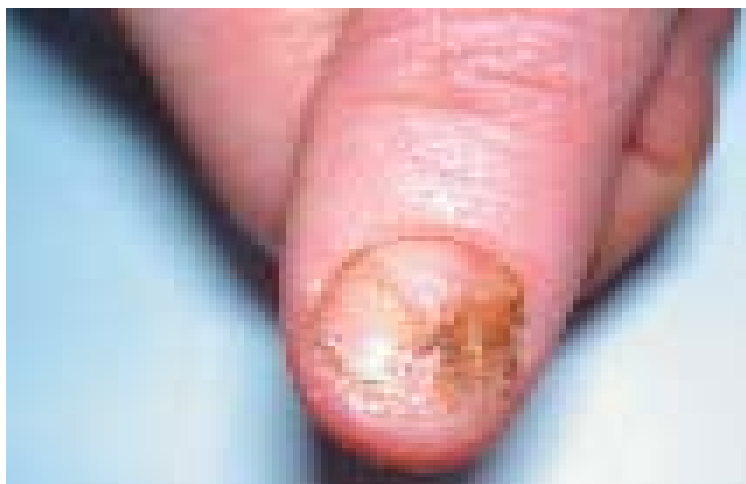

Фото 21. Дерматофітія нігтів (оніхомікоз), атрофічний варіант.

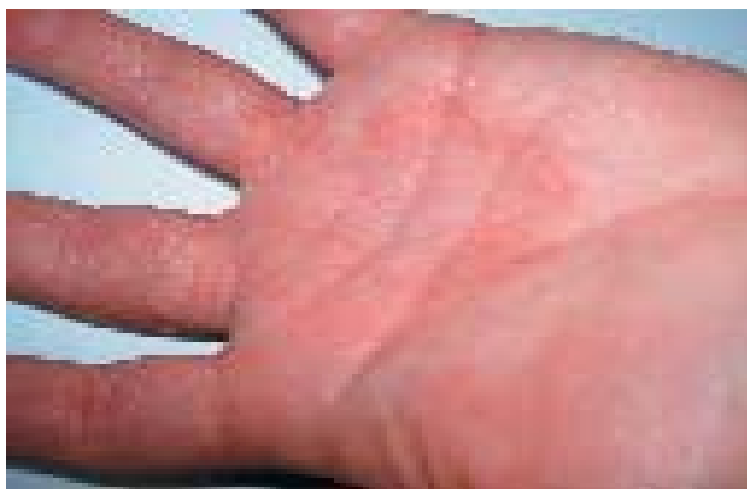

Фото 22. Руброфітія долонь, типовий варіант.

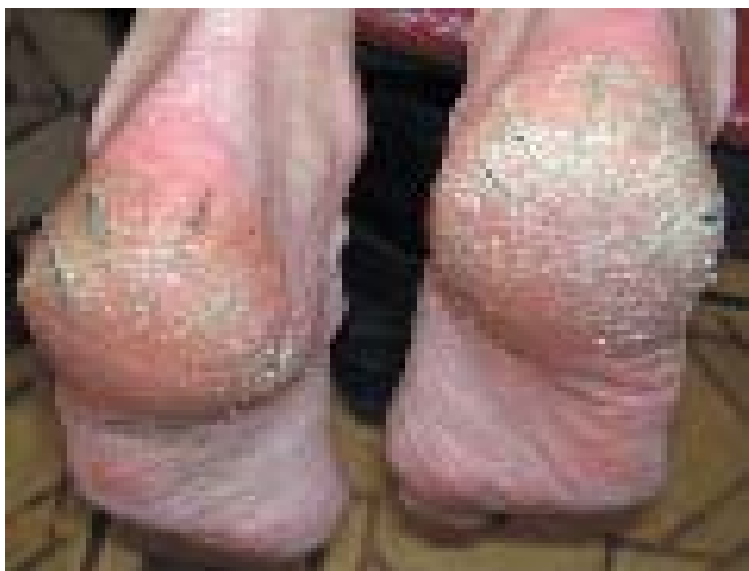

Фото 23. Дерматофітія ступень, скамозно-гіперкератотична форма.

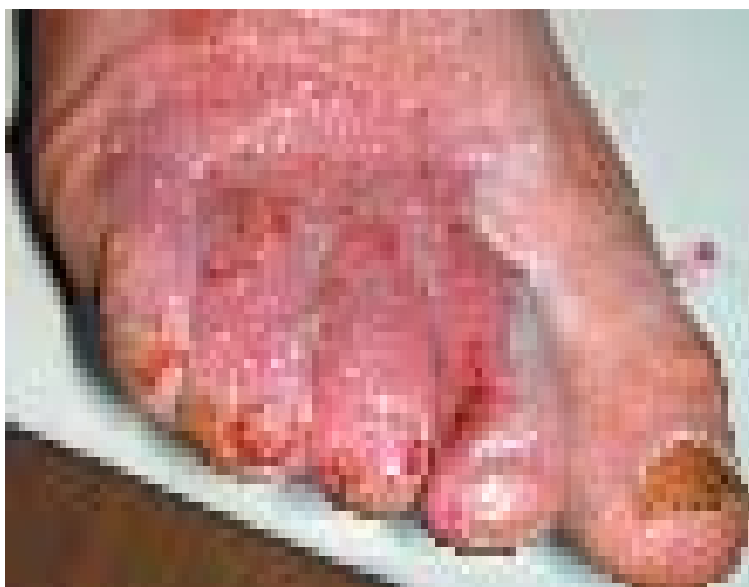

Фото 24. Дерматофітія ступень, інтертрегінозна форма.

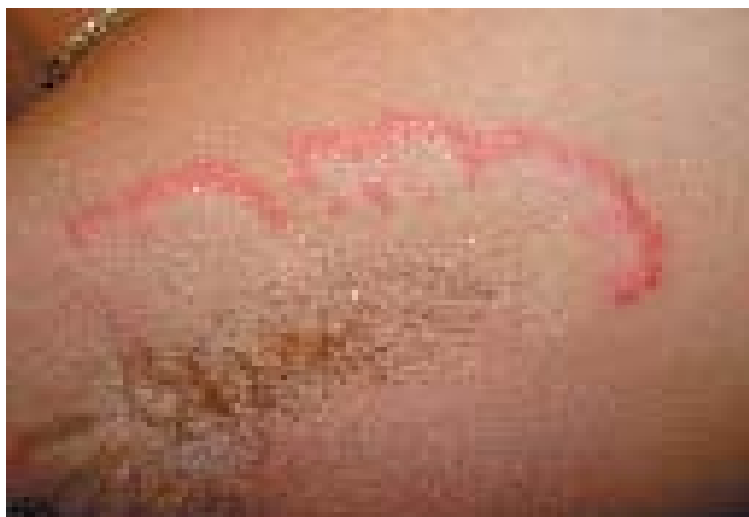

Фото 25. Дерматофітія пахова.

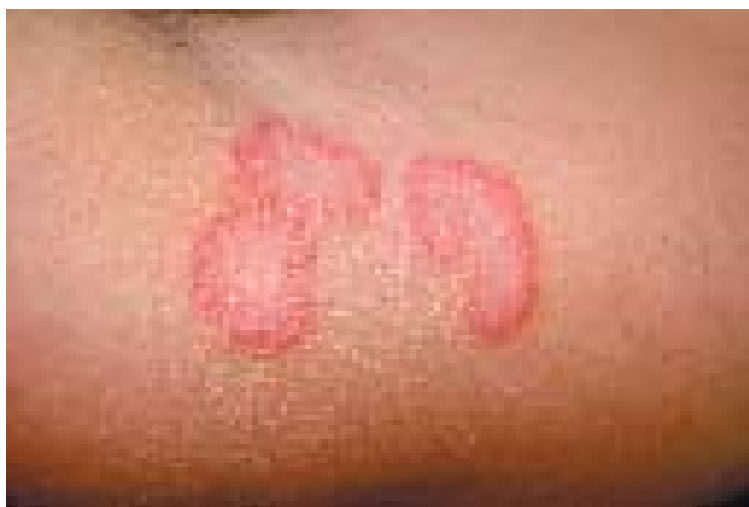

Фото 26. Рубофітія гладкої шкіри.

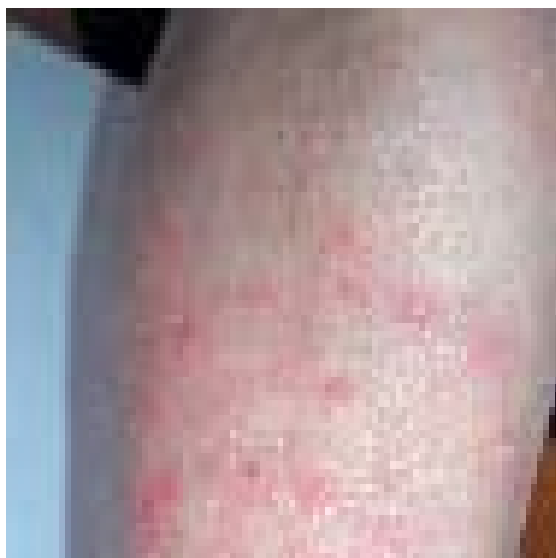

Фото 27. Фолікулярно-вузлова руброфітія гомілки.

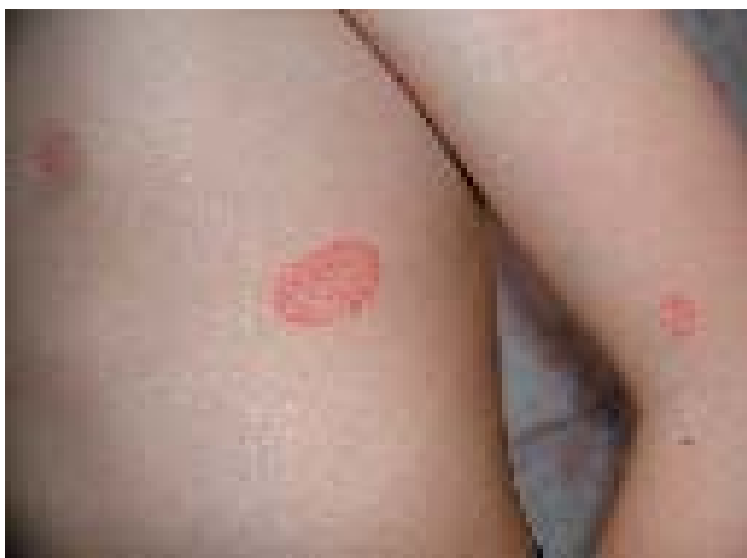

Фото 28. Зоонозна мікроспорія тулуба.

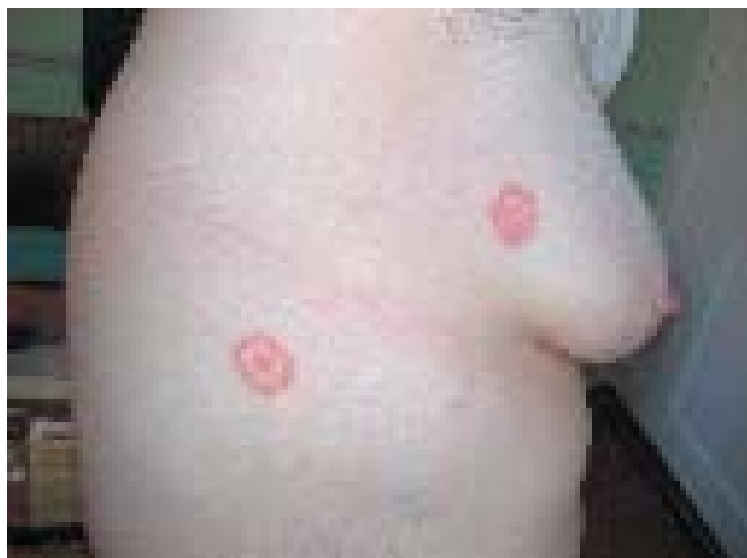

Фото 29. Антропонозна мікроспорія тулуба.

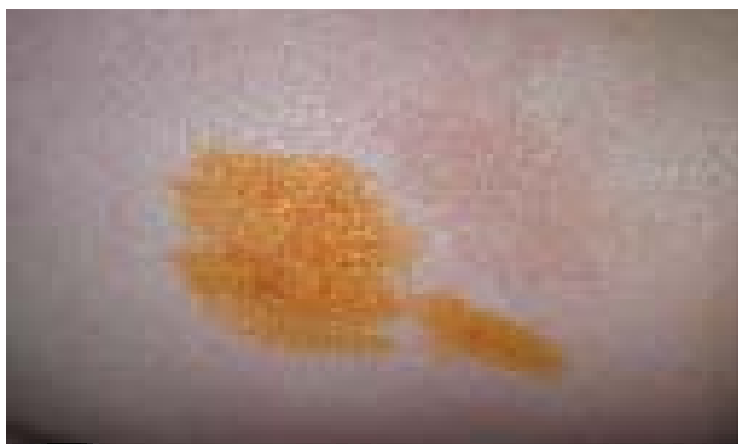

Фото 30. Різнокольоровий пітіріаз тулуба, гіперпигментована форма, позитивна йодна проба Бальзера.

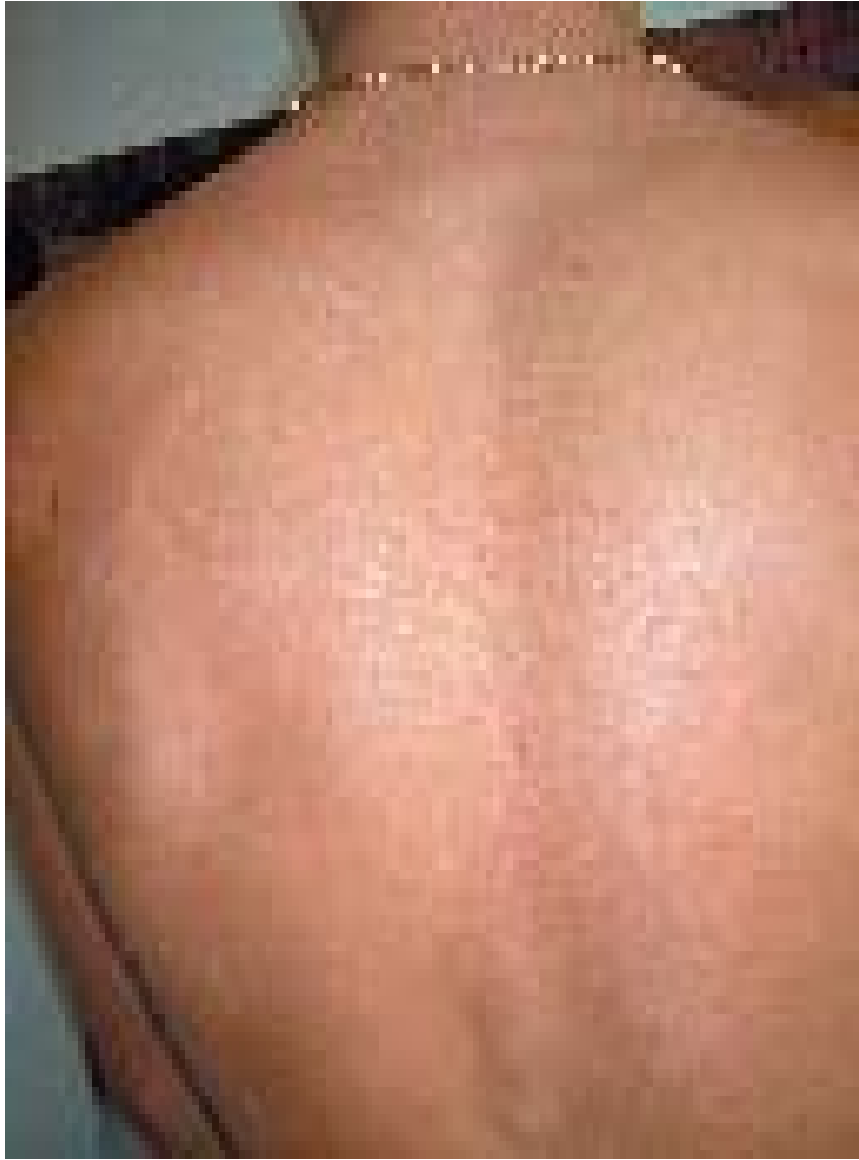

Фото 31. Різнокольоровий пітиріаз, ахроматична форма.

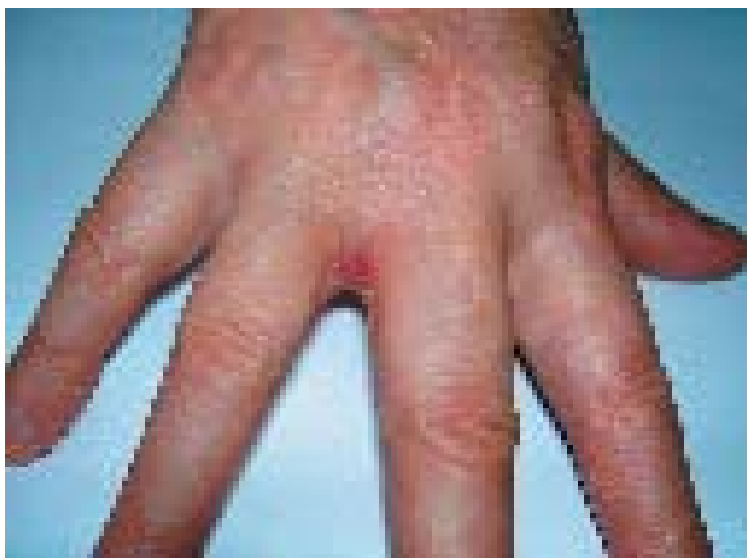

Фото 32. Кандидозна міжпальцева ерозія.



Фото 33. Кандидозна пароніхія та оніхія.

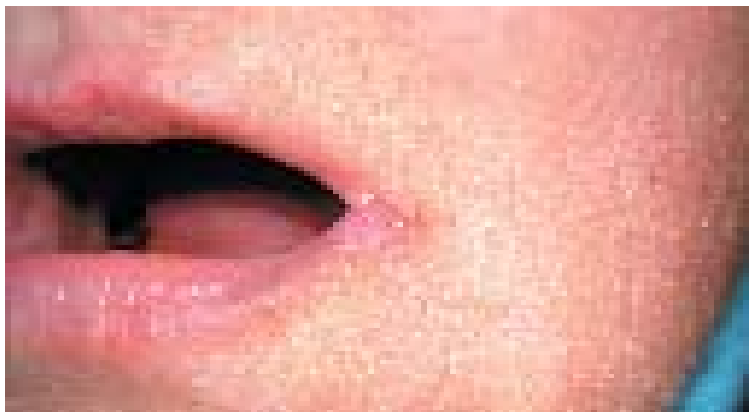

Фото 34. Кандидозна заїда.

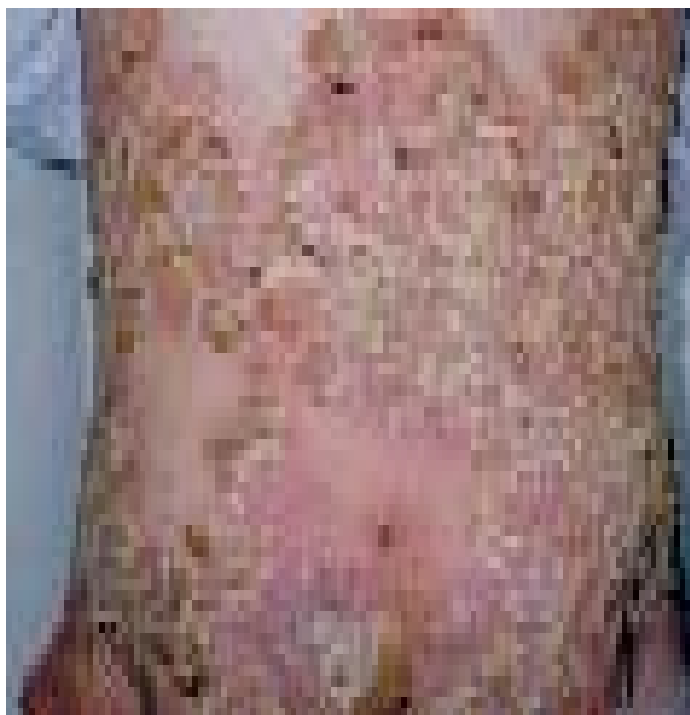

Фото 35. Хронічний слизово-шкірний (гранулематозний) кандидоз.

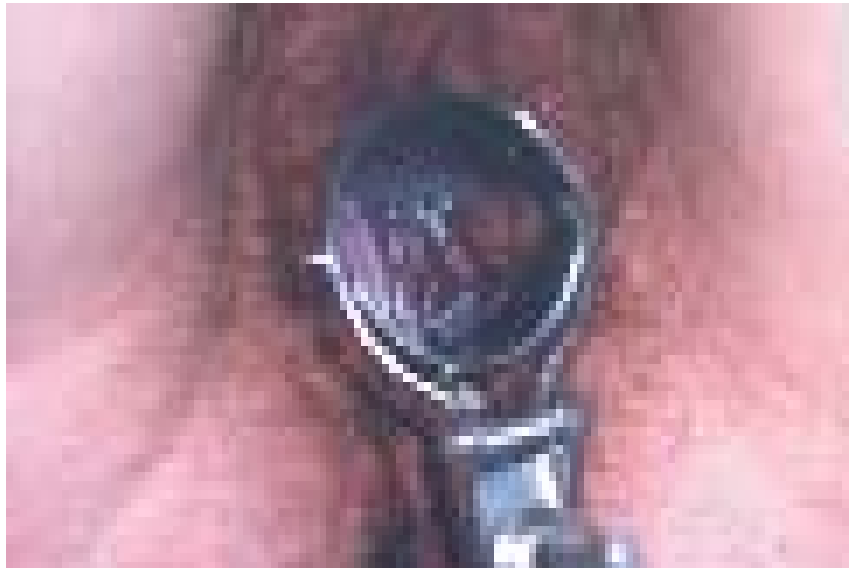

Фото 36. Кандидоз вульви та вагіни.

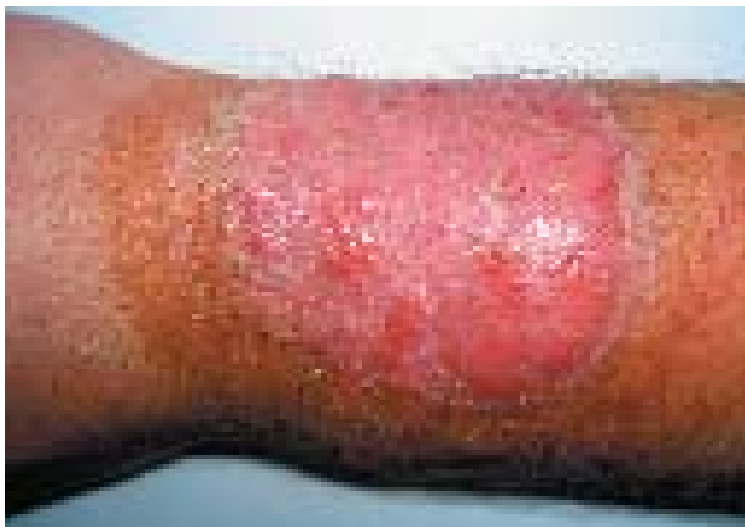

Фото 37. Інфільтративно-гнійна трихофітія гладкої шкіри.

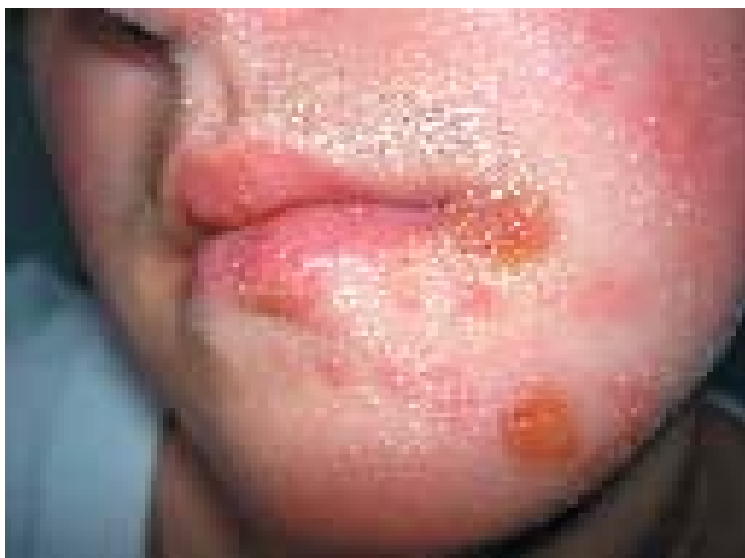

Фото 38. Герпетичний везикулярний дерматит периоральної ділянки та підборіддя.

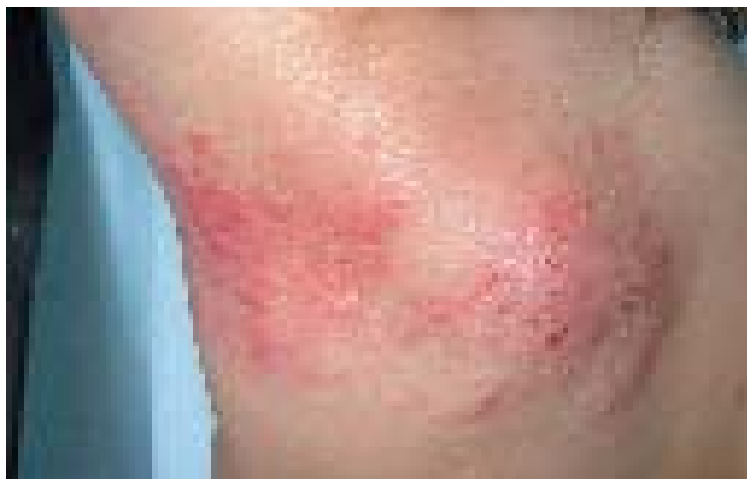

Фото 39. Оперізувальний герпес тулуба.

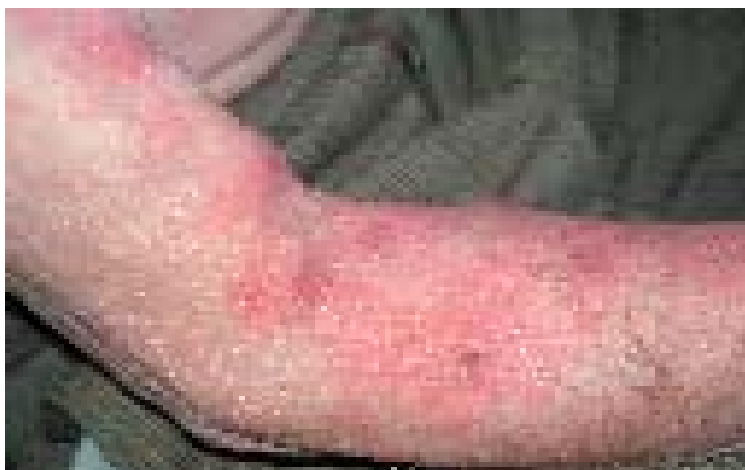

Фото 40. Бульозний оперізувальний герпес.

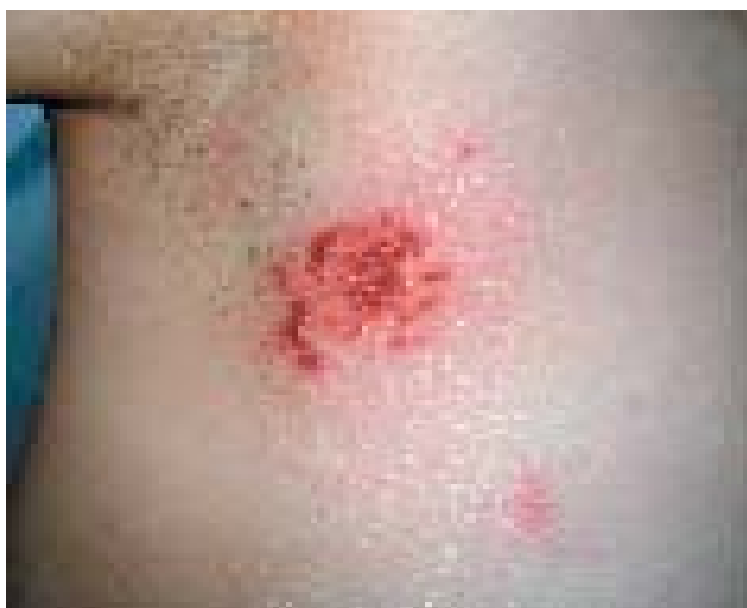

Фото 41. Геморагічний оперізувальний герпес тулуба.

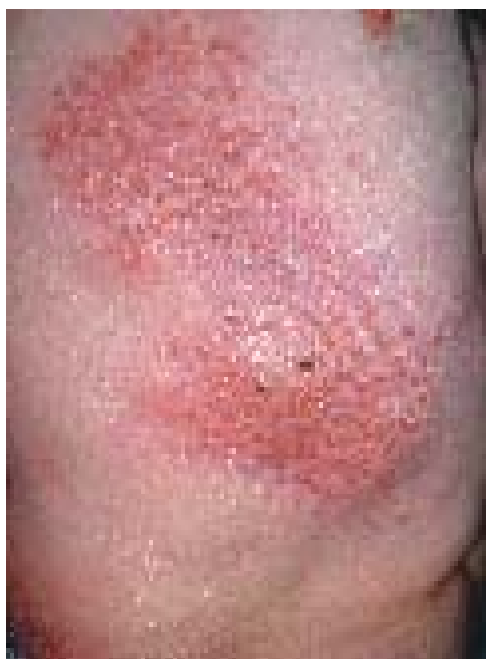

Фото 42. Оперізувальний герпес.

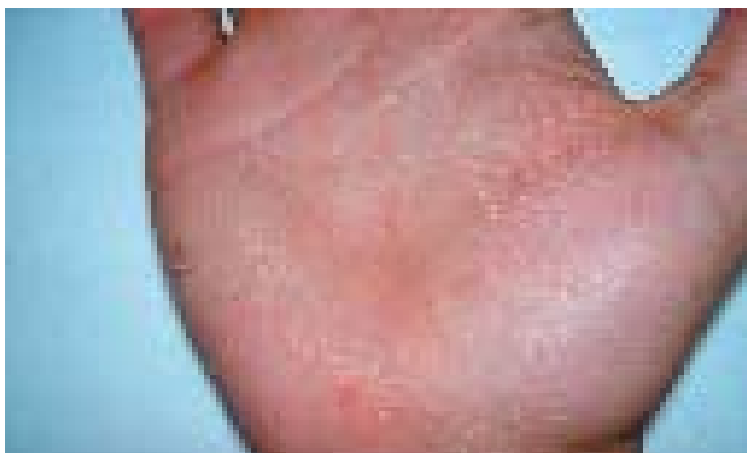

Фото 43. Звичайні бородавки правої долоні.

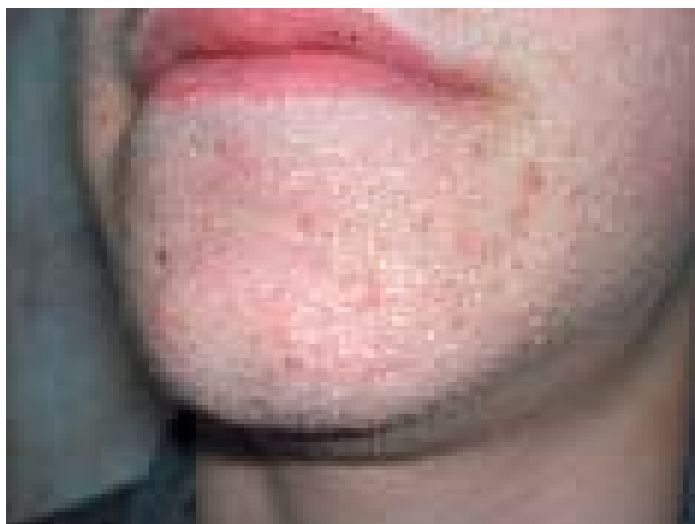

Фото 44. Плоскі бородавки.

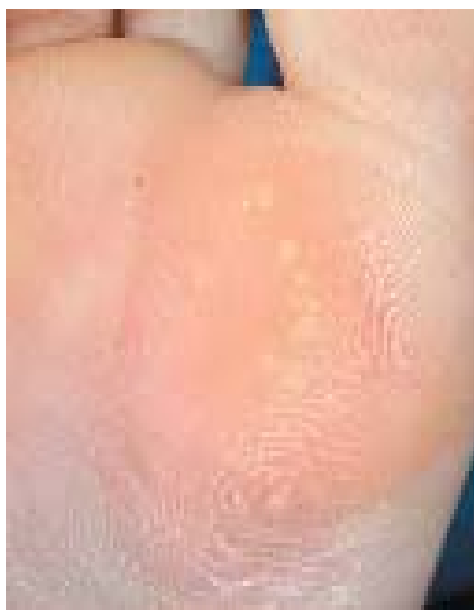

Фото 45. Підшовні бородавки.

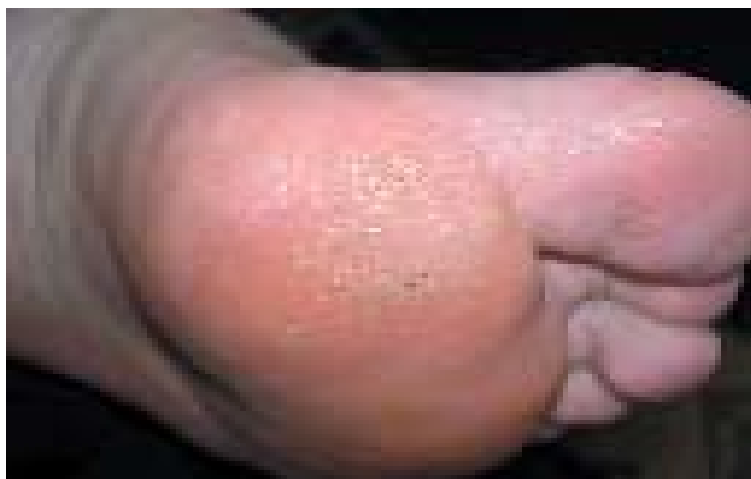

Фото 46. Підшовні бородавки.

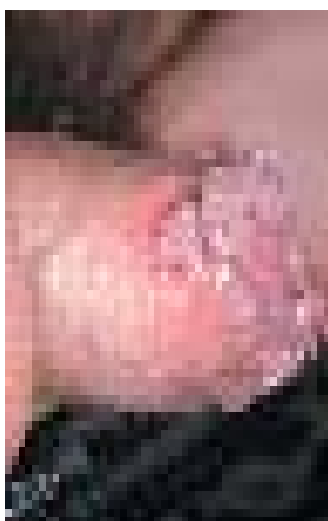


Фото 47. Аногенітальні бородавки.

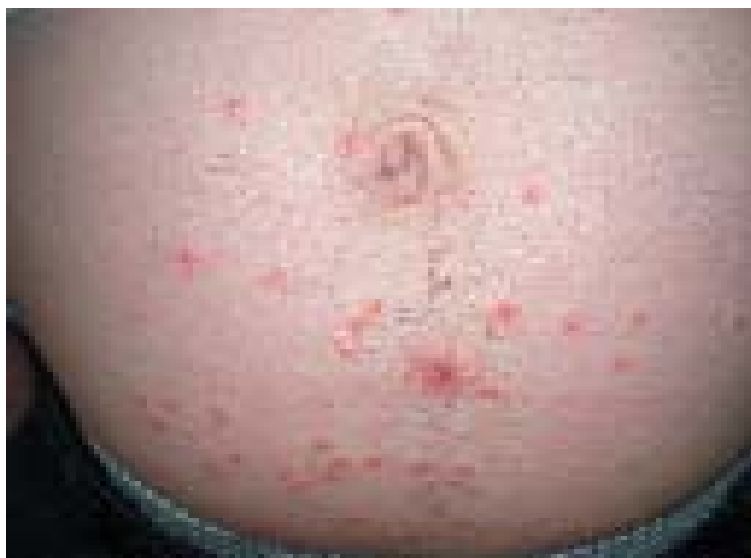

Фото 48. Контагіозний молюск.

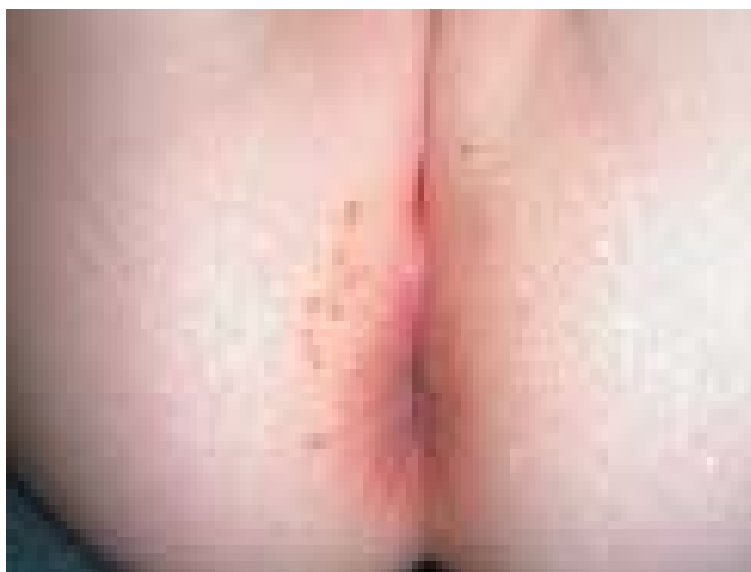

Фото 49. Контагіозний молюск.

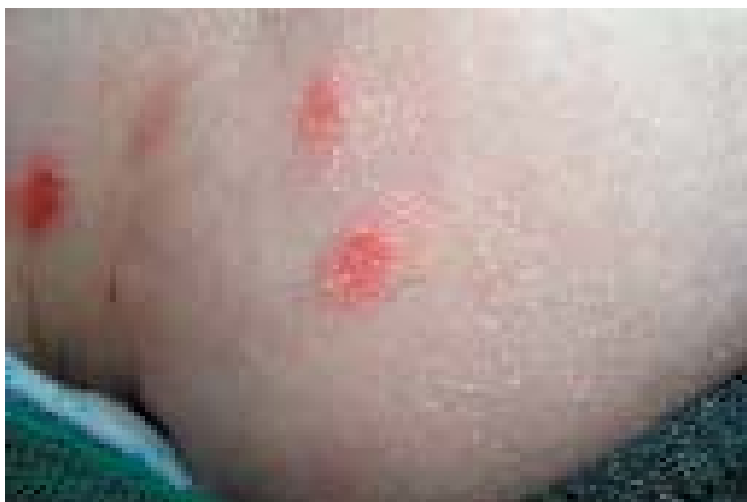

Фото 50. Пемфігус звичайний.

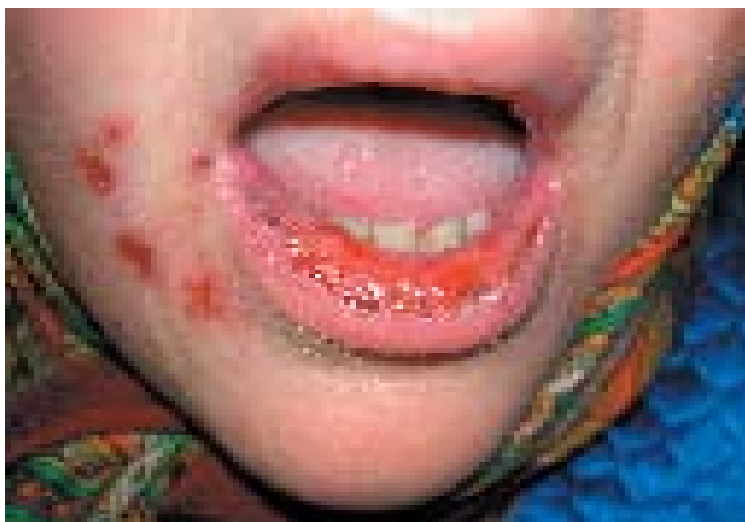

Фото 51. Пемфігус звичайний.

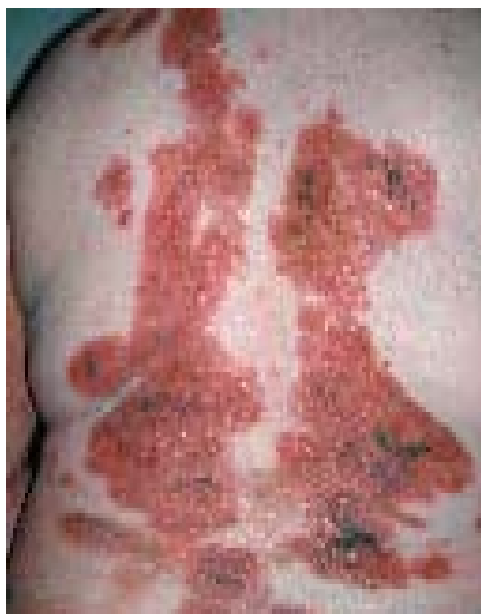

Фото 52. Пемфігус звичайний.

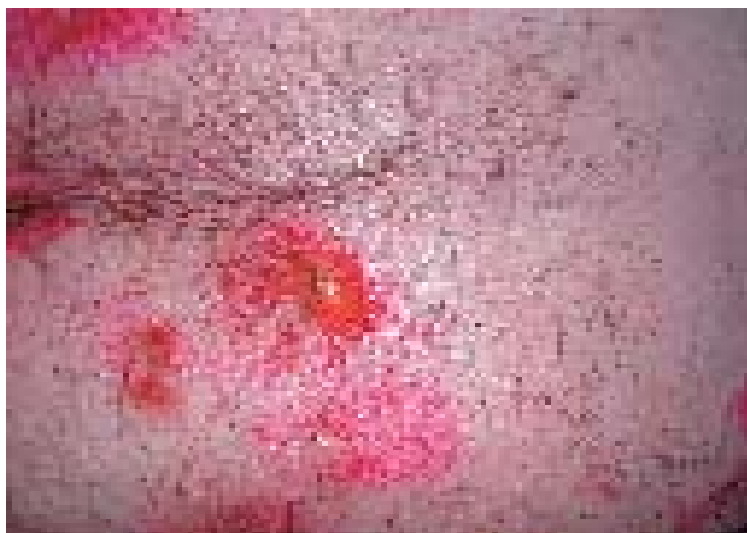

Фото 53. Дерматит герпетиформний Дюрінга.

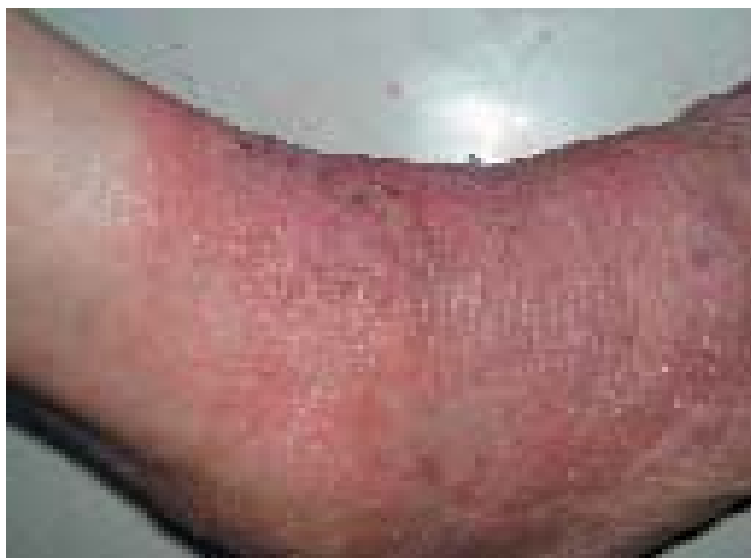

Фото 54. Дерматит герпетиформний Дюрінга.

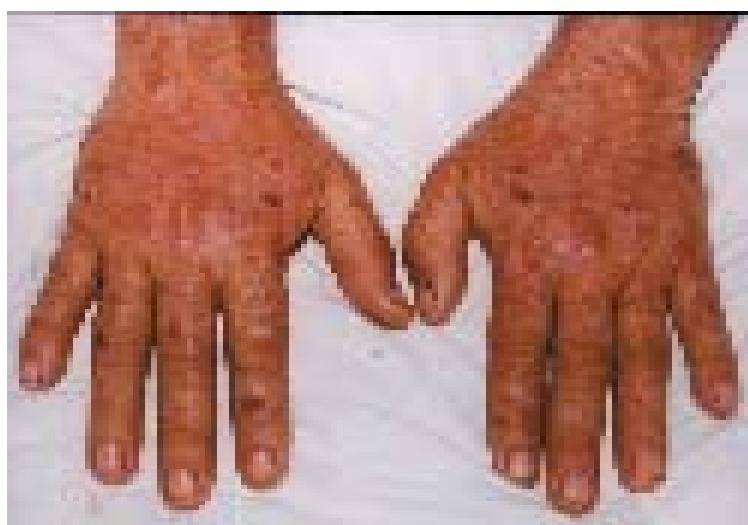

Фото 55. Пізня шкірна порфірія.

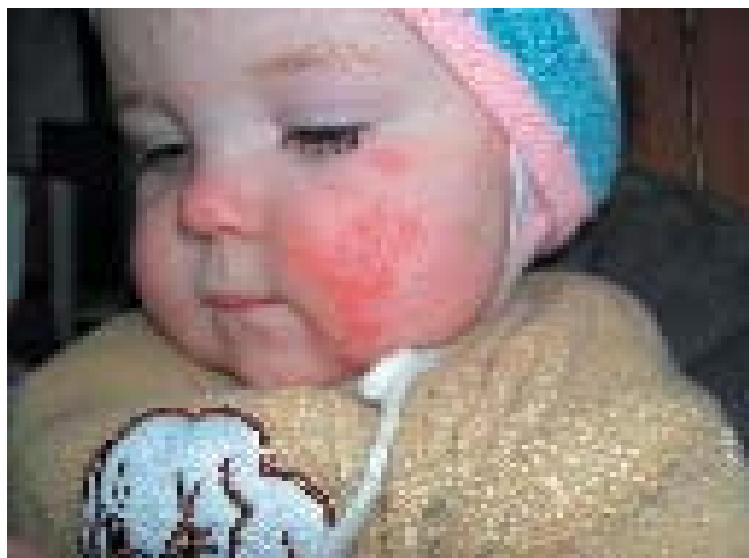


Фото 56. Атопічний дерматит, немовлятковий період, ексудативна стадія.

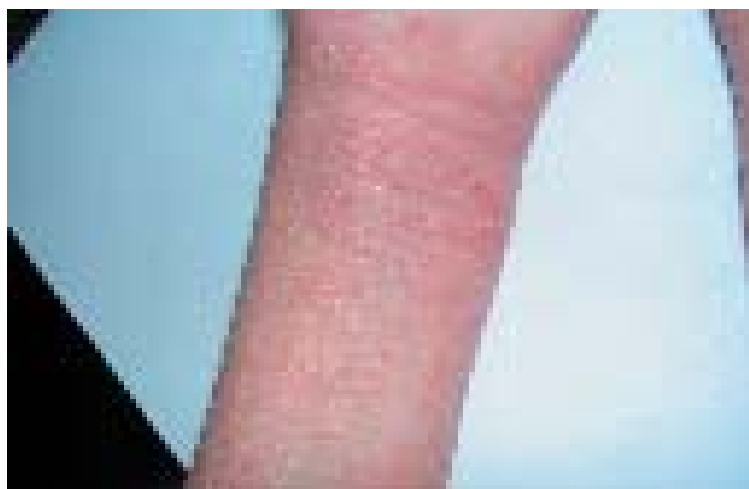

Фото 57. Атопічний дерматит, підлітковий період.

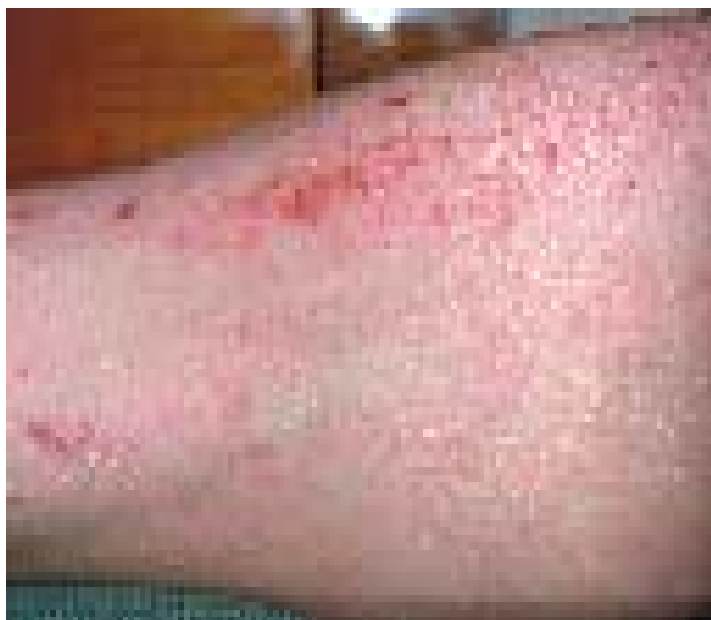

Фото 58. Атопічний дерматит, дитячий період.

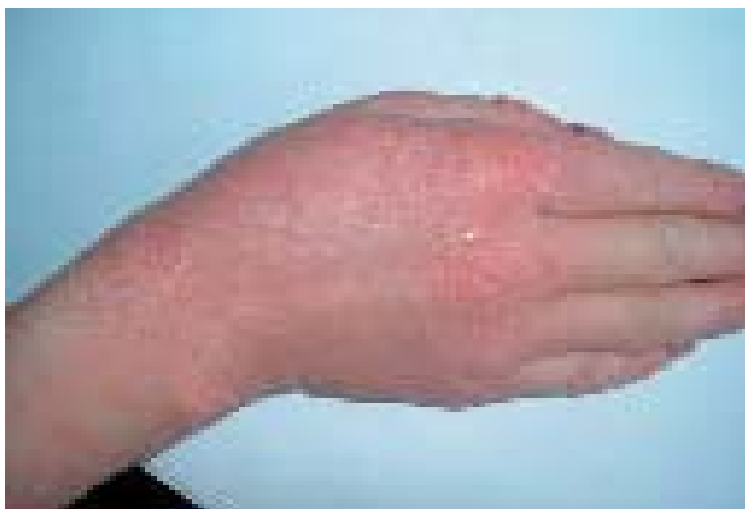

Фото 59. Атопічний дерматит, підлітковий період.

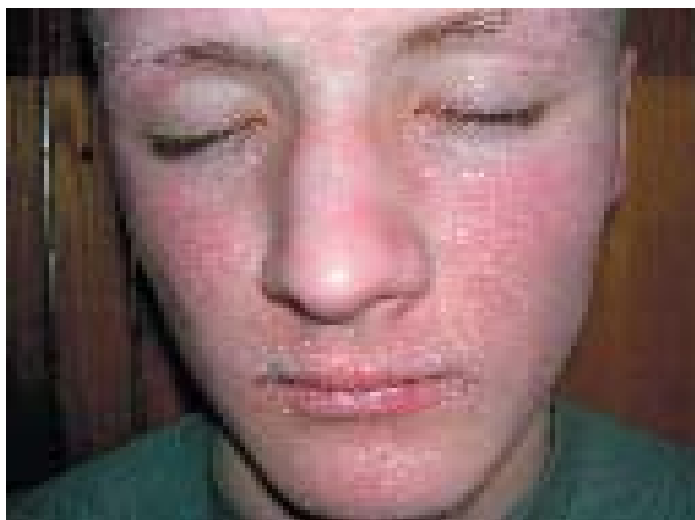


Фото 60. Атопічний дерматит, підлітковий період, “атопічне обличчя”.

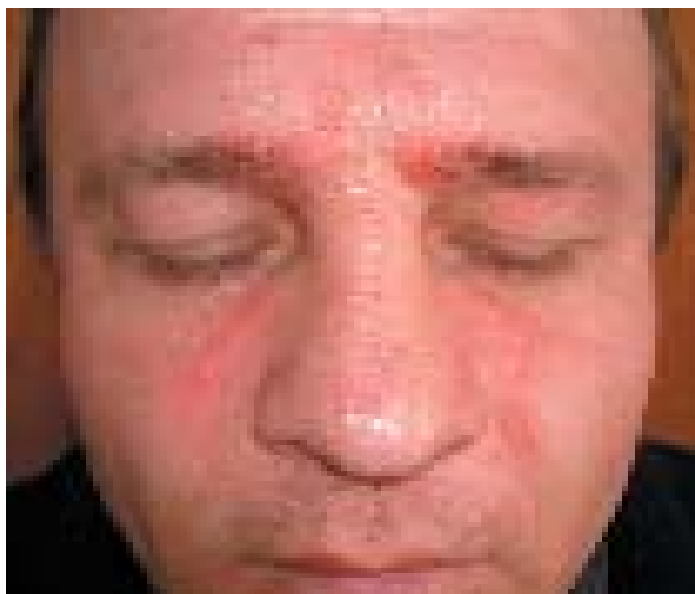


Фото 61. Себорейний дерматит.

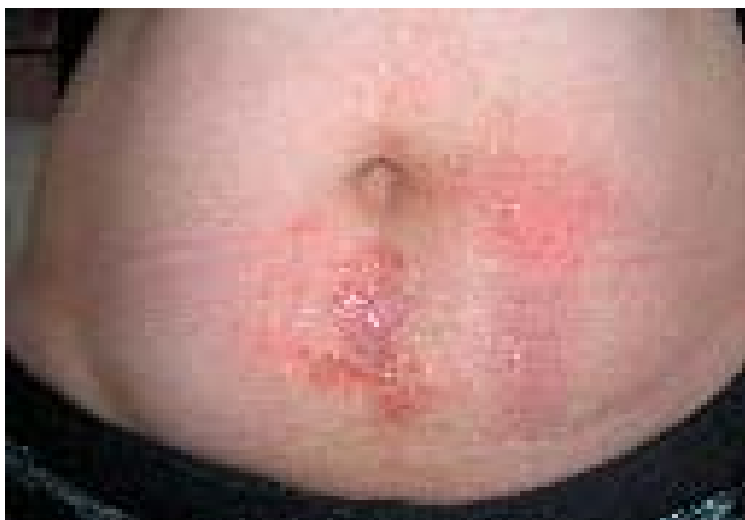

Фото 62. Контактний дерматит, спричинений металами.

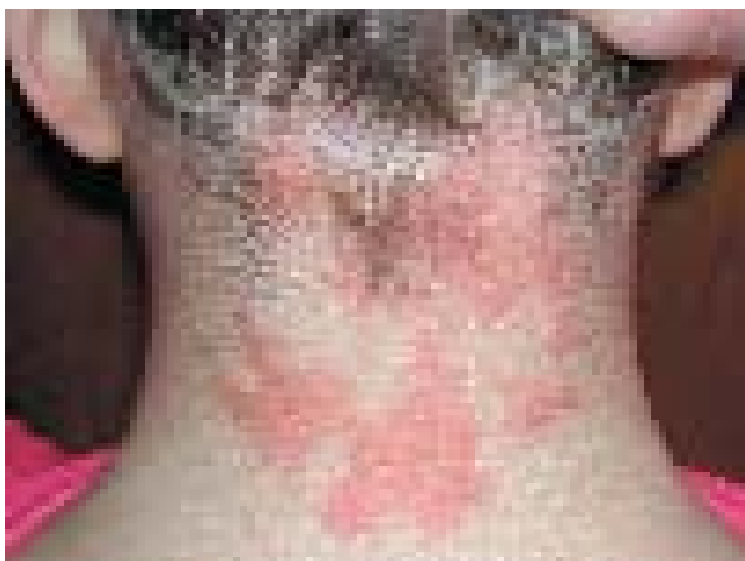

Фото 63. Контактний дерматит, спричинений косметичними засобами.

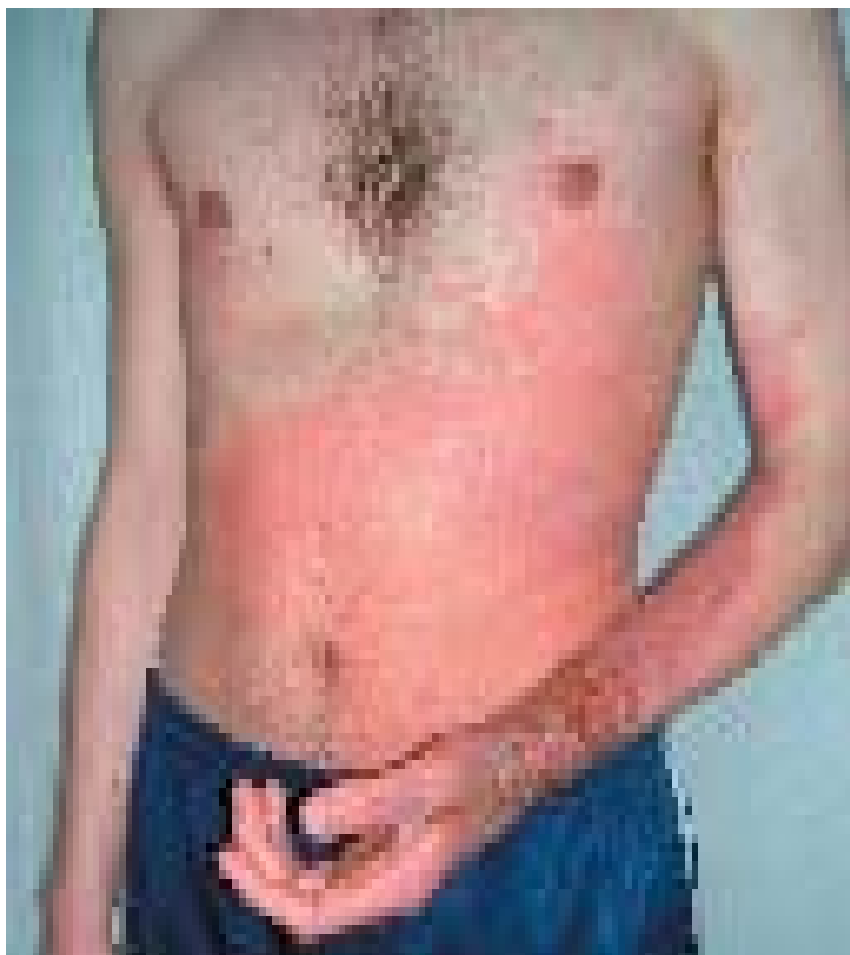

Фото 64. Алергічний контактний дерматит, спричинений лікарськими засобами при контакті зі шкірою.

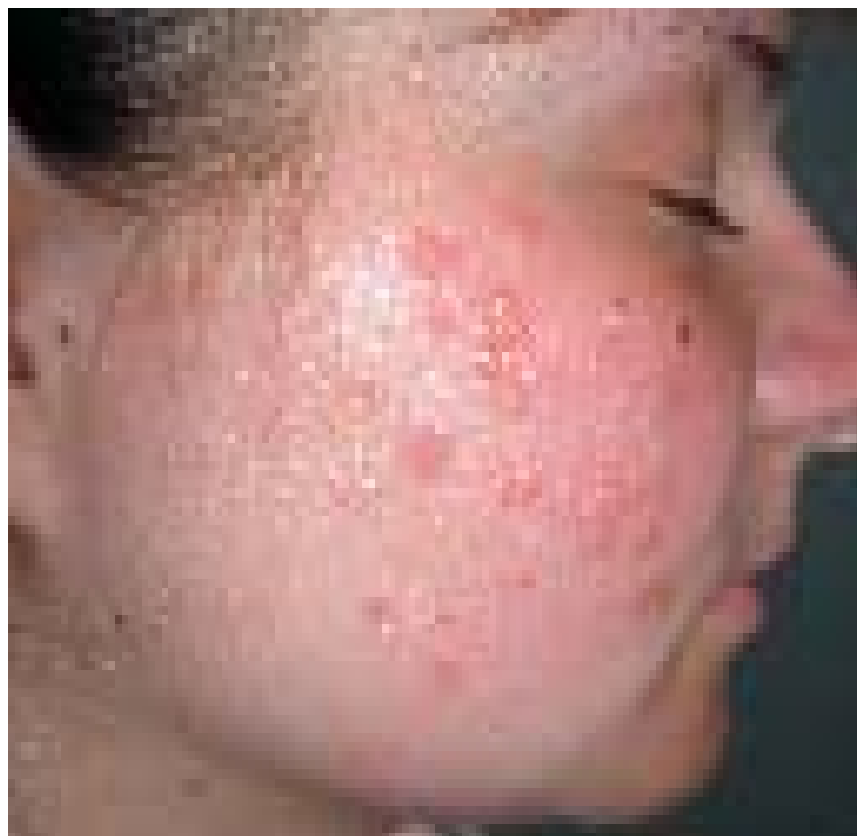

Фото 65. Контактний дерматит, спричинений рослинами.

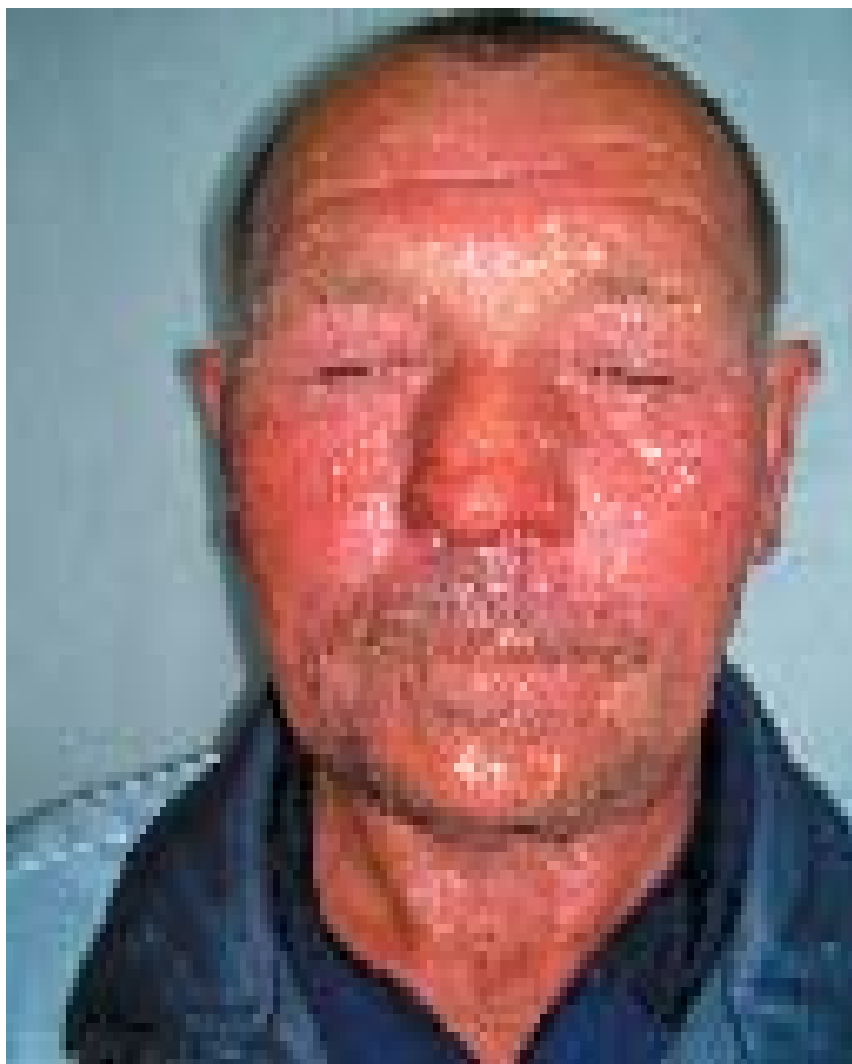

Фото 66. Гострый пелагрозний дерматит.

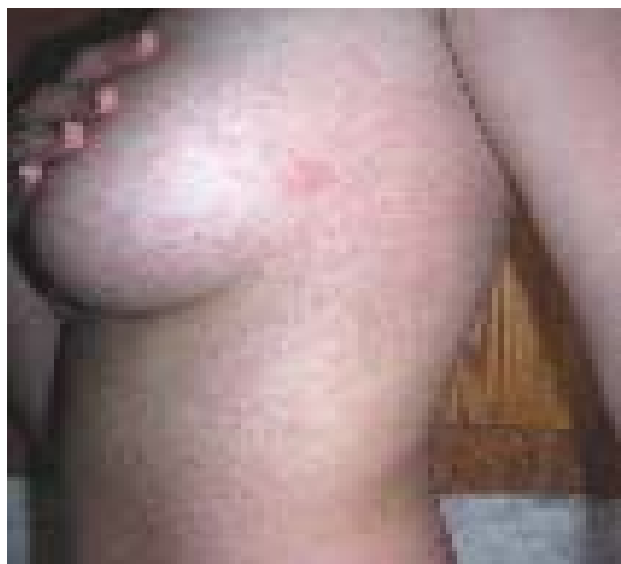

Фото 67. Генералізована висипка на шкірі, спричинена лікарськими засобами (токсикодермія).

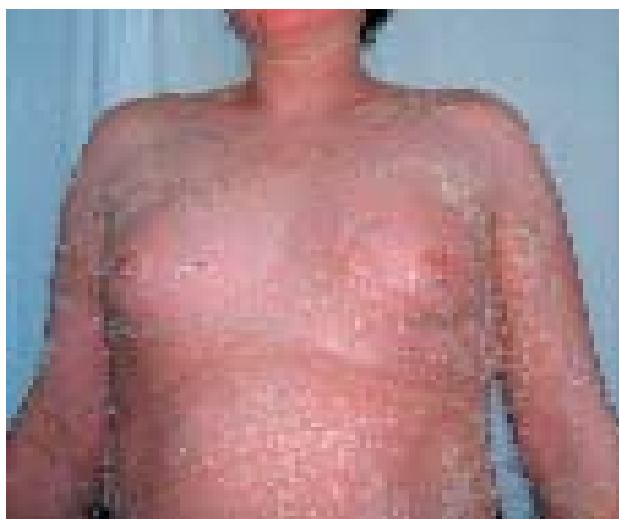

Фото 68. Генералізована висипка на шкірі, спричинена лікарськими засобами (токсикодермія).

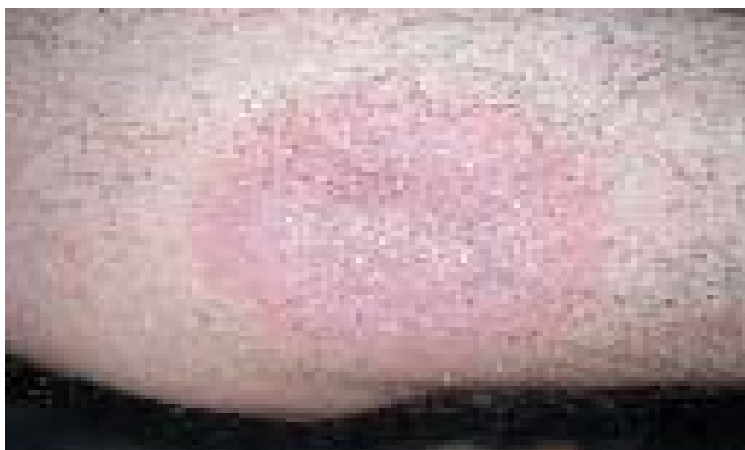

Фото 69. Локалізована висипка на шкірі, спричинена лікарськими препаратами (фіксована медикаментозна еритема).

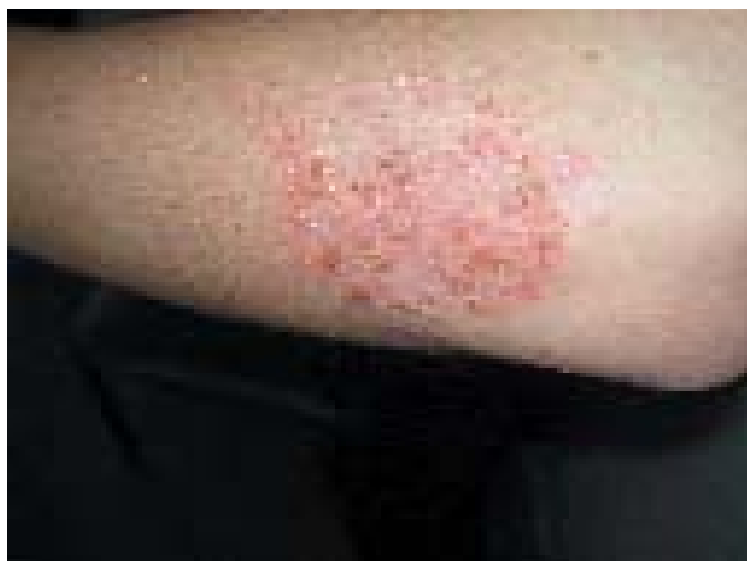

Фото 70. Справжня екзема.

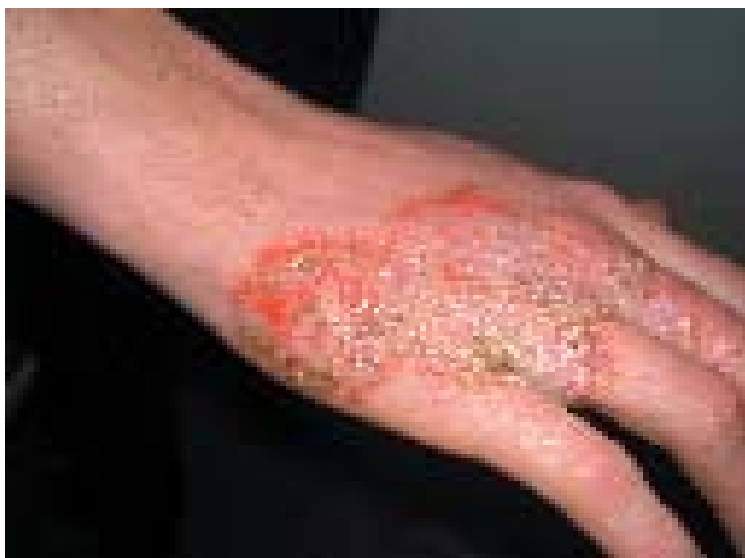

Фото 71. Мікробна екзема.

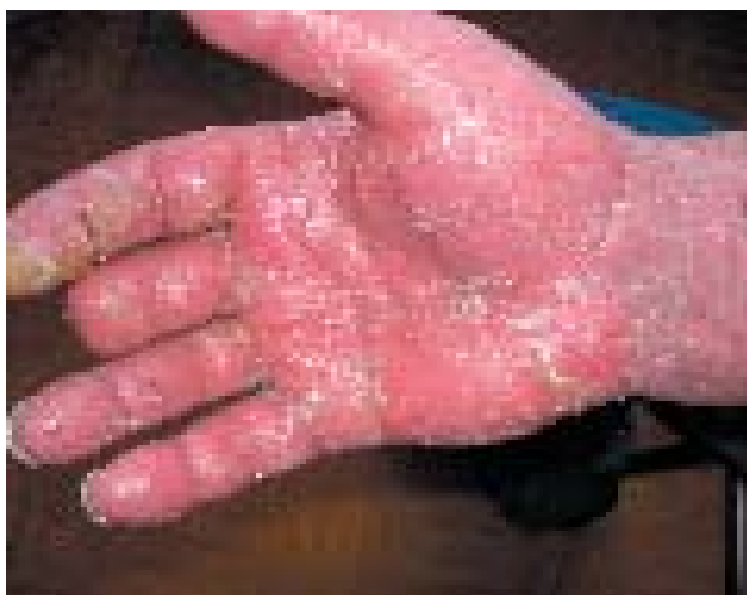

Фото 72. Справжня екзема.

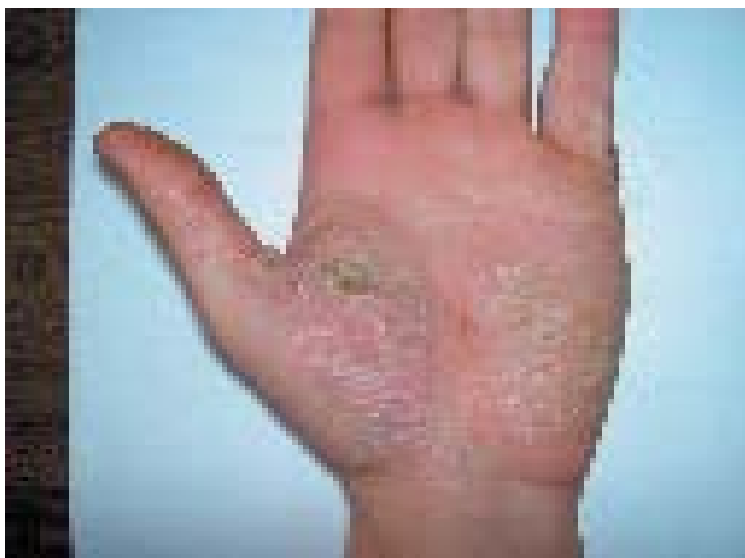

Фото 73. Екзема (справжня), стадія ліхеніфікації.

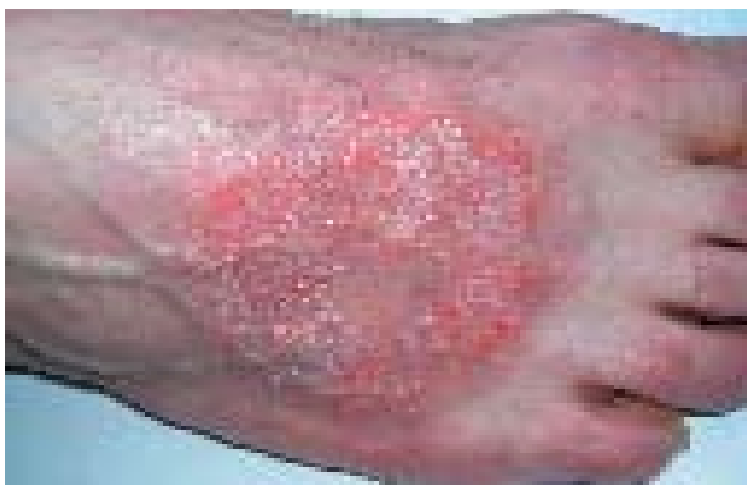

Фото 74. Нумулярна (монетоподібна) екзема.

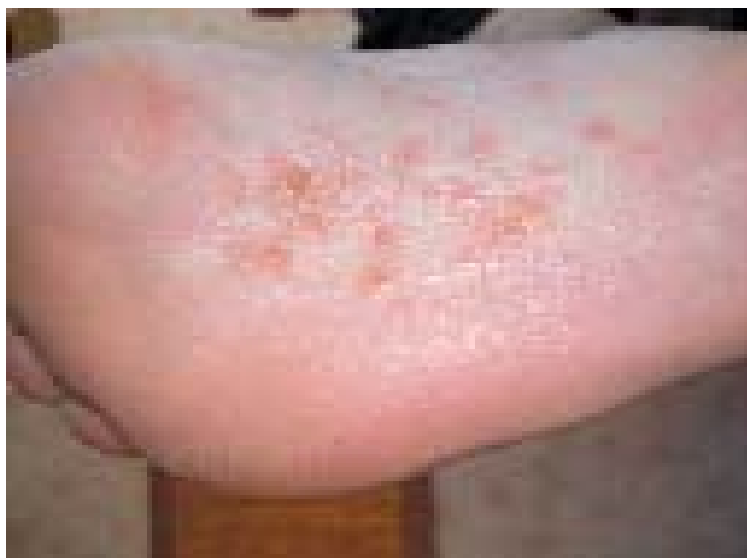

Фото 75. Дисгідроз (водяниця) лівої стопи.

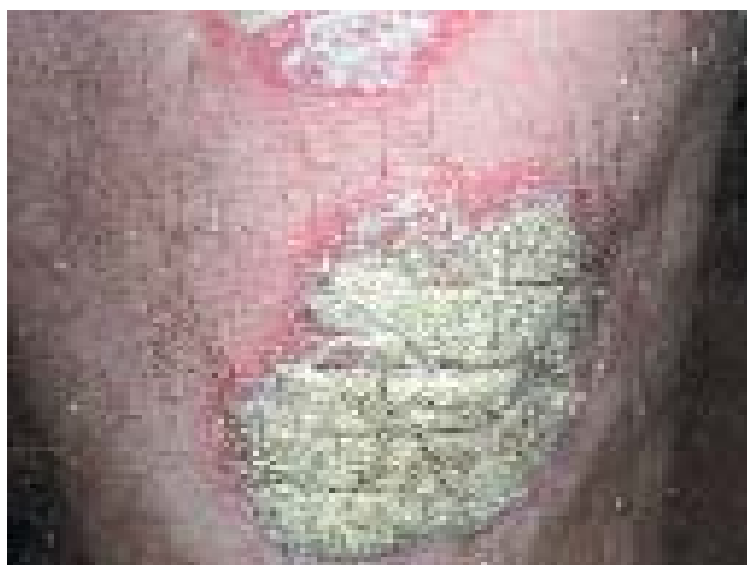


Фото 76. Застарілий псоріаз (за клінічними проявами).

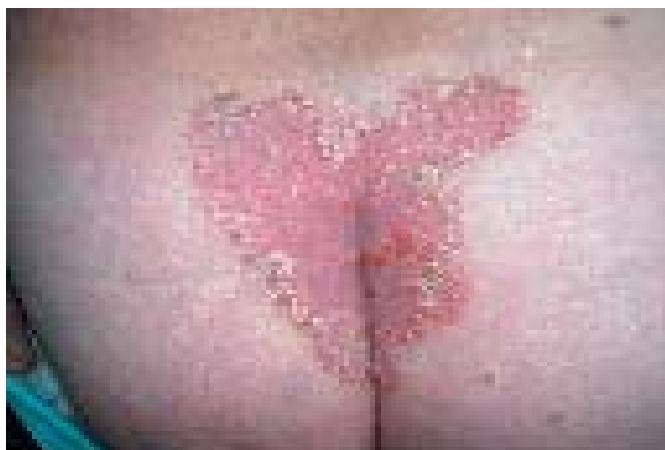

Фото 77. Псоріаз складок (інтертрогінозний).

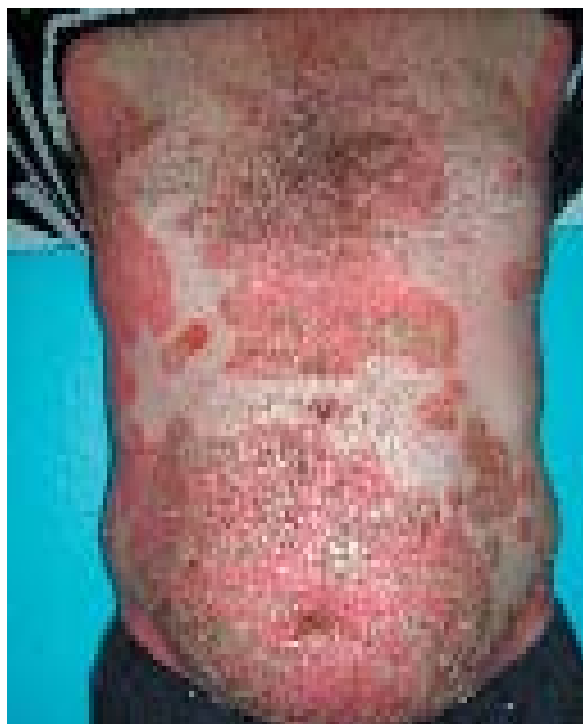

Фото 78. Ескудативний псоріаз.



Фото 79. Псоріатична еритродермія.

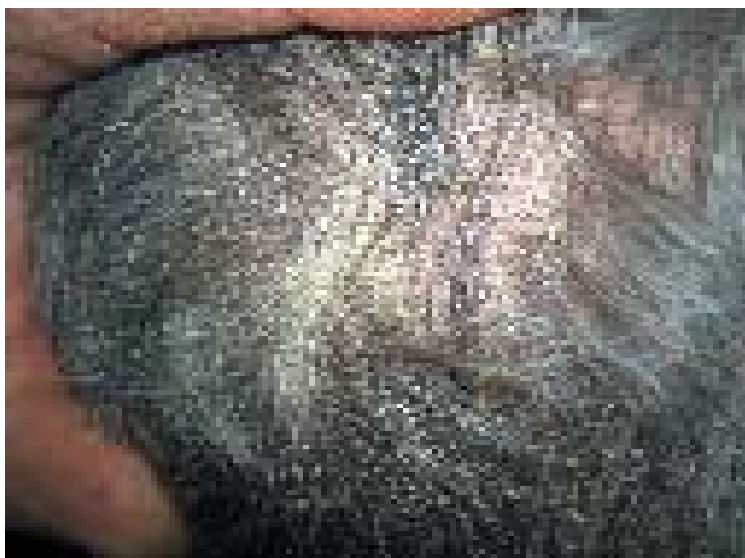

Фото 80. Псоріаз волосистої частини голови.

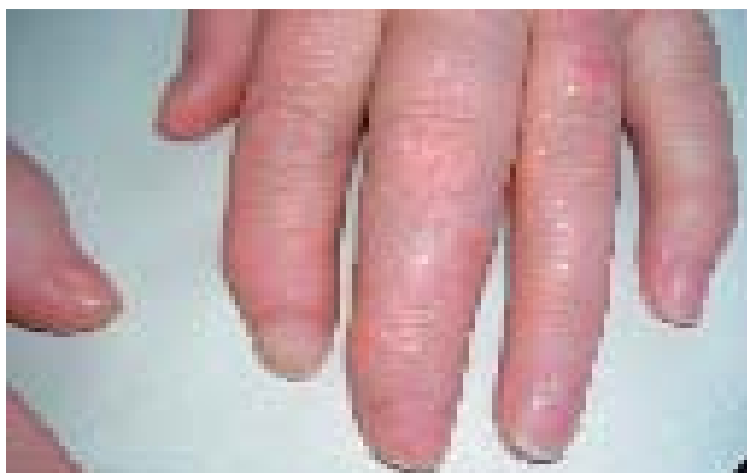


Фото 81. Артропатичний псоріаз.

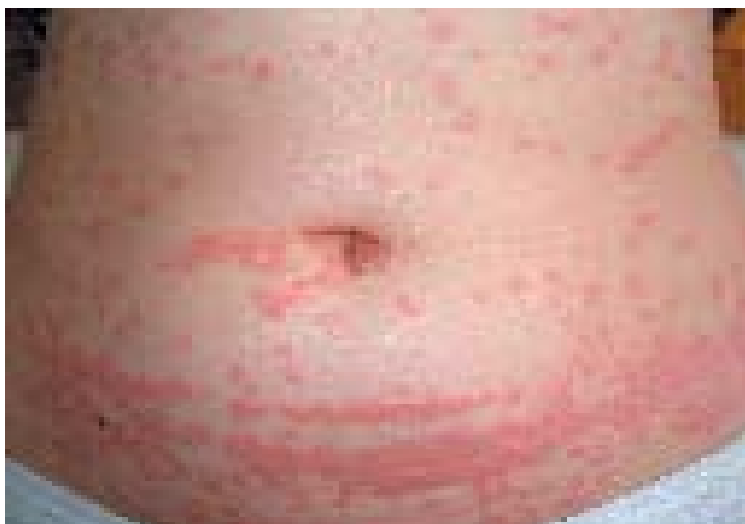

Фото 82. Краплиноподібний псоріаз, феномен Кебнера.

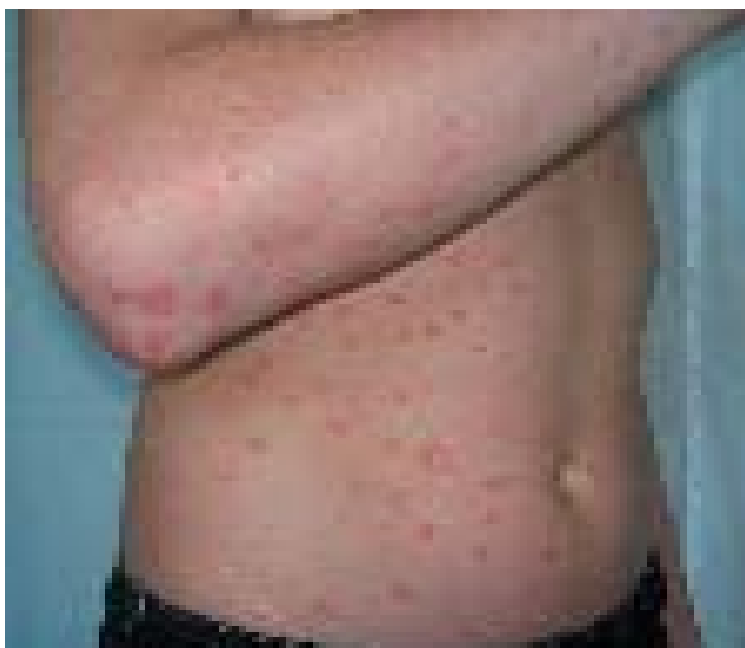

Фото 83. Краплиноподібний псоріаз.

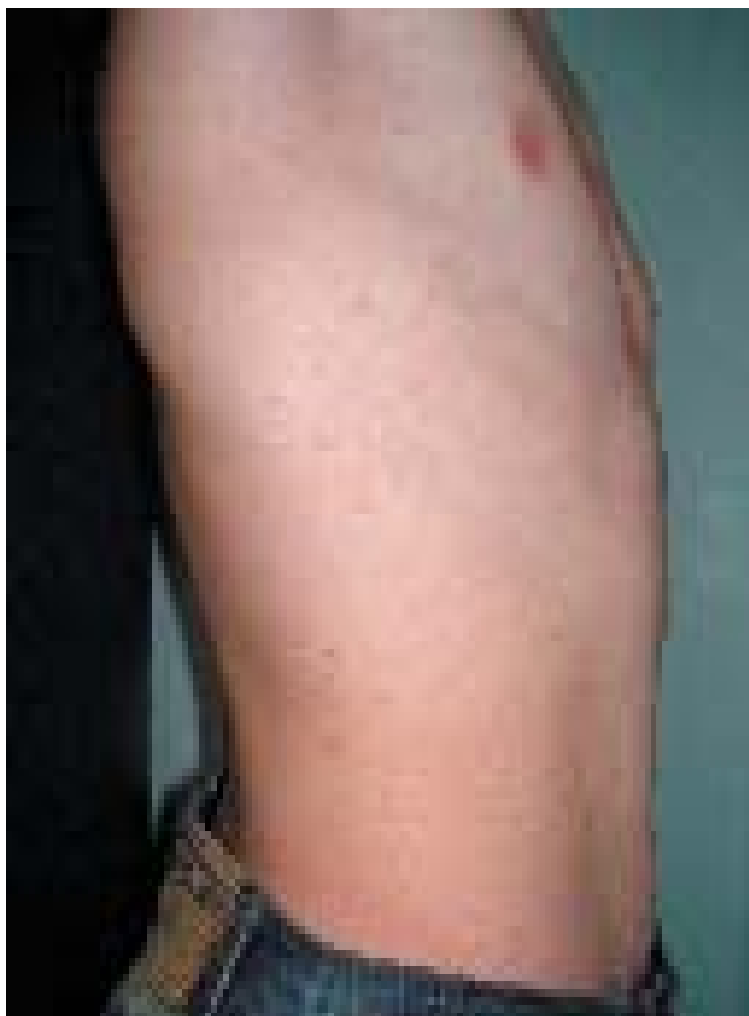

Фото 84. Парапсориаз.

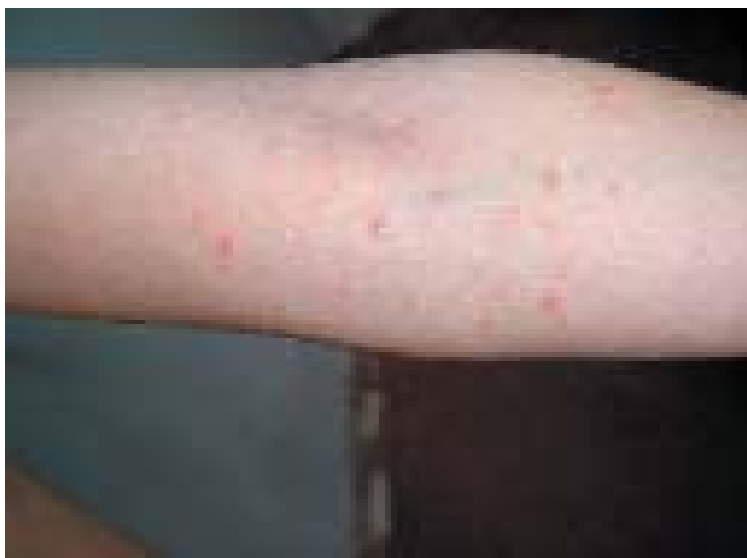

Фото 85. Парапсоріаз, симптом пурпури.

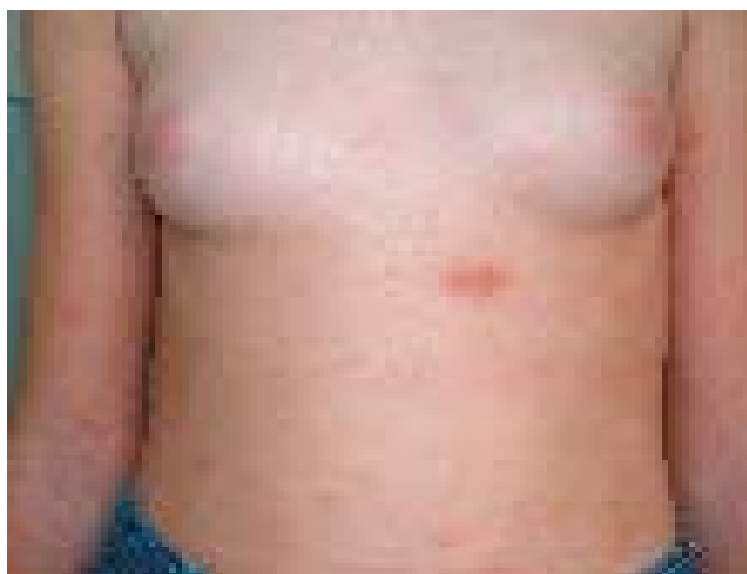

Фото 86. Пітіріаз рожевий (Жибера).

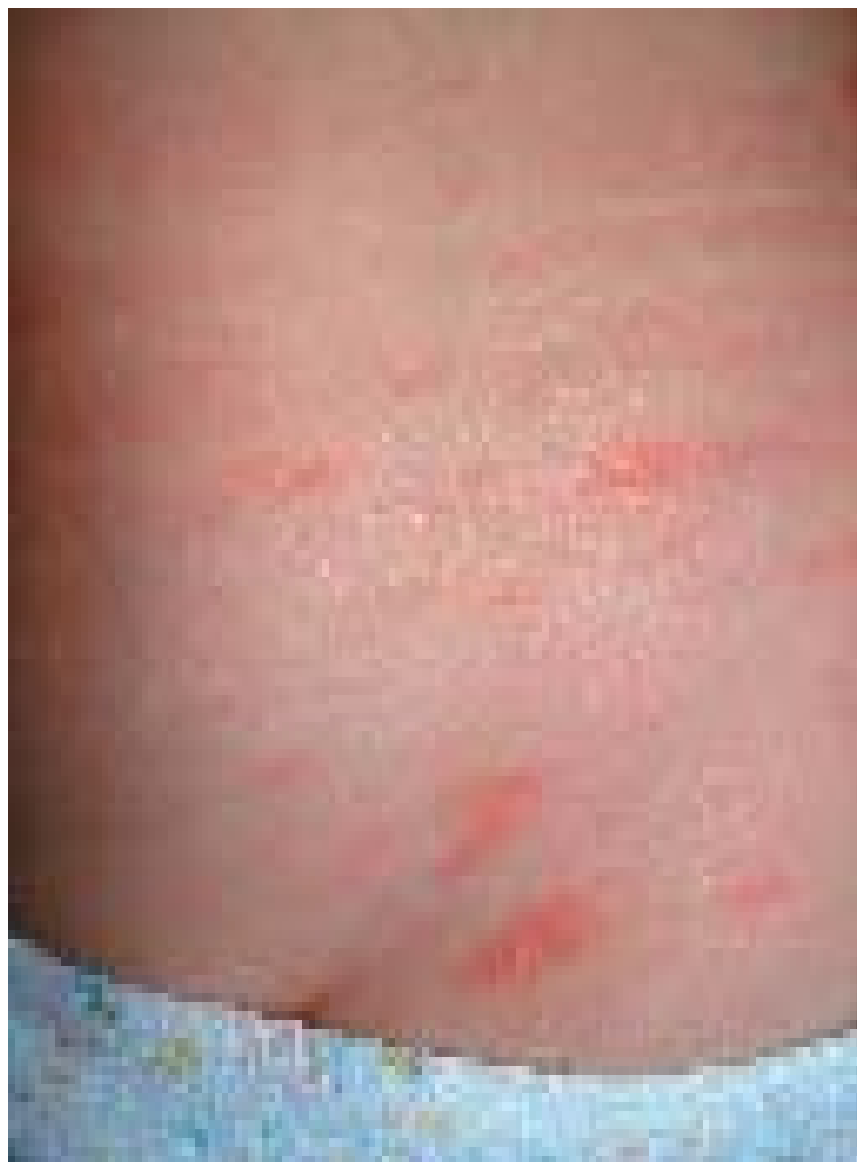

Фото 87. Пітіріаз рожевий (Жибера), одна материнська бляшка.

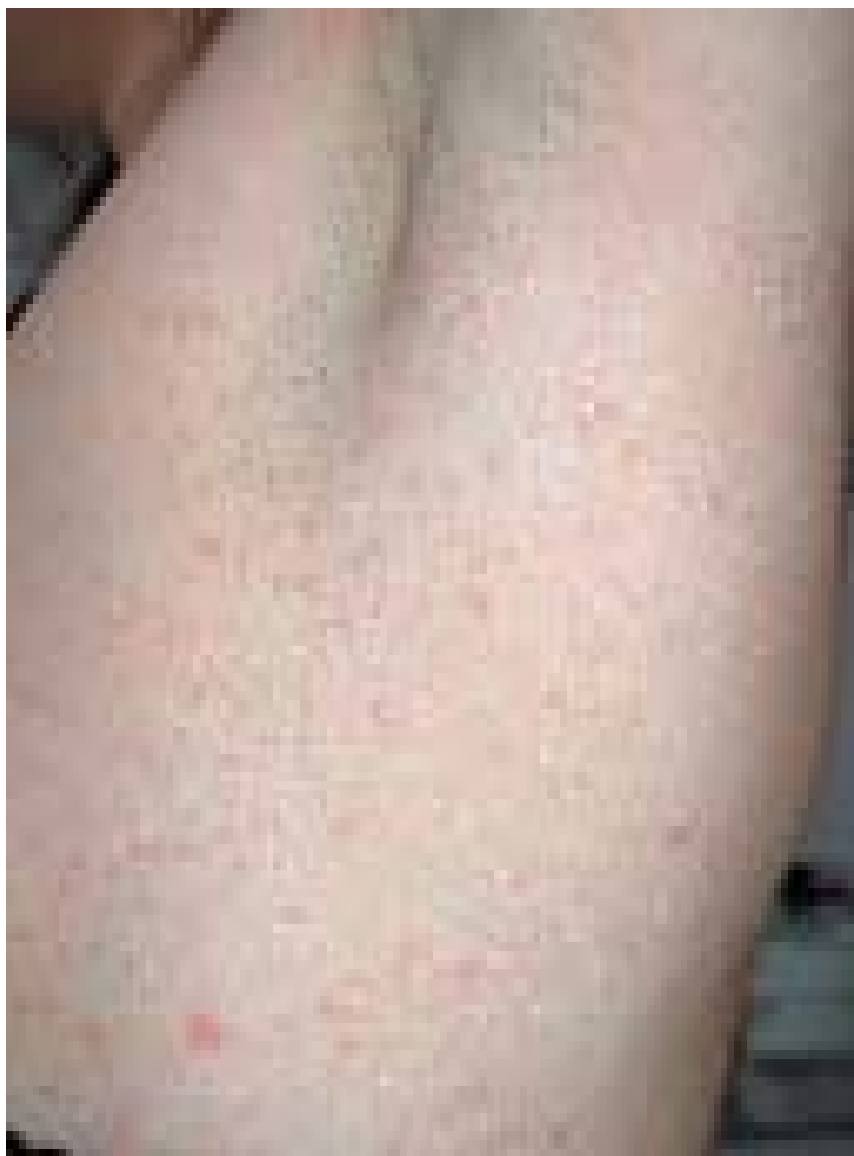

Фото 88. Червоний плоский лишай.

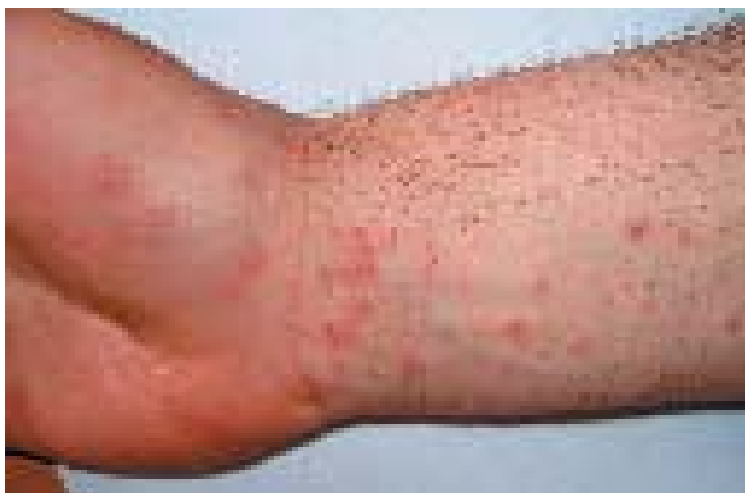

Фото 89. Червоний плоский лишай.

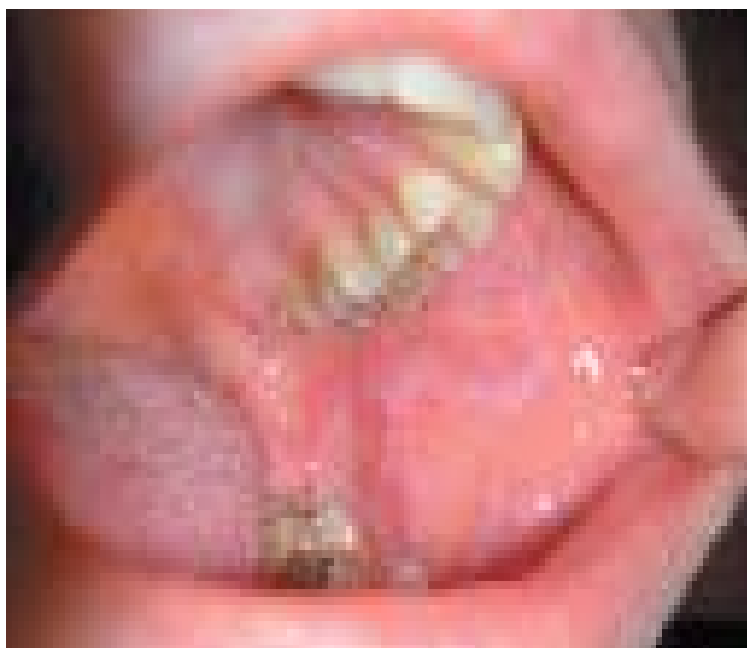

Фото 90. Червоний плоский лишай слизової оболонки рота.

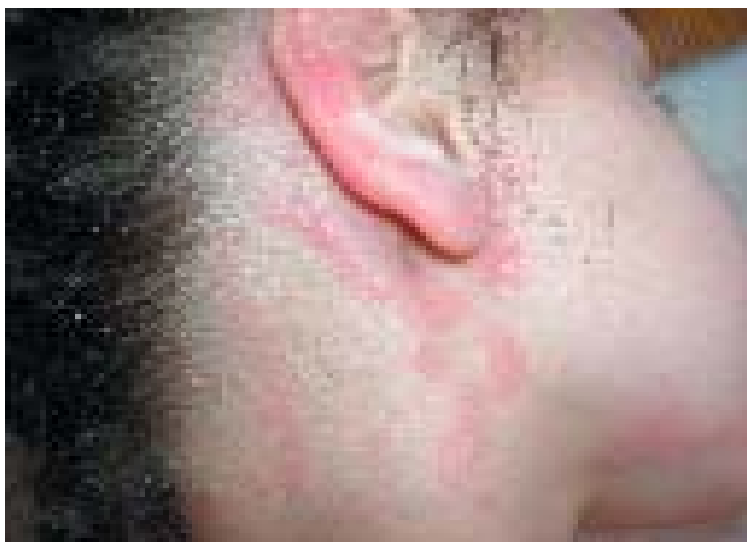

Фото 91. Кропив'янка.

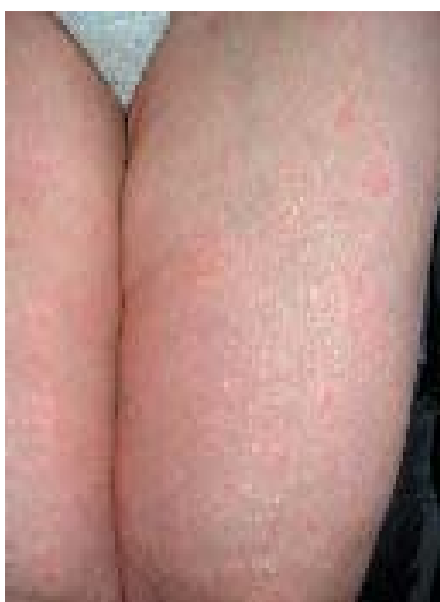

Фото 92. Кропив'янка.

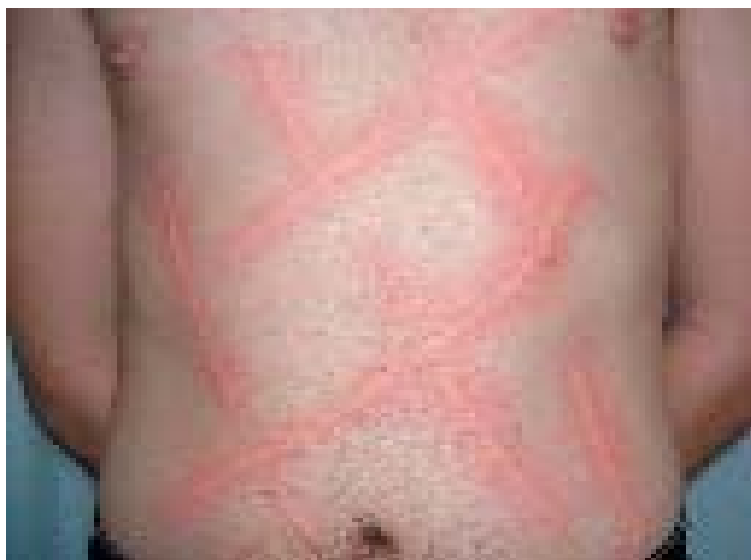

Фото 93. Дермографічна кропив'янка, уртикарний дермографізм.

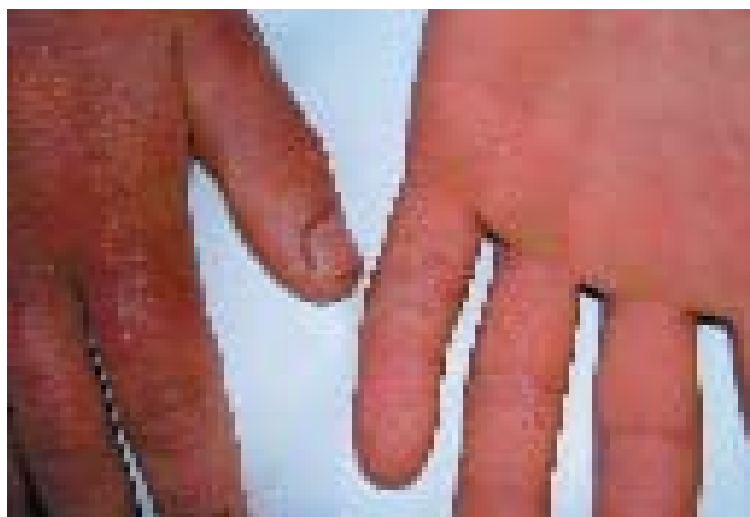


Фото 94. Еритема багатоформна небульозна, симптом мішені.

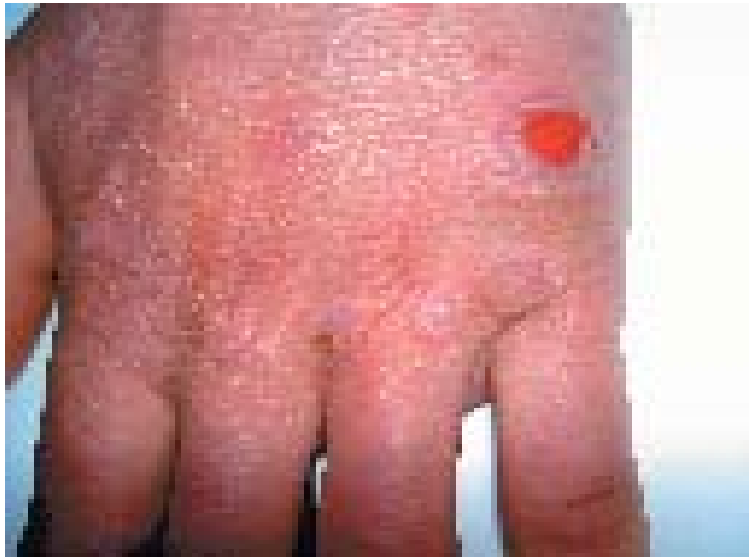

Фото 95. Еритема багатоформна небульозна, симптом мішені.

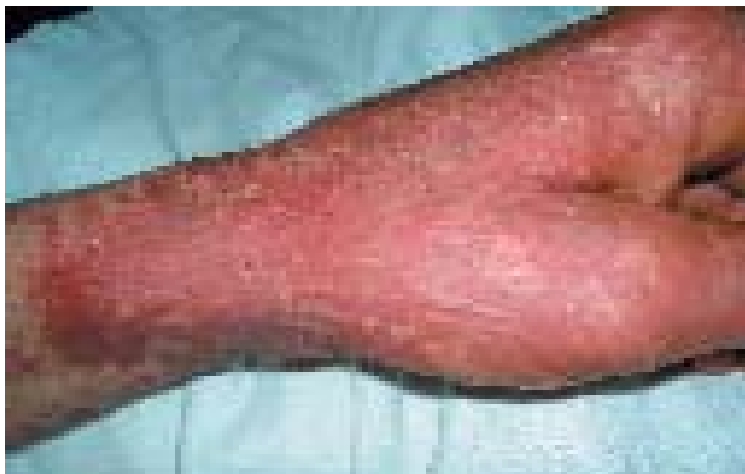

Фото 96. Еритема багатоформна бульозна (синдром Стівена-Джонса).

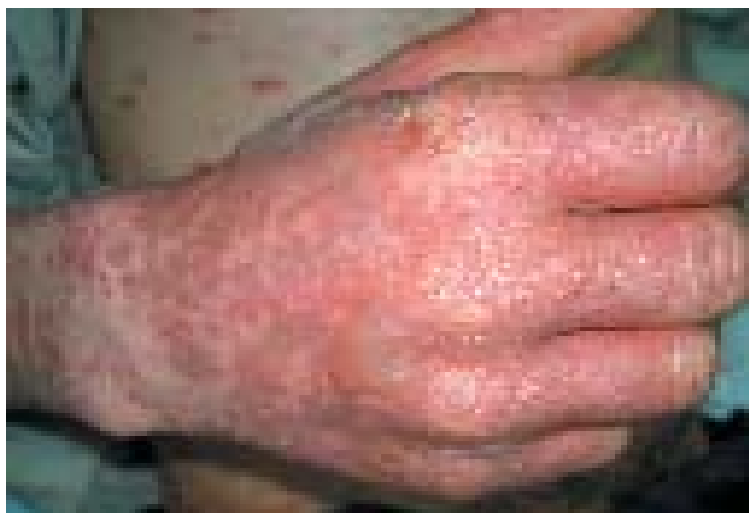

Фото 97. Еритема багатоформна бульозна (синдром Стівена-Джонса).

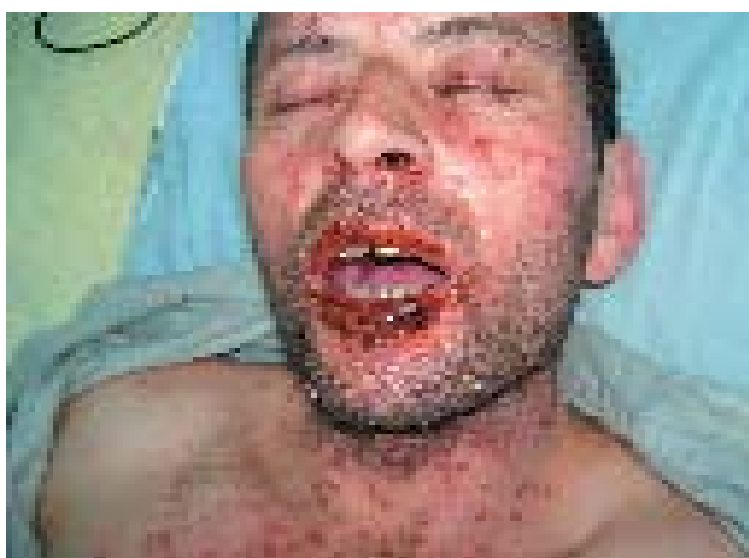

Фото 98. Еритема багатоформна бульозна (синдром Стівена-Джонса).

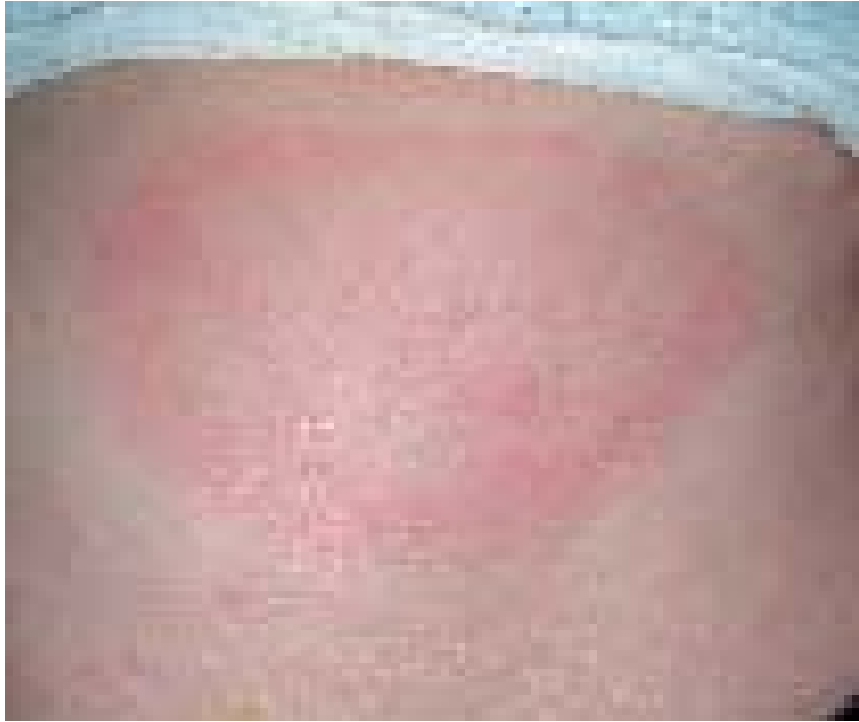

Фото 99. Хвороба Лайма.

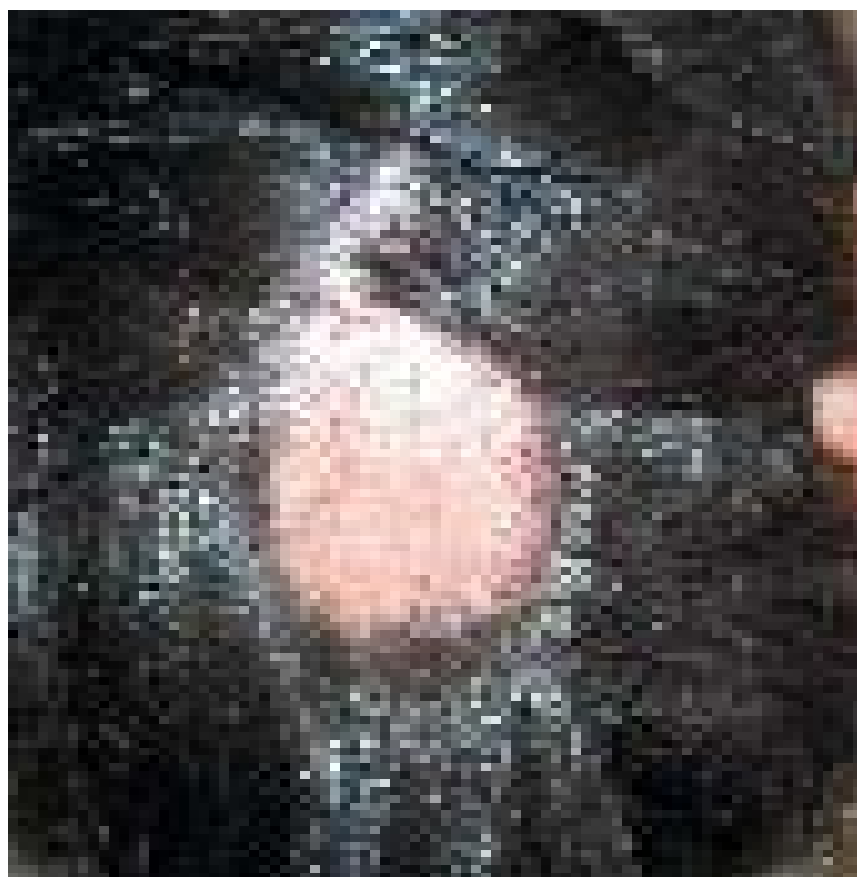

Фото 100. Гнездова алопеція.

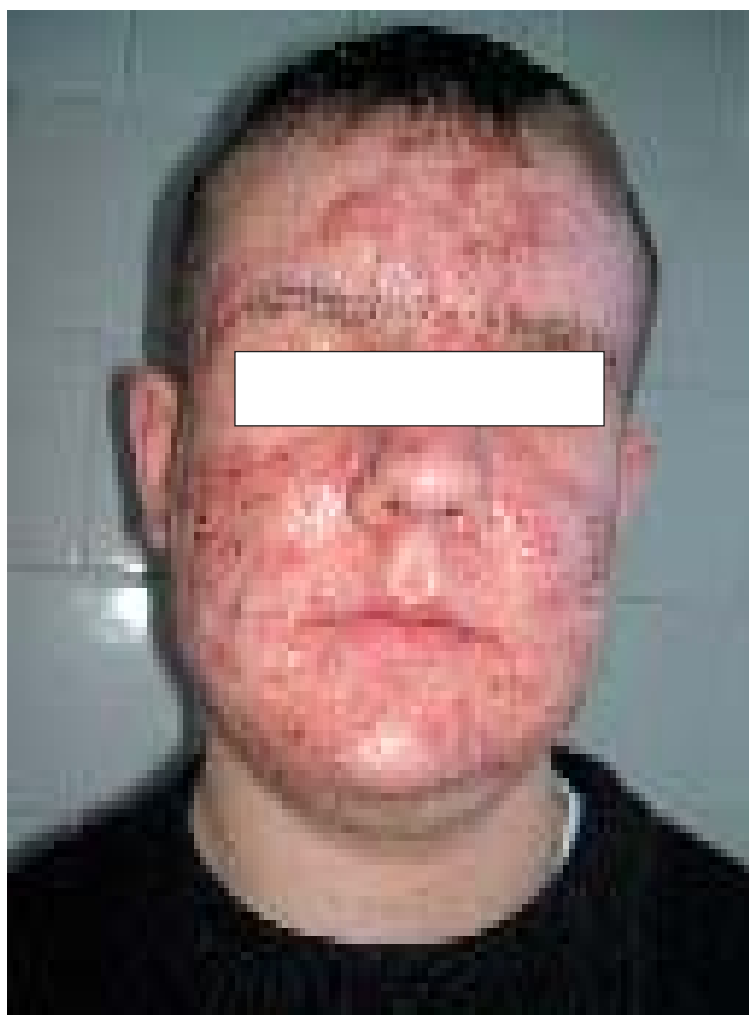

Фото 101. Кулеподібні вугри.

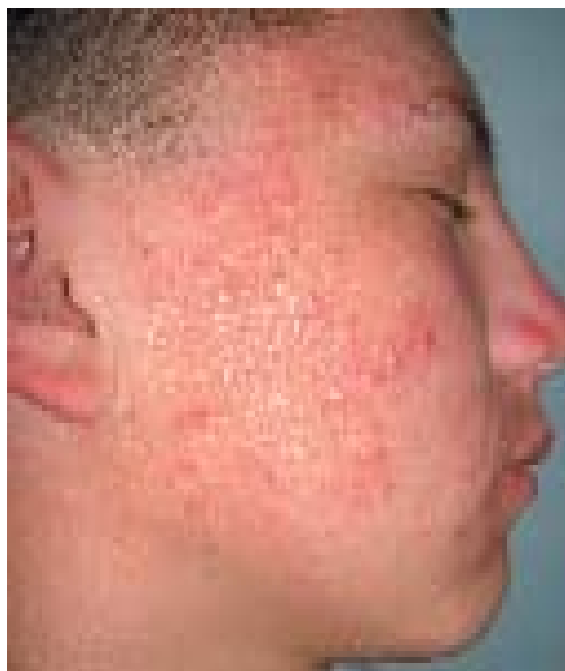


Фото 102. Звичайні вугри.




Фото 103. Розацеа, ринофіма.

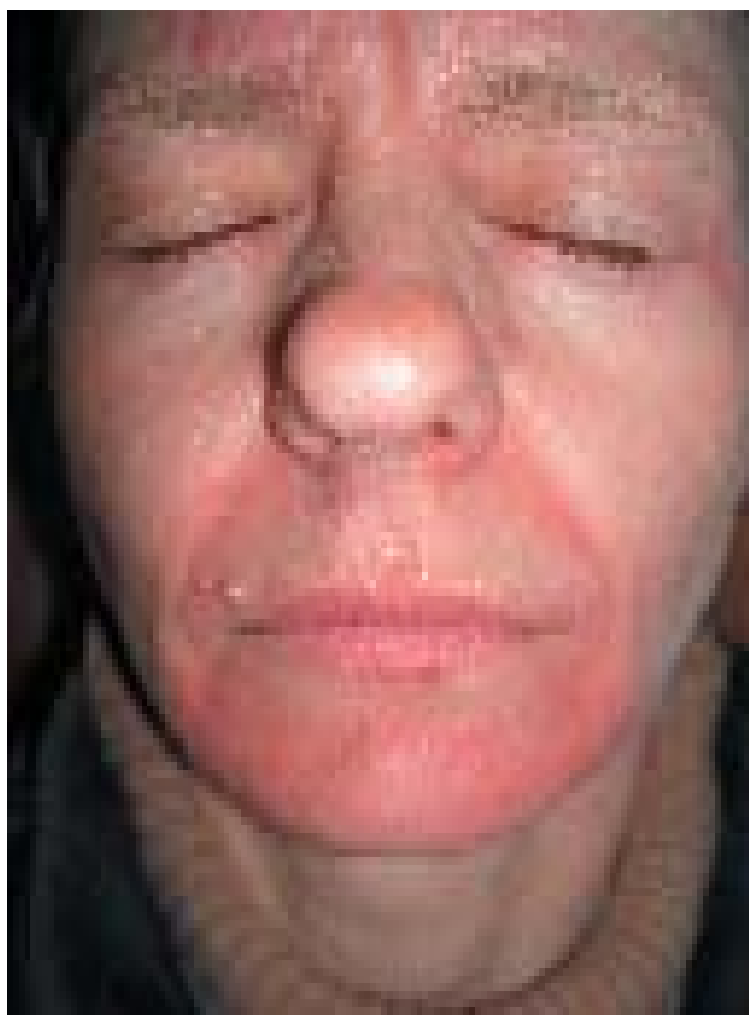


Фото 104. Периоральный дерматит.

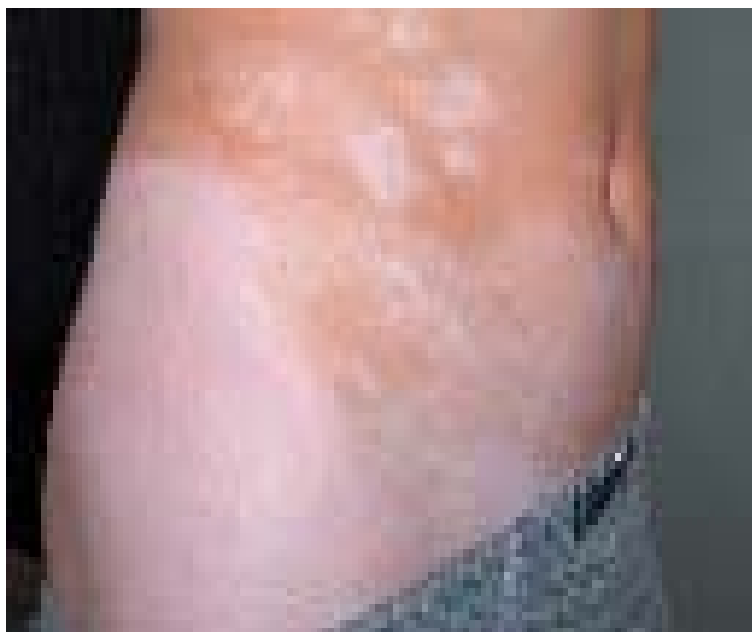

Фото 105. Вігніліго.

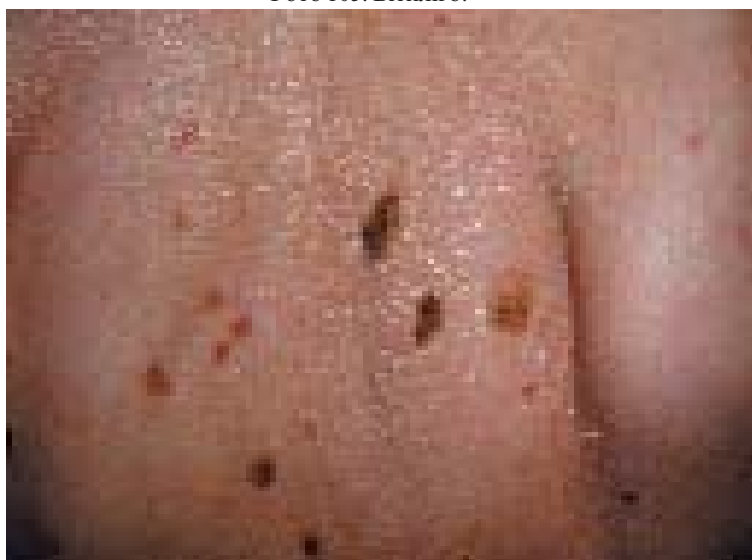

Фото 106. Себорейний кератоз.

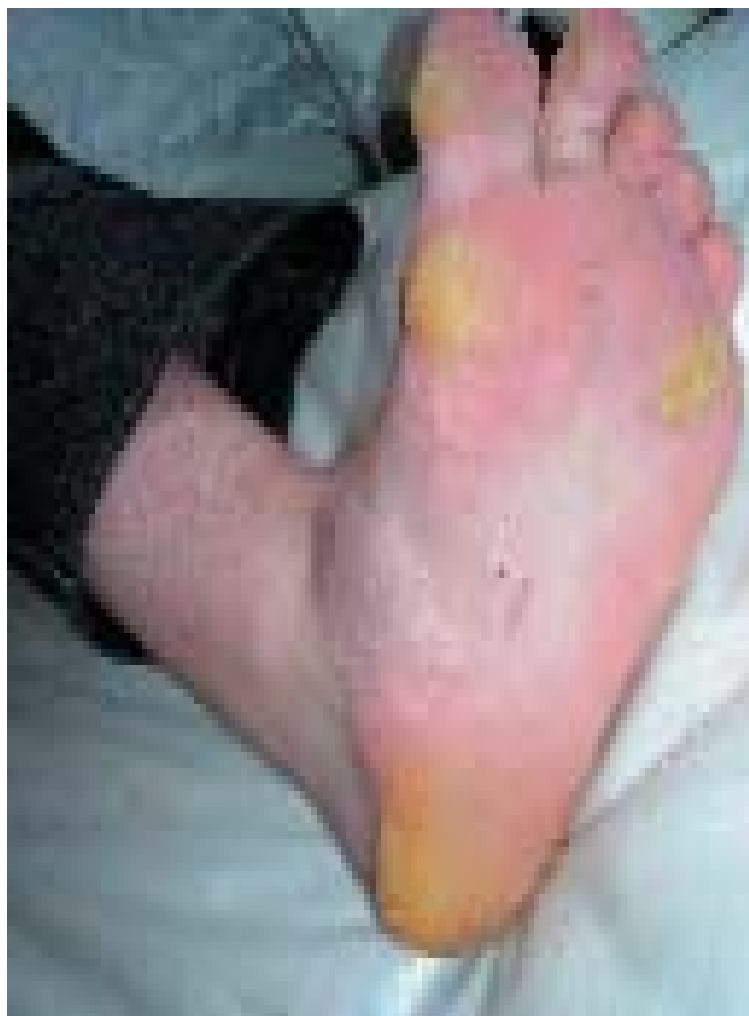

Фото 107. Вроджена кератодермія.

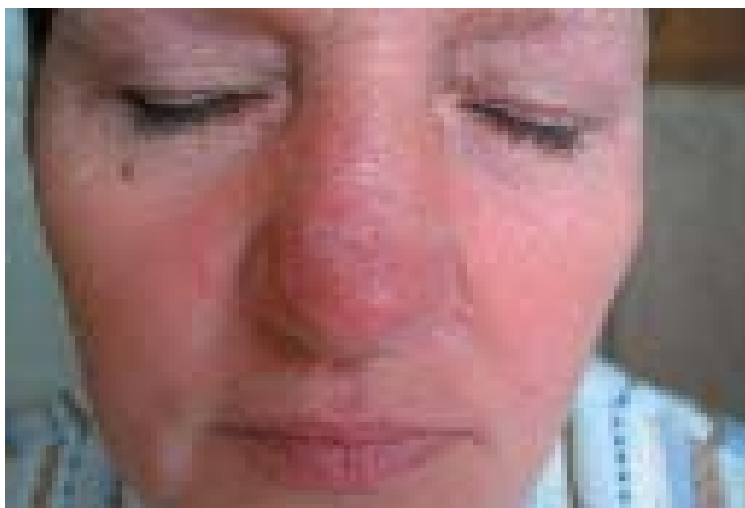

Фото 108. Саркоїдоз шкіри, ангіолопоїд Брока-Потріє.

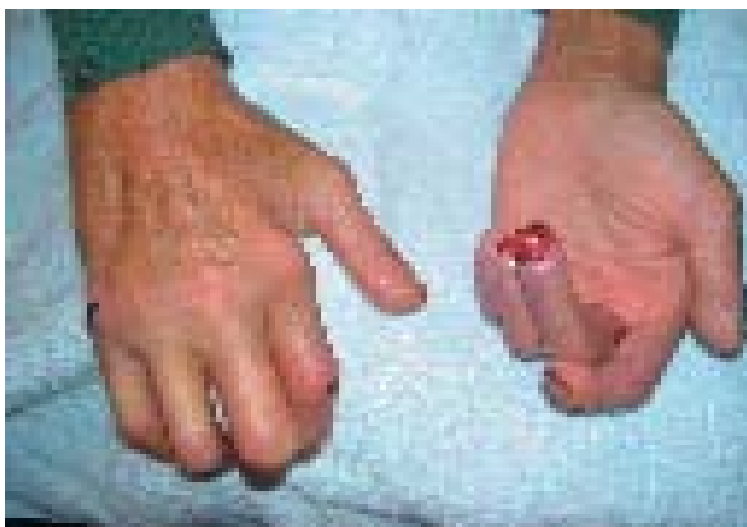

Фото 109. Прогресуючий системний склероз.

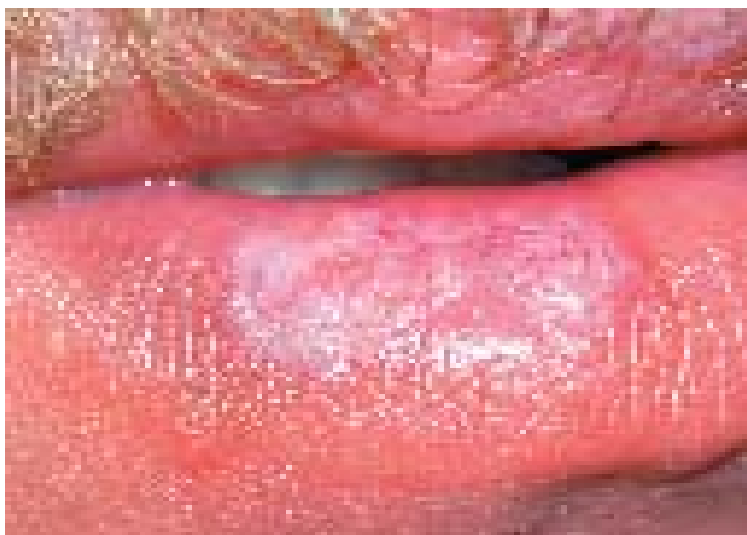

Фото 110. Дискоїдний червоний вовчак.

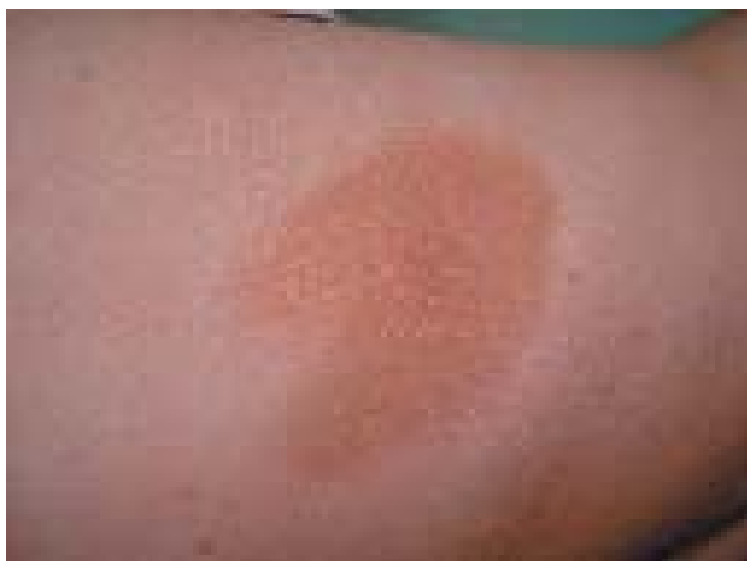

Фото 111. Локалізована склародермія.

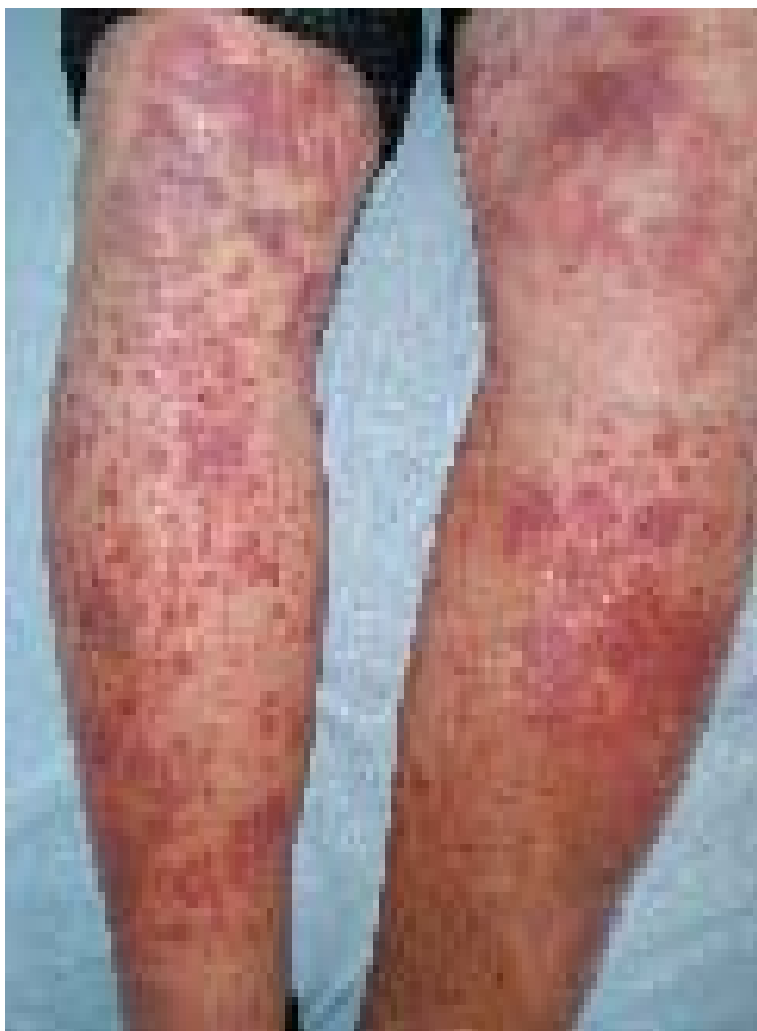

Фото 112. Алергійний васкуліт.

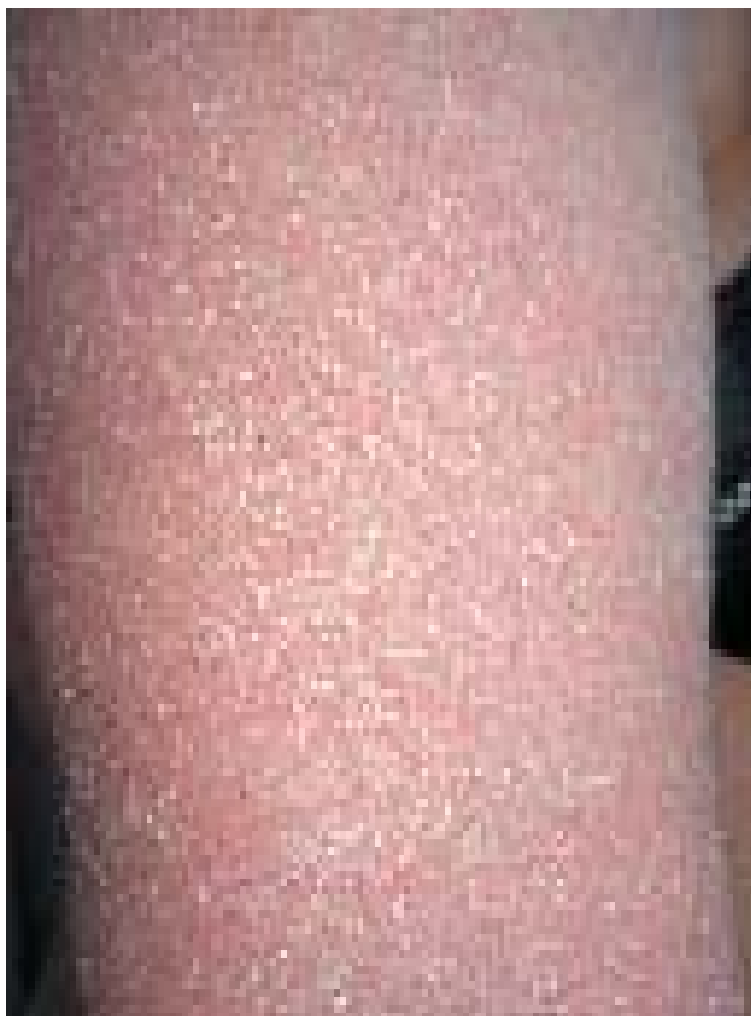

Фото 113. Пластинчастий іхтіоз.

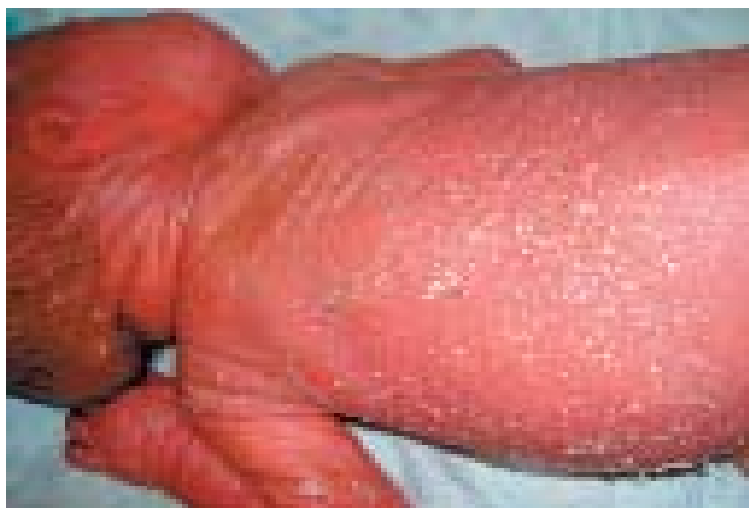

Фото 114. Іхтіозформна еритродермія.

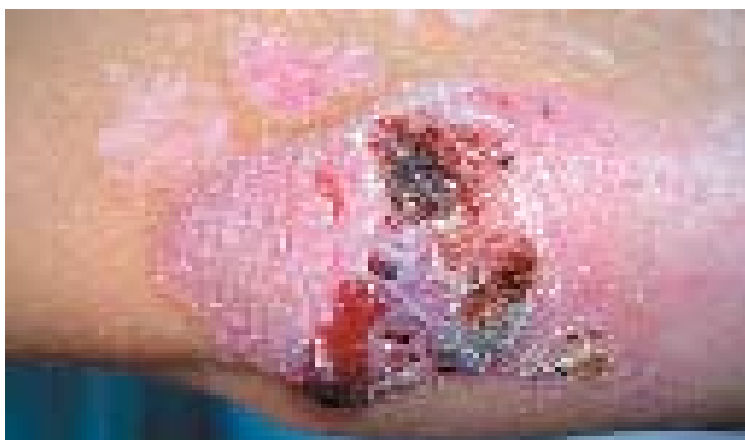

Фото 115. Генералізований бульозний епідермоліз простий.

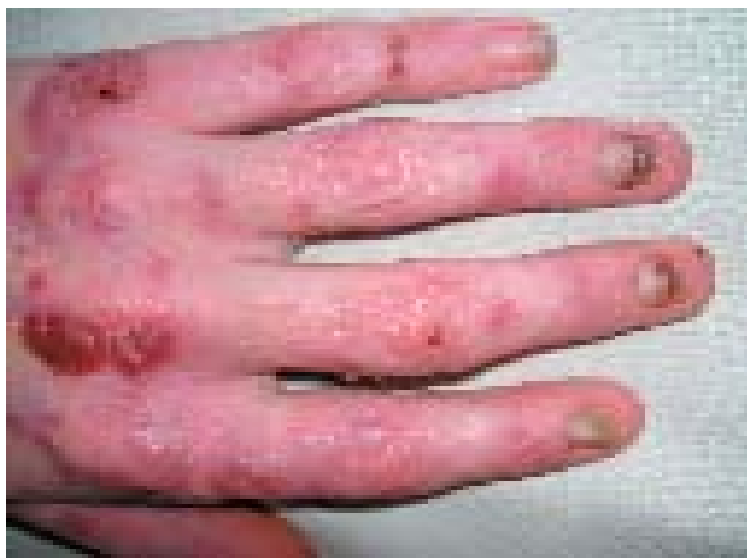

Фото 116. Генералізований бульозний епідермоліз простий.

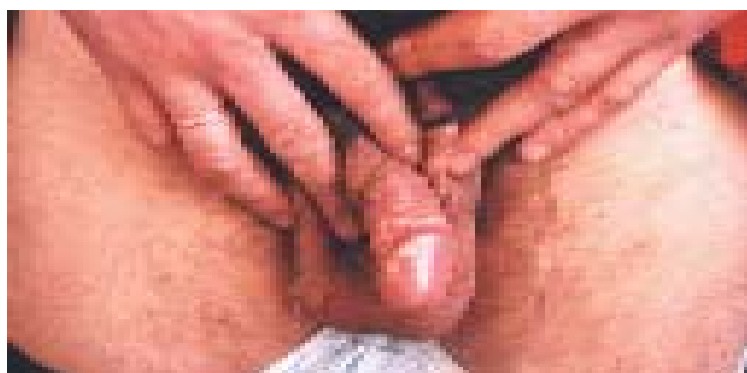

Фото 117. Твердий сифілітичний шанкр, первинний період сифілісу.

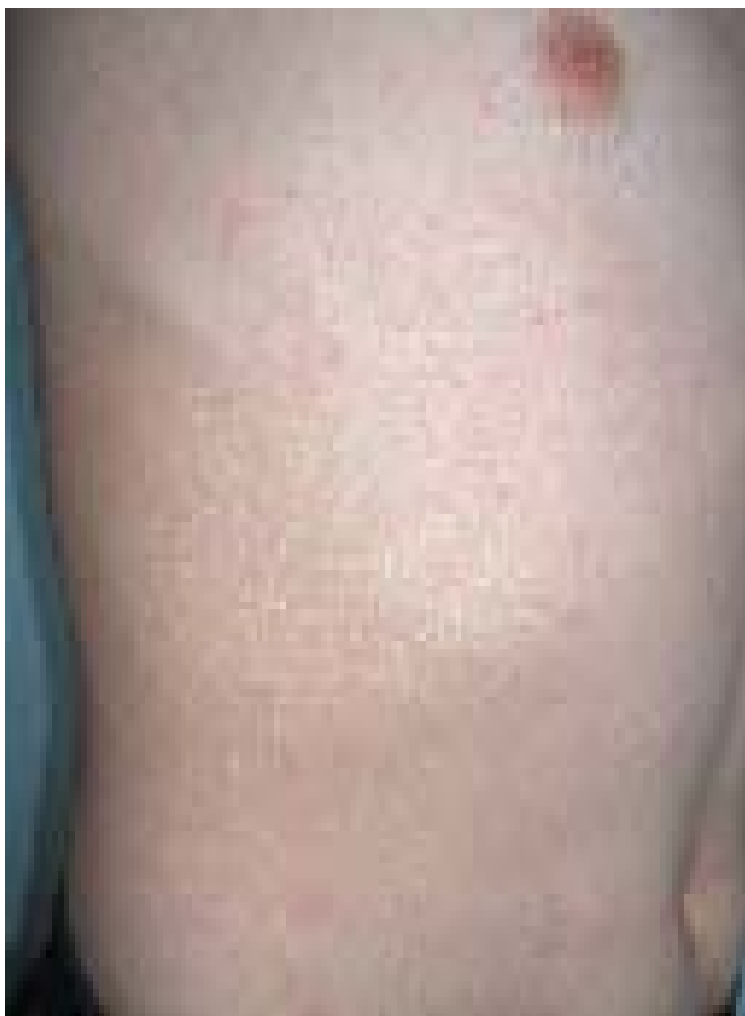

Фото 118. Сифілітична розеола, вторинний період сифілісу.

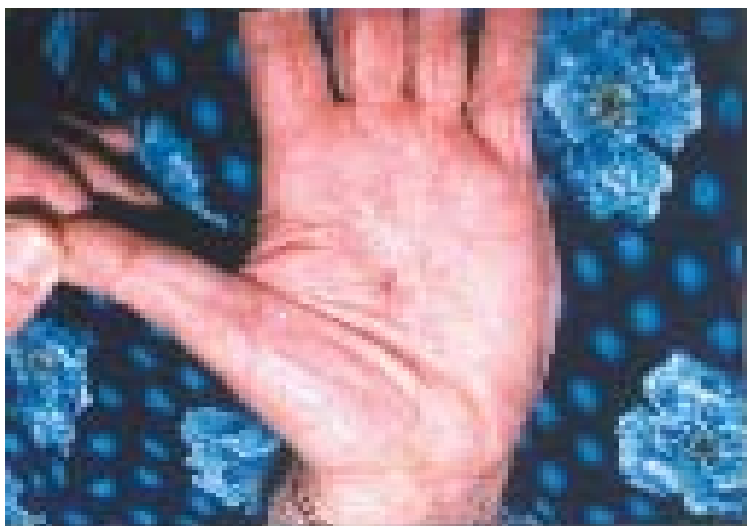

Фото 119. Сифілітичні папули долонь, вторинний період сифілісу.

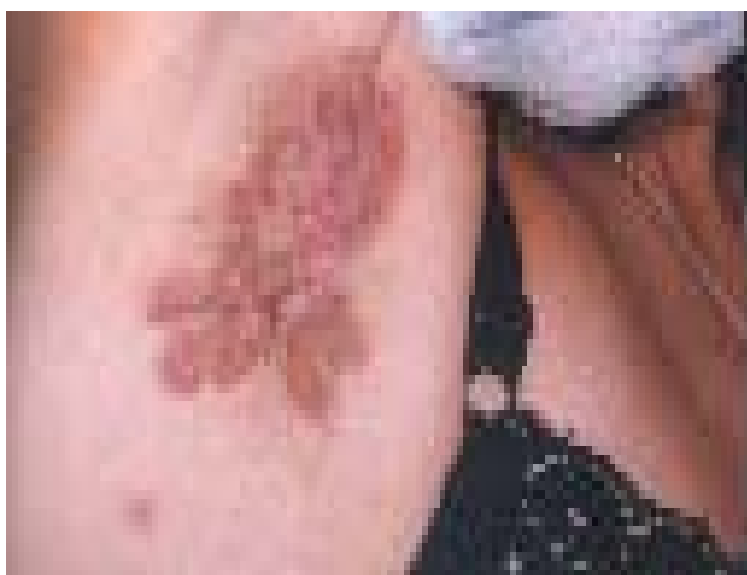

Фото 120. Гіпертрофічні сифілітичні папули (широкі кондиломи).

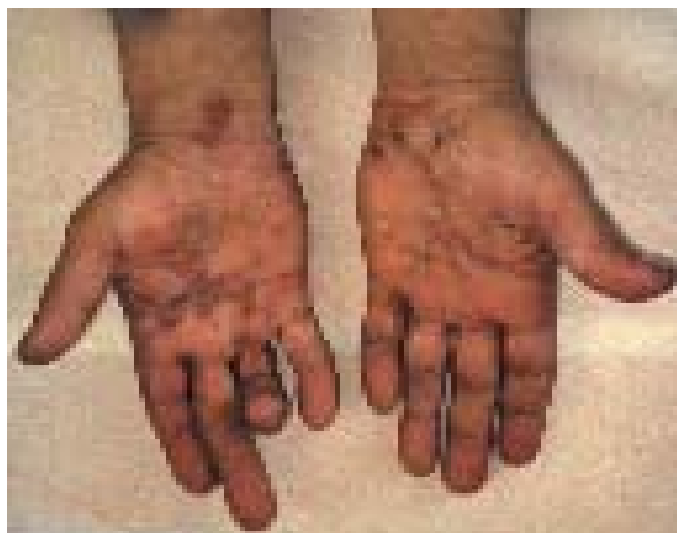

Фото 121. Пустульозні сифіліди, вторинний період сифілісу.

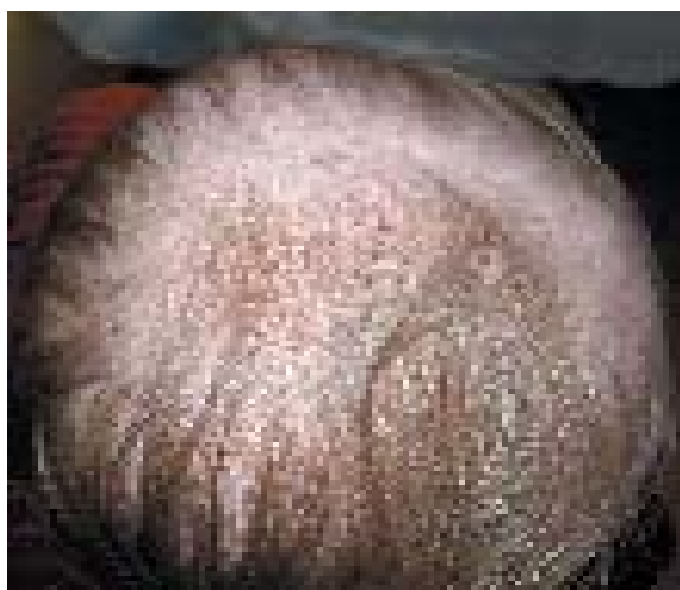

Фото 122. Дифузна сифілітична алопеція, вторинний період сифілісу.